

**Ophthalmologische Merkmale bei Patienten mit Ehlers-Danlos-Syndrom unter besonderer Berücksichtigung der Strukturen des vorderen Augenabschnittes**

Inaugural-Dissertation  
zur Erlangung des Doktorgrades  
der Hohen Medizinischen Fakultät  
der Rheinischen Friedrich-Wilhelms-Universität  
Bonn

Andrea Weißbach  
aus Berlin

2013

Angefertigt mit Genehmigung der  
Medizinischen Fakultät der Universität Bonn

1.Gutachter: Priv.-Doz. Dr. rer. nat. Alfred Wegener  
2.Gutachter: Prof. Dr. med. Markus M. Nöthen

Tag der Mündlichen Prüfung: 23.04.2013

Aus der Augenklinik der Rheinischen Friedrich-Wilhelms-Universität Bonn  
Direktor: Prof. Dr. med. Frank G. Holz

## Inhaltsverzeichnis

<b>1.</b>	<b>Einleitung</b> .....	<b>7</b>
1.1	Ehlers-Danlos-Syndrom .....	7
1.1.1	Klassischer Typ .....	13
1.1.1.1	Pathogenese .....	14
1.1.1.2	Diagnostik .....	15
1.1.2	Hypermobiler Typ .....	15
1.1.2.1	Pathogenese .....	15
1.1.2.2	Diagnostik .....	15
1.1.3	Vaskulärer Typ .....	16
1.1.3.1	Pathogenese .....	16
1.1.3.2	Diagnostik .....	16
1.1.4	Kyphoskoliotischer Typ .....	16
1.1.5	Ophthalmologische Aspekte.....	17
1.1.5.1	Pathogenese .....	19
1.1.5.2	Diagnostik .....	20
1.1.6	Arthrochalasie-Typ .....	20
1.1.7	Dermatosparaxis-Typ .....	20
1.1.7.1	Pathogenese .....	21
1.1.7.2	Diagnostik .....	21
1.1.8	Gemeinsamkeiten der Syndromtypen .....	21
1.1.9	Prävalenz .....	22
1.2	Seltene Formen.....	23
1.2.1	Peridontitis-Typ .....	23
1.2.2	Occipital-Horn-Syndrom .....	23
1.2.3	Fibronektinmangel.....	23
1.3	Aufbau des Auges .....	23
1.3.1	Hornhaut .....	26
1.3.2	Linse.....	28
1.3.2.1	Anomalien der Linsenaufhängung.....	31
1.3.2.2	Linsenalterung und Katarakt .....	32
1.4	Untersuchungsmethoden am Auge .....	32

1.4.1	Spaltlampe und Ophthalmoskop .....	32
1.4.2	Scheimpflug - Fotografie .....	33
1.4.3	Funduskopie.....	35
1.4.4	Fundusautofluoreszenz .....	36
1.4.5	Heidelberg Retina Angiograph 2 .....	37
1.4.6	Optische Kohärenztomographie .....	38
1.4.7	Simultane konfokale Scanning Laser Ophthalmoskopie .....	38
<b>2.</b>	<b>Probanden und Methoden .....</b>	<b>40</b>
2.1	Studiendesign .....	40
2.2	Vergleichswerte.....	40
2.3	EDS- Probandenkollektiv .....	41
2.4	Anamnese .....	42
2.5	Typeneinteilung.....	42
2.6	Ophthalmologische Untersuchung bei spielender Pupille .....	47
2.6.1	Spaltlampenbiomikroskopie .....	48
2.6.2	Orthoptischer Status.....	48
2.7	Ophthalmologische Untersuchungen in Mydriasis .....	48
2.7.1	Funduskopie.....	49
2.7.2	Fotografie nach dem Scheimpflug-Prinzip.....	49
2.7.3	Datenerhebung .....	50
2.8	Aufnahmen des hinteren Augenabschnitts.....	51
2.8.1	Fundusfotografie .....	51
2.9	Statistische Auswertung .....	52
<b>3.</b>	<b>Ergebnisse.....</b>	<b>54</b>
3.1	EDS-Probandenkollektiv .....	54
3.2	Nebendiagnosen .....	55
3.3	Typeneinteilung.....	57
3.4	Ophthalmologische Befunde bei spielender Pupille .....	59
3.4.1	Visus .....	59
3.4.2	Refraktion.....	60
3.4.3	Augeninnendruck .....	62
3.4.4	Augenstellung beim orthoptischen Status .....	63

3.4.5	Spaltlampenbiomikroskopie .....	63
3.5	Scheimpflug-Fotografie .....	64
3.6	Ophthalmologische Befunde in Mydriasis .....	69
3.6.1	Funduskopie.....	69
3.7	Statistische Vergleiche .....	71
3.7.1	Alter.....	71
3.7.2	Hornhautdicke .....	73
3.7.3	Linsendicke .....	75
<b>4.</b>	<b>Diskussion .....</b>	<b>78</b>
<b>5.</b>	<b>Zusammenfassung.....</b>	<b>84</b>
<b>6.</b>	<b>Literaturverzeichnis .....</b>	<b>85</b>

## Abkürzungsverzeichnis

AD	autosomal-dominant
AR	autosomal-rezessiv
COL-Gen	Kollagen-Gen
cSLO	Konfokale Scanning-Laser-Ophthalmoskopie
DNA	Desoxyribonukleinsäure
dpt	Dioptrien, Maß für die Brechkraft der transparenten Medien
EAS 1000	Anterior Eye Segment Analysis System
EDS	Ehlers-Danlos-Syndrom
FAF	Fundusautofluoreszenz
HRA	Heidelberg Retina Angiograph
HRT	Heidelberg Retina Tomograph
ISNT-Regel	Inferior (unten), Superior (oben), Nasal (nasenseitig) und Temporal (schläfenseitig)
NIR	Nahinfrarot
OCT	Optische Kohärenztomographie
OD	oculus dexter
OS	oculus sinister
OU	uterque oculi
OMIM	Online Mendelian Inheritance in Man
Pat.	Patient
pAVK	arterielle Verschlusskrankheit
RF	Rotfrei
RPE	Retinales Pigmentepithel
SD-OCT	Spektral-Domain optische Kohärenztomographie
TNxB	Tenascin XB-Gen
XL	X-chromosomal-rezessiv

## 1. Einleitung

Das Ehlers-Danlos-Syndrom (EDS) stellt mit seinen verschiedenen Unterformen eine komplexe Syndromgruppe dar, die verschiedene, genetisch determinierte Störungen des Kollagenstoffwechsels umfasst. Die Literatur enthält widersprüchliche Berichte über assoziierte phänotypische Ausprägungen, wobei die Zuordnung zu bestimmten EDS-Subtypen nicht eindeutig ist. Das Ziel der vorliegenden Arbeit ist, in einer größeren Probandengruppe mit der Diagnose EDS und möglichst präziser EDS-Typisierung die phänotypischen ophthalmologischen Merkmale zu bestimmen inklusive systematischer biometrischer Vermessung des vorderen Augenabschnitts.

### 1.1 Ehlers-Danlos-Syndrom

Die erste ausführliche Beschreibung des Ehlers-Danlos-Syndroms stammt von Job Janszoon van Meek'ren (1611-1666), einem niederländischen Chirurgen, der 1657 einen 23-jährigen spanischen Patienten namens Georg Albes mit abnormer Narbenbildung und Gelenkhyperelastizität (ohne Beteiligung der linken Körperhälfte) charakterisierte. Veröffentlicht wurden diese Beobachtungen erstmals im Jahre 1668 auf Flämisch (van Meek'ren, 1668), 1675 wurden sie ins Deutsche (van Meek'ren, 1675), 1682 ins Lateinische übersetzt (van Meek'ren, 1682) und mit Radierungen zur Veranschaulichung des Syndroms versehen (Abbildung 1).



**Abbildung 1:** Spanier mit dehnbarer Haut; im Hintergrund Patientin mit Orbita-Tumor bzw. Exophthalmus sowie Patientin mit Aszites und Ovarial-Tumor (aus Heel'-en Geneeskonstige Aenmerkingen von Job van Meek'ren 1730)

Es wird angenommen, dass der italienische Meisterviolinist, Gitarrist und Komponist Niccolò Paganini (1782–1840) ebenfalls an EDS litt (McKusick, 1956). Die Beschaffenheit seiner Hände und insbesondere die Fähigkeit zur Überstreckung der Finger bildeten möglicherweise die Grundlage für seine technischen Möglichkeiten (Smith und Worthington 1967; Parapia und Jackson, 2008) (Abbildung 2).



**Abbildung 2:** Niccolò Paganini beim Violinespiel



Die Fotografie wurde erst ab etwa 1850 zur klinischen Dokumentation angewendet. Der berühmte Fotograf Charles Eisenmann fotografierte zum ersten Mal 1880 einen Artisten, der an EDS litt. Derselbe Mann wurde 1888 in Budapest ein weiteres Mal aufgenommen und seine Bilder 1896 publiziert (Gould und Pyle, 1962) (Abbildung 3).



**Abbildung 3:** Historisches Bild eines Patienten mit Ehlers-Danlos-Syndrom. Die ausgeprägte Überdehnbarkeit der Haut ist gut zu erkennen (aus Böhm et al., 2002).

Eine weitere ausführliche Dokumentation des typischen klinischen Bildes der Krankheit bei einem 17-jährigen Jugendlichen erfolgte im November 1891 durch einen russischen Dermatologen (Tschernogubow, 1891). Diese Beschreibung erfolgte nur in russischer Sprache (eine Übersetzung erfolgte erst 1978), so dass in der russischen Medizin bis heute die Bezeichnung „Tschernogubow-Syndrom“ synonym verwendet wird (Denko, 1978).

Seinen Namen erhielt das Ehlers-Danlos-Syndrom, nachdem der dänische Dermatologe Edvard Lauritz Ehlers (1863–1937) im Jahr 1899 typische Merkmale (Lockerung mehrerer Gelenke, Überdehnbarkeit der Haut, starke Narbenbildung mit Tendenz zu Hämatomen) eines 21-jährigen Mannes bei einem Treffen der französischen dermatologischen Gesellschaft vorgestellt hatte (Ehlers, 1901). Der französische

Dermatologe Henri-Alexandre Danlos (1844–1912) referierte 1908 (wiederum bei der französischen dermatologischen Gesellschaft) über einen Patienten, der 18 Monate zuvor mit der Erstdiagnose eines juvenilen pseudodiabetischen Xanthoms vorgestellt wurde. Danlos stimmte der Diagnose nicht zu, da die Narben posttraumatisch erschienen und die Haut sehr dünn war.

F.P. Weber prägte 1936 im Journal der Royal Society of Medicine die Bezeichnung Ehlers-Danlos-Syndrom (Weber, 1936). Im selben Jahr stellte Sack bei einem Patienten die ausgesprochene Zerreißlichkeit der Arterien dar und nannte dieses Phänomen Status Dysvascularis (Sack, 1936).

Johnson und Falls demonstrierten den autosomal-dominanten Erbgang in den Archives of Dermatology and Syphilology an 32 betroffenen Personen über 5 Generationen (Johnson et al., 1949). Sechs Jahre später beschrieb Jansen die fehlerhafte Kollagenverflechtung (Jansen, 1955).

Es folgten eine Reihe weiterer Fallbeschreibungen (Beighton, 1970). McKusick stellte in seiner Monographie über erbliche Bindegewebskrankheiten rund 300 EDS-Fallberichte zusammen (McKusick, 1956).

Die Klassifikation des Ehlers-Danlos-Syndroms erfolgte anhand von klinischen Grundlagen und wurde, soweit möglich, nach genetischen Vererbungsmustern und mittels biochemischer und molekularer Untersuchungen eingeordnet.

In der ersten Ausgabe von „Heritable Disorders of Connective Tissue“ im Journal of Chronic Diseases beschrieb McKusick mehrere Fälle des Ehlers-Danlos-Syndroms und diskutierte die damit einhergehenden Bindegewebeveränderungen (McKusick, 1972; McKusick, 1956). Er beschrieb später auch den okulär-skoliotischen Typ mit verminderter Bildung von Lysylhydroxylase in den Fibroblasten (Krane et al., 1972), welcher als erster molekularer Defekt mit autosomal-rezessivem Erbgang publiziert wurde (Pinnell et al., 1972).

Barabas unterteilte 27 ESD-Betroffene in 3 Gruppen, unter anderem auch den arteriell-ekchymosen Typ (Barabas, 1967). Ein Jahr später stellte Beighton als weitere EDS-Gruppen in den Proceedings der Royal Society of Medicine den am ehesten x-chromosomal-vererbten Typ und den Typ gravis vor (Beighton, 1968).

Pope zeigte für den Typ IV (arteriell-ekchymoser Typ), dass durch Mutation eine verminderte Kollagen-III-Synthese vorliegt (Pope, 1975).

Die Zusammenstellung der dem Ehlers-Danlos-Syndrom zugehörigen Merkmale wurde im Laufe der Zeit mit dem stetigen Zuwachs von Erkenntnissen dank verbesserter diagnostischer Möglichkeiten ergänzt. Es erfolgten mehrfache Neu- und Umordnungen der einzelnen Typen in verschiedene Klassifikationen (McKusick, 1972; Beighton et al., 1988). 1997 wurde die sog. „Villefranche-Klassifikation“ herausgegeben, die sich an der jeweiligen Ätiologie orientiert (Beighton et al., 1998). Es werden dort 6 Grundtypen unterschieden (Tabelle 1).

<b>Neue Typeinteilung:</b>	<b>Alte Typeinteilung</b>	<b>OMIM</b>	<b>Vererbung</b>
Klassischer Typ	Subtyp: Typ gravis (Typ I)	130000	AD
	Subtyp: Typ mitis (Typ II)	130010	AD
Hypermobiler Typ	Hypermobiler Typ (Typ III)	130020	AD
Vaskulärer Typ	Arteriell-ekchymoser Typ (Typ IV)	130050	AD
Kyphoskoliotischer Typ	Okulär-skoliotischer Typ (Typ VI)	225400	AR
Arthrochalastischer Typ	Arthrochalasis multiplex congenita (Typen VIIA und VIIB)	130060	AD
Dermatosparaktischer Typ	Dermatosparaxis-Typ (Typ VIIC)	225410	AR
Seltene Formen	X-chromosomal rezessiver Typ (Typ V)	305200	XL
	Peridontitis Typ (Typ VIII)	130080	AD
	Fibronektin-Mangel- (Typ X)	225310	?
	(Typ XI)	147900	AD

**Tabelle 1:** Villefranche-Klassifikation, überarbeitete Nosologie des Ehlers-Danlos-Syndroms von Beighton et al. (1997). In Klammern angegeben ist die frühere Bezeichnung mit der römischen Ziffer. In der nächsten Spalte finden sich die Referenznummern aus der Datenbank „Online Mendelian Inheritance in Man“ (OMIM 2006).

Die Merkmale des EDS sind vielgestaltig und variabel. Aufgrund eines nahezu ubiquitären Vorkommens von kollagenhaltigem Bindegewebe können verschiedenste Organsysteme betroffen sein. Die Kategorisierung der EDS-Typen erfolgt aktuell nach Major- und Minor-Kriterien zur vereinfachten Diagnosestellung (Tabelle 2). Bei Vorliegen von mindestens 2 Majorkriterien ist der dazugehörige Typ anzunehmen und es sollten weitere wegweisende elektronenmikroskopische oder molekulargenetische Untersuchungen erfolgen (Beighton et al., 1998).

EDS-Typ	Majorkriterien	Minorkriterien	Gefäßbeteiligung
Klassischer Typ	Hyperelastizität und -fragilität der Haut; verbreiterte, atrophe Narbenbildung als Manifestation der Bindegewebsschwäche; Gelenkhypermobilität	Weiche, samtartige Haut; Molluskoide Pseudotumoren; Gelenkhypermobilität ([Sub]luxationen, Pes planus); Muskuläre Hypotonie; Hämatomneigung; Symptome der Bindegewebsschwäche (Hiatushernien, Analprolaps, Zervixinsuffizienz); Komplikationen nach chirurgischen Eingriffen; positive Familienanamnese, ausgeprägte Müdigkeit	Kleines Risiko, Lumenerweiterung sowie „schlaffer“ Klappenapparat des Herzens. Nicht akut lebensbedrohlich
Hypermobiler Typ	Generalisierte Gelenkhypermobilität; Hautbeteiligung (Hyperelastizität und/oder weiche, verletzliche Haut)	Rezidivierende Luxationen; chronische Rücken- u. Gelenkschmerzen; positive Familienanamnese	Lumenerweiterung sowie „schlaffer“ Klappenapparat des Herzens. Nicht akut lebensbedrohlich.
Vaskulärer Typ	Dünne, durchscheinende Haut; Arterielle, intestinale und uterine Rupturen; ausgeprägte Hämatomneigung; Charakteristische Facies	Akrogerie; Hypermobilität der kleinen Gelenke; Rupturen von Muskeln/Sehnen; Klumpfüsse; frühzeitige Varikosis; arteriovenöse Fisteln; Pneumothorax; Parodontitis; positive Familienanamnese, plötzliche Todesfälle bei nahen Verwandten	Hohes Risiko für Spontanrupturen

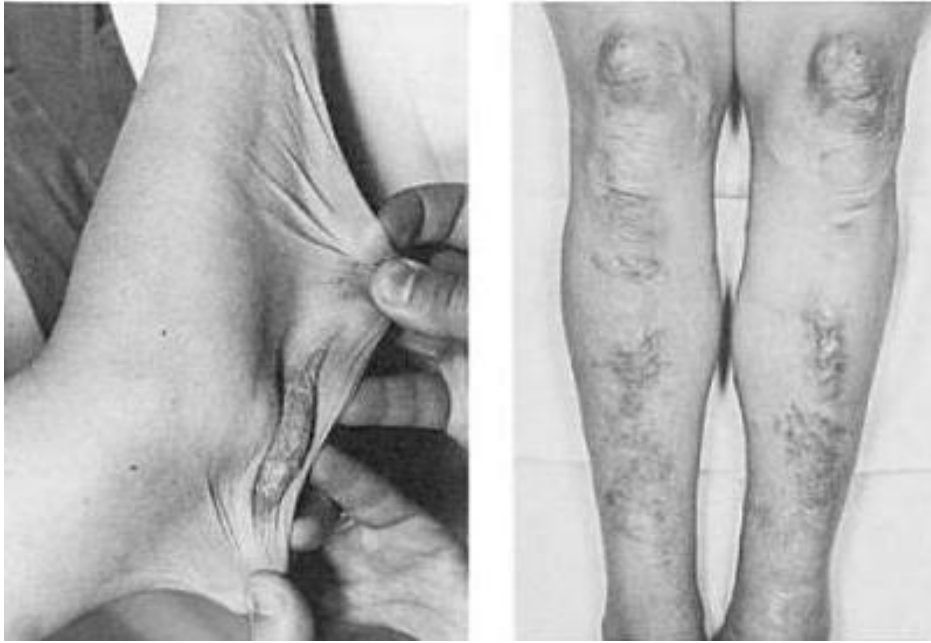**Tabelle 2:** Diagnosekriterien des Ehlers-Danlos Syndroms

Es existieren dennoch Merkmalskonstellationen, die nicht zweifelsfrei einem Typ zugeordnet werden können und somit unklassifiziert bleiben. Die meisten davon sind durch Mutationen in verschiedenen Genen bedingt (Luttkus, 2011).

Im Folgenden werden die einzelnen EDS-Typen mit ihren Major- und Minorkriterien dargestellt.

#### 1.1.1 Klassischer Typ (ehemals Typ I und II)

Aufgrund der quantitativen und qualitativen Veränderungen des Bindegewebes kommt es zu unterschiedlich ausgeprägtem Organbefall. Beim klassischen Typ ist die Haut stark überdehnbar und leicht zerreilich, teigig oder samtartig weich und neigt zu atropher oder hypertropher Narbenbildung (Luttkus, 2011). Die Gelenke sind überstreckbar und oft leicht luxierbar. Diese wegweisenden klinischen Untersuchungen (Abbildung 4) gehören bei diesem Typ zu den Major-Kriterien. Zu den Minor-Kriterien gehören z.B. eine Muskelhypotonie mit einer verzögerten motorischen Entwicklung, die bei Kleinkindern häufig zu beobachten ist (Steinmann, 2011) oder schnelle Hämatombildung und abnorme Wundheilung. Es können innere Organe (z.B. Zwerchfellrelaxationen, Darmrupturen, Blasendivertikel) oder Gefäe (z.B. Mitralklappenprolaps, Arterienrupturen) betroffen sein oder es kann zu subkutanen Hautknötchen und molluskoiden Pseudotumoren kommen. Die Familienanamnese ist meist positiv. Die Vererbung erfolgt autosomal-dominant. Der klassische Typ ist der bekannteste und am häufigsten vorkommende EDS-Typ.



**Abbildung 4:** Charakteristisch beim klassischen Typ ist die stark überdehbare Haut mit hypertropher Narbenbildung (aus Steinman, 2002).

#### 1.1.1.1 Pathogenese

Durch Mutationen im COL5A1-Gen ist die alpha-1-Kette im Kollagen Typ V betroffen, die bei 40% der Betroffenen mit klassischem Typ identifiziert wurde (Mayer, 2011). Das Kollagen Typ V reguliert das Wachstum und die Zusammenlagerung einzelner Fibrillen (Birk, et al., 1990). Aber auch Einzelmutationen im COL1A1-Gen konnten nachgewiesen werden (Nuytinck et al., 2000).

Eine Mutation am TNXB-Gen kann einen Mangel des Glykoproteins Tenascin-X bedingen, welches in der Extrazellulärmatrix von Haut, Sehnen, Muskeln und Blutgefäßen enthalten ist. Dieser autosomal rezessiv vererbte Tenascin-X-Mangel kann zum typischen EDS-Merkmalsskomplex führen, mit Ausnahme der atrophen Narbenbildung, die beim klassischen (Schalkwijk et al., 2001) und hypermobilen Typ identifiziert wurde (Zweers et al., 2005).

#### 1.1.1.2 Diagnostik

Die Diagnostik erfolgt durch Elektronenmikroskopie von Hautbiopsien. Die gesamte Dermis weist typischerweise zahlreiche veränderte Kollageneinzelfibrillen mit unregelmäßig ausgefransten Umrissen der Querschnitte auf (Schöfer und Baur-Beger, 2010). Durch biochemische und molekulargenetische Analysen kann die Diagnose erhärtet werden.

#### 1.1.2 Hypermobiler Typ (ehemals Typ III)

Für den hypermobilen Typ charakteristische Major-Kriterien sind die generalisierte, ausgeprägte Überstreckbarkeit der kleinen und großen Gelenke und eine weiche, verletzbare und hyperelastische Haut. Häufige Gelenkluxationen, rasche körperliche Ermüdbarkeit und diffuse chronische Schmerzen können als Minor-Kriterien vorkommen (Böhm, 2002; Luttkus, 2011). Die Familienanamnese ist wie beim klassischen Typ positiv, die Vererbung erfolgt autosomal-dominant.

##### 1.1.2.1 Pathogenese

Eine eindeutige molekulare Pathogenese des hypermobilen Typs ist bis heute nicht zweifelsfrei nachgewiesen. Es wird eine Mutation im COL3A1-Gen diskutiert (Narcisi et al., 1994). Eine Mutation im Tenascin X-Gen wurde 2003 von Zweers gefunden (Zweers et al., 2003).

##### 1.1.2.2 Diagnostik

Elektronenmikroskopisch werden in der Dermis blümchenartige Fibrillen im Querschnitt und seilartige Strukturen im Längsschnitt erkannt. Der Fibrillendurchmesser kann variieren (Schöfer und Baur-Beger, 2010).

### 1.1.3 Vaskulärer Typ (ehemals Typ IV - arteriell-ekchymoser-Typ)

Das EDS vom vaskulären Typ macht etwa 5-10% der Fälle aus (Germain, 2007). Die Major-Kriterien werden durch eine dünne, durchscheinende Haut mit verstärkter Venenzeichnung und ausgeprägter Hämatomneigung charakterisiert. Weitere Major-Kriterien sind die Beteiligung der Gefäße (z.B. spontane Arterienruptur, Aneurysmen, ausgeprägte Varikosis) und der inneren Organe (z.B. Blasen- und Uterusrupturen) (Luttkus, 2011).

Minor-Kriterien sind eine Akrogerie (vermehrte Faltenbildung), Hypermobilität der kleinen Gelenke mit Rupturen von Muskeln und Sehnen. Ebenfalls beschrieben sind eine frühzeitige Varikosis und arteriovenöse Fisteln. Eine positive Familienanamnese mit unerwartet verstorbenen nahen Verwandten zählt auch zu den Minor-Kriterien. Die Vererbung erfolgt autosomal-dominant.

#### 1.1.3.1 Pathogenese

Durch Mutationen im COL3A1-Gen ist die alpha-1-Kette im Kollagen Typ III betroffen (Steinman, 2002). Kollagen Typ III ist ein wichtiger Bestandteil in den Wänden der Arterien und der inneren Organe (Mayer 2011).

#### 1.1.3.2 Diagnostik

In der Elektronenmikroskopie zeigen sich kleinkalibrige, variable Fibrillen und eine Rarefizierung von Kollagen, aber auch eine Vermehrung elastischer Fasern (Altmeyer et al., 2010; Schöfer und Baur-Beger, 2010).

### 1.1.4 Kyphoskoliotischer Typ (ehemals Typ VI – okulär-skoliotischer Typ)

Der hier dargestellte Typ wird in dieser Arbeit ausführlich behandelt, da eine Augenbeteiligung mit Netzhautblutungen, Netzhautablösungen und Microcornea charakteristisch sein kann. Wie auch bei den anderen EDS-Typen kann für den kyphoskoliotischen Typ eine Überdehnbarkeit der Haut, abnorme Wundheilung,



Hämatombildung und eine starke Überbeweglichkeit der Gelenke typisch sein. Major-Kriterien sind eine ausgeprägte Skoliose schon bei Geburt (progrediente Neugeborenen skoliose), eine verzögerte motorische Entwicklung und muskuläre Hypotonie (floppy infant). Atrophe Narbenbildung, eine fragile Haut und eine Beteiligung innerer Organe (z.B. Gefäßrupturen) gehören zu den Minor-Kriterien. Die Vererbung erfolgt autosomal-rezessiv.

Das Ehlers-Danlos-Syndrom Typ VI (okulär-skoliotischer Typ) wurde erstmals von Pinnell als autosomal-rezessiv vererbte Störung beschrieben, die mit verminderter Lysylhydroxylase-Aktivität in Fibroblasten einhergeht (Pinnell et al., 1972; Krane et al., 1972). Nicht alle Patienten mit dem Phänotyp des EDS Typ VI weisen eine verminderte Enzymaktivität auf (Ihme et al., 1983). Ihme teilte den Typ VI des Ehlers-Danlos-Syndroms in die Untergruppen A, B und C ein. Untergruppe A kennzeichnet typische klinische Merkmale und eine verminderte Enzymaktivität, Untergruppe B weist typische klinische Merkmale und eine normale Lysylhydroxylase-Aktivität auf. Untergruppe C zeigt nur okuläre phänotypische Merkmale mit normaler Enzymaktivität.

#### 1.1.5 Ophthalmologische Aspekte

Okuläre Beteiligungen bei EDS wurden bisher nur beim Typ VI beschrieben. Die ältere Literatur unterschied noch nicht zwischen den verschiedenen EDS-Typen, so dass Strabismus, Epikanthus, Hypertelorismus und das sogenannte Méténier-Zeichen (Evertieren des Oberlids) dem Gesamtphänomen EDS zugeordnet wurde (Beighton, 1970; Moestrup, 1969). Weiterhin werden in der Literatur blaue Skleren als Begleitveränderung erwähnt (Judisch et al., 1976). Bereits geringere Traumen können, aufgrund einer dünnen Cornea, schnell zu Rupturen führen und aufgrund der Beschaffenheit der Zonulafasern, die einen Teil der mesenchymalen Dystrophie ausmacht, zu einer Linsenluxation führen (Moestrup, 1969).

Auch bilaterale Linsenluxationen sind beschrieben worden (Thomas et al., 1952; Cordella und Vinciguerra, 1966).

Bei einem 2-jährigen Mädchen beschrieben Thomas et al. blaue Skleren, einen Keratokonus und eine abnormale sklerale Verletzlichkeit (Thomas et al., 1952). Die Eltern waren kosanguin und der Bruder des Mädchens war ebenfalls betroffen (Thomas et al., 1953).

Ein Jahr später publizierten Bossu und Lambrechts den Fall einer 19-jährigen Frau, bei der ebenfalls blaue Skleren nachgewiesen wurden. Zusätzlich hatte sie am rechten Auge eine Netzhautablösung und eine proliferative Retinitis, sowie am linken Auge eine Makuladegeneration mit Glaskörperblutung. Von ihren 12 Blutsverwandten litten 2 auch am EDS Typ IV (Bossu und Lambrechts 1954). Green et al. untersuchten 15 Mitglieder zweier Familien, wobei 2 Verwandte in einer Familie angioide Streifen aufwiesen (Green et al., 1966). Ebenfalls blaue Skleren und einen Keratoglobus veröffentlichten Behrens-Baumann et al. bei 2 auf Kreta geborenen Kindern von blutsverwandten Eltern. Die klinischen Merkmale sprachen für den okulären Typ des Ehlers-Danlos-Syndroms (Behrens-Baumann et al., 1977).

Pemberton und Mitarbeiter untersuchten 3 Generationen einer Familie. Sechs von sieben untersuchten Familienangehörigen litten an einer Myopie und einer Netzhautablösung, 4 von ihnen hatten typische Merkmale des Ehlers-Danlos-Syndroms (Pemberton et al., 1966).

Sussman et al. berichteten von 2 betroffenen Geschwistern ohne blutsverwandte Eltern mit verminderter Bildung von Lysylhydroxylase in Fibroblasten, die neben den typischen Merkmalen des Ehlers-Danlos-Syndroms auch an einer Skoliose litten. Der Bruder hatte im Abstand von mehreren Jahren ein Bulbustraua beidseits mit anschließender Enukleation an einem Auge und Blindheit am anderen Auge erlitten. Bei der Schwester lag eine atraumatische Netzhautablösung und Glaskörperblutung beidseits mit folgender Erblindung vor. Biomikroskopisch zeigte sich bei ihr eine Mikrocornea. Diese Merkmale wurden vorläufig dem Ehlers-Danlos-Syndrom, speziell dem Typ VI zugeordnet (Sussmann et al., 1974).

Judisch et al. stellten 2 Brüder mit phänotypisch fragiler blauer Sklera vor. Beide hatten ein leichtes Bulbustraua mit einer Hornhautverletzung. In der Fallvorstellung bleibt unklar, warum eine Enukleation bzw. Eviszeration stattfand (Verdacht auf massive Extrusion des Augeninhalts bzw. Panendophthalmitis). Die Hydroxylysin-Aktivität in

kultivierten Haut-Fibroblasten von den beiden Probanden war jedoch bei phänotypisch okulärem Typ des Ehlers-Danlos-Syndroms (Typ VI) normal. (Judisch et al., 1976).

May und Beauchamp fanden bei einer 16-jährigen Kaukasierin zusätzlich zu den schon bekannten 4 typischen Merkmalen bei Typ VI (Mikrocornea, Cornea plana, Keratokonus postikus, stromale Trübungen) noch einen cornealen peripheren Ring mit Embryotoxon anterior. Schon während der Entwicklungsphase des Fötus ist der Fehler des Bindegewebes programmiert und kann sich post partum in allen Organen manifestieren (May und Beauchamp, 1987).

Farag und Schimke stellten 2 junge Beduinen mit typischen EDS-Merkmalen und zusätzlicher peripherer Polyneuropathie sowie sekundärer Muskelatrophie vor. Ophthalmologisch zeigte sich bei einem der beiden Patienten nach einem leichten Trauma eine sklerale Ruptur in Verbindung mit einem Ziliarkörperstaphylom, dislozierter Linse, retinaler Atrophie und Pigmentepithel-Degeneration (Farag und Schimke, 1989).

Macasai berichtete über ein vierjähriges Kind mit EDS Typ VI bei normaler Lysylhydroxylase-Aktivität mit bilateralen blauen Skleren, dünner Cornea und Keratoglobus, welches ein Trauma am rechten Auge erlitt, indem es gegen die Schulter seines Bruders lief. Die Sehschärfe betrug nur ‚Handbewegungen‘. Die Therapie erfolgte langfristig mittels einer perforierenden Keratoplastik. Die Heilung verlief gut, die Sehschärfe betrug 0,25 vier Monate postoperativ (Macasai et al., 2000).

#### 1.1.5.1 Pathogenese

Das EDS Typ VI kommt in 2 Untergruppen vor. EDS VI A wird verursacht durch eine Mutation im Gen PLOD auf dem Chromosom 1p36.3, 1p36.2 und bedingt dadurch einen Defekt der Kollagen-Lysylhydroxylase. Lysylhydroxylase katalysiert die Hydroxylierung von Lysin zu Hydroxylysin, welches zur adäquaten Ausbildung von Quervernetzungen der Kollagenmoleküle dient (Luttkus, 2011). Patienten mit klinischen Merkmalen jedoch normaler Enzymaktivität werden als EDS VI B klassifiziert.

#### 1.1.5.2 Diagnostik

In einer Hautbiopsie ist der Hydroxylysingehalt stark vermindert oder fehlend. In der Zellkultur kann man die verminderte Aktivität der Lysylhydroxylase nachweisen oder durch die Inkubation von Fibroblasten mit  $^{14}\text{C}$ -Lysin den Hydroxylierungsgrad der alpha-Ketten des Kollagens ermitteln. Elektronenmikroskopisch zeigt sich eine lockere Dermis mit wenigen veränderten Kollagenfibrillen (Schöfer und Baur-Beger, 2010). Ebenso kann die Verdachtsdiagnose durch ein abnorm hohes Verhältnis von Deoxypyridinolin zu Pyridinolin (Kollagenquervernetzungsprodukte) im Urin bestätigt werden.

#### 1.1.6 Arthrochalasie-Typ (ehemals Typ VII A/B)

Hier ist das Major-Kriterium die Instabilität des Gelenkkapsel- und Bandapparates, welche eine schwere generalisierte Hypermobilität mit rezidivierenden Luxationen verursacht, wodurch es postnatal zu einer bilateralen Hüftluxation kommen kann. Als Minor-Kriterien gelten die im Kleinkindalter ausgeprägte muskuläre Hypotonie (Floppy-infant-Syndrom), eine Kyphoskolioseentwicklung in der Adoleszenz und eine mäßig hyperelastische und fragile Haut (Böhm et al., 2002). Uitto und Lichtenstein berichteten von Patienten mit Mikrocornea und Myopie (Uitto und Lichtenstein, 1976). Es liegen in der Regel Veränderungen in den Typ-I-Kollagen-Genen COL1A1 und COL1A2 zugrunde. Die Vererbung erfolgt autosomal-dominant. Mutationen in beiden Genen führen zu einer verminderten Synthese bzw. zu Strukturveränderungen der Kollagenfasern (Ehlers, 2010).

#### 1.1.7 Dermatosparaxis-Typ (ehemals Typ VII C)

Die Haut ist sehr locker und zerreilich; eine deutliche berbeweglichkeit der Gelenke und eine Beteiligung der inneren Organe sind bei diesem Typ mglich. Auch Nabel- und Leistenhernien wurden beschrieben. Die Vererbung erfolgt autosomal-rezessiv. Dieser Typ ist auerordentlich selten (Germain, 2006).

#### 1.1.7.1 Pathogenese

Die Dreidimensionalität des Kollagens I ist gestört. Je nachdem ob die alpha-1- oder alpha-2-Kette der Genloci COL1A1 oder COL1A2 betroffen ist, unterscheidet man zwischen EDS VII A und VII B (Arthrochalasie-Typ).

Beim Typ VII C (Dermatosparaxis-Typ) ist eine Mutation direkt im Gen der Prokollagen-N-Protease vorhanden. Das hierfür verantwortliche Gen pN alpha1 ist auf Chromosom 17q21.31-q22.05 kartiert.

#### 1.1.7.2 Diagnostik

In der Elektronenmikroskopie zeigen sich beim Arthrochalasie-Typ unregelmäßig konfigurierte und großkalibrige, aberrante Kollageneinzelfibrillen und beim Dermatosparaxis-Typ spezifische hieroglyphenartige Kollagenfibrillen (Schöfer und Baur-Beger, 2010).

#### 1.1.8 Gemeinsamkeiten der Syndromtypen

Zusammenfassend kann man häufige Merkmale der verschiedenen Typen des Syndroms den einzelnen Fachrichtungen zuordnen. Die Wesentlichen sind in Tabelle 3 aufgeführt.

Fachrichtung	Kriterien
Dermatologie	Hyperelastizität und Verletzbarkeit der Haut, Hämatome, Wundheilungsstörungen (atrophe Narben), molluskoide Pseudotumore, Elastosis perforans serpiginosa, Akrogerie
Gastroenterologie	Kolonruptur, Divertikel, Hernien
Gynäkologie	frühzeitiger Blasensprung, Frühgeburt, Uterusruptur, Symphysensprengung
Innere Medizin	Aneurysmen, Mitralklappenprolaps, Divertikel, Hernien, spontane Arterienruptur
(Neuro-)Pädiatrie	verzögerte motorische Entwicklung aufgrund muskulärer Hypotonie
Augenheilkunde	Netzhautablösung, Netzhautblutung, Mikrocornea, Bulbusruptur, blaue Sklera Strabismus, Epikanthus, Hypertelorismus, Méténier-Zeichen
Orthopädie	Hyperflexibilität der Gelenke, Gelenkschwellung, Luxationen, Arthritis, Fußdeformitäten, Kyphoskoliose

**Tabelle 3:** Einzelne Merkmale des Ehlers-Danlos-Syndroms nach Fachrichtungen geordnet, zitiert nach Brinckmann et al. (1999)

### 1.1.9 Prävalenz

Die Prävalenz aller EDS-Formen zusammen wird auf 1:10.000 bis 1:25.000 geschätzt (Luttkus, 2011). EDS betrifft Männer und Frauen gleichermaßen und ist nach aktuellem Kenntnisstand unabhängig von der Rasse (Ehlers-Danlos National Foundation Website, 2008). 90% der Patienten entfallen auf die Typen I, II und III (zu je 30%) und ca. 10% auf Typ IV (Germain, 2006). Die übrigen Formen treten nur selten auf (Böhm et al., 2002).

## 1.2 Seltene Formen

### 1.2.1 Peridontitis-Typ (Typ VIII)

Eine frühe Beteiligung des Zahnapparates und eine Kariesbildung im Kindesalter mit verfrühtem Zahnwechsel sind möglich. Bereits in der zweiten Lebensdekade wurde über eine Parodontitis mit Zahnverlust berichtet. Auch hier ist eine Überstreckbarkeit vor allem der Finger und eine Haut mit sogenannten Zigarettenpapiernarben bezeichnend.

### 1.2.2 Occipital-Horn-Syndrom

Das frühere EDS Typ IX (Occipital-Horn-Syndrom oder auch X-gebundene Cutis laxa) wurde aus der Ehlers-Danlos-Gruppe herausgenommen und den Störungen des Kupfertransports zugeordnet (Brinckmann et al., 1999).

### 1.2.3 Fibronektinmangel (Typ X)

Bisher wurde dieser Typ nur bei einer Familie beschrieben. Er stellt sich klinisch wie der klassische Typ mit abnormer Wundheilung und Petechien dar. Eine samtartige Haut fehlt. Vererbt wird der Typ X autosomal-rezessiv. Es wird eine Störung in der Fibronektinsynthese vermutet, die zu einer Plättchendysfunktion führt (Brinckmann et al., 1999). Der Genlokus ist 2q34.

Da es in dieser Arbeit um okuläre Beteiligungen beim EDS geht, wird im Folgenden näher auf die Anatomie dieses Organs eingegangen.

## 1.3 Aufbau des Auges

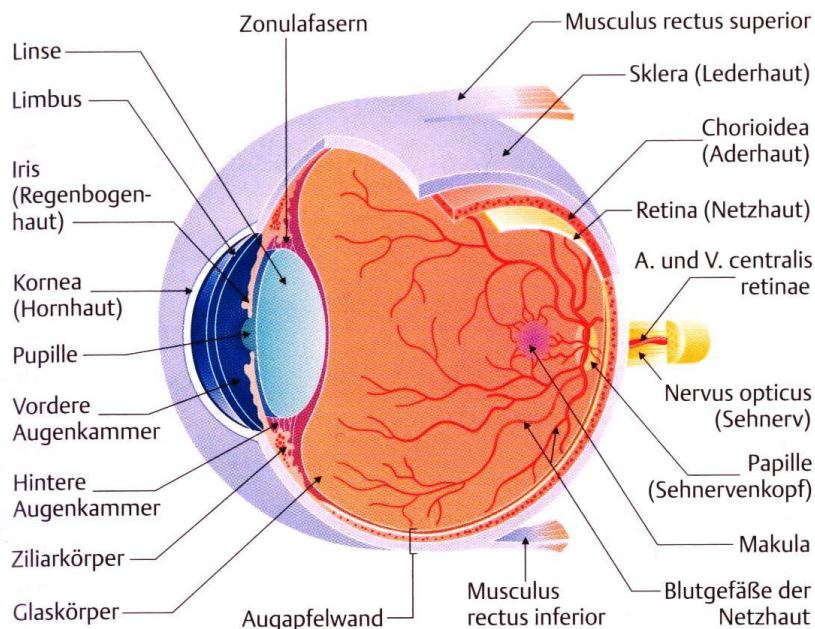
Das Auge ist ein sensorisches Organ, welches in der mit Fettgewebe ausgekleideten, trichterförmigen Orbita liegt. Die Wand des Augapfels (Bulbus oculi) besteht aus 3 Häuten. Die äußerste Haut ist die Tunica externa, bestehend aus der Lederhaut (Sklera)

und der Hornhaut (Cornea). Es folgt die Tunica media, aus der Uvea bestehend und ganz innen liegt die Tunica interna, die Netzhaut (Retina).

Die normale Achsenlänge eines Auges, gemessen von der Hornhaut bis zur Makula, beträgt etwa 23,5 bis 24 mm und die Gesamtbrechkraft etwa 58-65dpt (Grehn, 2008).

Der vordere Augenabschnitt umfasst Hornhaut (Cornea), Regenbogenhaut (Iris), Kammerwinkel (Angulus irido-cornealis), Ziliarkörper (Corpus ciliare) und Linse (Lens cristallina). Die Regenbogenhaut teilt den vorderen Augenabschnitt in die Vorderkammer mit Kammerwinkel und die Hinterkammer mit Ziliarkörper und Linse.

Der hintere Augenabschnitt umfasst den Glaskörper (Corpus vitreum), die Netzhaut (Retina) und Uvea mit Choriocapillaris sowie den Sehnervenkopf (Papilla nervi optici). Der vordere Augenabschnitt wird durch die Kammerwasserdynamik charakterisiert, der hintere Augenabschnitt hat durch den gelartigen Glaskörper nur eine Diffusionsdynamik. In Abbildung 5 ist das menschliche Auge im Querschnitt dargestellt.



**Abbildung 5:** Schematischer Aufbau des Auges (Burk et al., 2010).



Die derbe und undurchsichtige Lederhaut schützt das Auge und gibt ihm zusammen mit dem intraokularen Druck eine konstante Form. Die durchsichtige, ebenfalls derbe, aber sehr empfindliche Hornhaut geht am Limbus in die undurchsichtige Lederhaut über, mit der sie fest verwachsen ist. Sie ist frei von Gefäßen und wird durch zirkulierendes Kammerwasser aus der vorderen Augenkammer und dem Tränenfilm auf der Hornhautoberfläche ernährt. Das Kammerwasser, welches zusammen mit der Hornhaut, der Linse und dem Glaskörper zum dioptrischen Apparat gehört, wird im Ziliarkörper gebildet. Das Kammerwasser hat einen Brechungsindex von 1,33 dpt. Es fließt von der hinteren Augenkammer an der Linse vorbei, durch die Pupille nach vorn und mündet im Kammerwinkel. Im Kammerwinkel ist eine ringförmige Struktur entwickelt, das trabekuläre Maschenwerk mit dem Schlemm'schen Kanal, der am Übergang von Leder- und Hornhaut liegt. Hier wird das Kammerwasser wieder aufgenommen und aus dem Auge in das venöse System zurückgeführt (Grehn, 2008).

Die Regenbogenhaut besteht aus einem Pigmentblatt, welches nach hinten durch ein Deckepithel geschlossen ist und nach vorn aus einem lockeren, offenen, stromalen Maschenwerk besteht. Zwei antagonistisch arbeitende Muskeln sind in das Irisstroma eingebettet, ein Ringmuskel (Sphincter pupillae), der die Pupillenöffnung verkleinert und ein radiär ausgerichteter Muskel (Dilatator pupillae), der die Pupille öffnet (Grehn, 2008).

Der Glaskörper ist ein azelluläres Hydrogel, welches zu 98% aus Wasser und zu 2% aus kollagenhaltigen Fibrillen und Hyaluronsäure besteht und zur Stabilisierung dient (Grehn, 2008). Der Glaskörper ist durchsichtig, nerven- und gefäßlos. Der Brechungsindex des Glaskörpers ist dem des Kammerwassers nahezu identisch und trägt kaum zur Gesamtbrechkraft des Auges bei (Grehn, 2008).

In der Netzhaut sind Millionen von Photorezeptoren enthalten. Die für das Dämmerungs- und Nachtsehen verantwortlichen Stäbchen finden sich hauptsächlich in der Peripherie, während sich vorwiegend Zapfen in der zentralen Netzhaut befinden, die das Tag- und Farbsehen gewährleisten. Nach lichtinduzierter Erregung von Stäbchen oder Zapfen werden Signale über Zellen an den Sehnerv (Nervus opticus) weitergegeben. Diese leiten die Signale in die Großhirnrinde (Cortex cerebri) weiter.

Die Makula lutea mit der Foveola, der Stelle des schärfsten Sehens, befindet sich mit einem Durchmesser von ca. 5,5 mm temporal des Sehnervenkopfes am hinteren

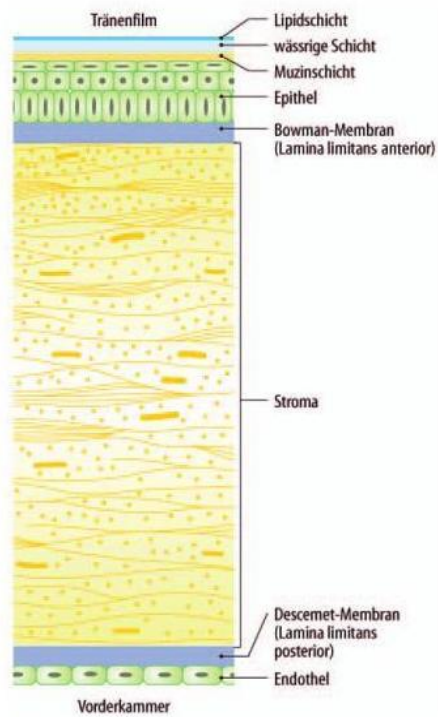
Augenpol. Die Foveola bildet mit einem Durchmesser von ca. 0,2 mm den zentralen Anteil der Makula. Hier befinden sich ausschließlich Zapfen (Whitehead et al., 2006). Die Netzhaut mit ihrer Makula und ihrem Zentrum (der Foveola) weist aufgrund dieser hohen räumlichen Dichte der Photorezeptoren die höchste Reizsensibilität aller rezeptierenden sensorischen Gewebe des Körpers auf (Holz et al., 2004).

Da in dieser Arbeit vorrangig der vordere Augenabschnitt bei Probanden mit Ehlers-Danlos-Syndrom beurteilt werden soll, werden seine Strukturen im Folgenden detaillierter beschrieben.

### 1.3.1 Hornhaut

Die Hornhaut gliedert sich anatomisch in 5 Schichten (Abbildung 6). Das Hornhautepithel besteht in seiner äußersten Schicht aus nichtverhornenden Plattenepithelzellen (Kanski, 2004), die durch den Lidschlag innerhalb weniger Tage abschilfern. Darunter liegen die sich immer mehr abflachenden Flügelzellen, die sich aus dem basalen Pallisadenepithel regenerieren. Die Bowman-Schicht, ein azelluläres Bindegewebe des vorderen Hornhautstromas, ist mit der Basalmembran fest verwachsen. Das Epithel hat insgesamt eine hohe Regenerationsfähigkeit und kann sich, wenn die Stammzellen am Limbus unversehrt sind, innerhalb weniger Stunden neu bilden. Das Stroma, die Bindegewebsschicht der Hornhaut, besteht aus netzförmig angeordneten Kollagenfibrillensträngen, zwischen denen abgeflachte Fibroblasten als lockeres Netzwerk angeordnet sind. Es macht mit 500 µm fast 90% der gesamten Hornhautdicke aus und besitzt eine eher langsame Regenerationsfähigkeit. Die Descemetmembran begrenzt das Stroma nach innen und ist eine echte, verdickte Basalmembran, die von den Endothelzellen produziert wird, welche die Hornhaut zum Kammerwasser hin abschließen. Endothelzellen der humanen Hornhaut sind nicht teilungsfähig und müssen bei Verletzung den entstandenen Defekt durch Abflachung und Ausbreitung der Nachbarzellen abdecken. Daher nimmt die Endothelzellzahldichte mit fortschreitendem Lebensalter ab.

Eine Studie von Rüfers et al. zur Hornhautpachymetrie mittels Scheimpflugkamera zeigte, dass die mittlere zentrale Hornhautdicke der 364 untersuchten Augen  $534 \pm 36 \mu\text{m}$  betrug. Sie betrug für beide Seiten gleichermaßen jeweils  $534 \pm 36 \mu\text{m}$ , ein Seitenunterschied konnte nicht aufgezeigt werden. Bei weiblichen Probanden betrug sie im Mittel  $533 \pm 40 \mu\text{m}$ , bei männlichen  $534 \pm 35 \mu\text{m}$ . Statistisch konnte keine Abhängigkeit der zentralen Hornhautdicke von Seite, Geschlecht, Alter, Körperlänge, Bodymass-Index (BMI) oder Refraktion nachgewiesen werden (Rüfer et al. 2005).



**Abbildung 6:** Anatomie der Hornhaut und des Tränenfilms (aus Grehn, 2008).

Die Hornhaut ist von vorn betrachtet elliptisch, der horizontale Meridian beträgt 11,7 mm, der vertikale 10,6 mm. Die hintere Oberfläche der Hornhaut ist kreisförmig, im Durchmesser ca. 11,7 mm. Dieser Unterschied entsteht durch die ungleich verteilte Überlappung der Sklera und der Bindehaut. Die zentralen Radien der Vorderfläche betragen etwa 7,8 mm, die der Rückfläche der Hornhaut 6,5 mm. Zur Peripherie hin flacht sich die Hornhautkrümmung ab.

Der dioptrische Apparat des menschlichen Auges setzt sich aus Hornhaut, Linse und Glaskörper zusammen. Etwa zwei Drittel der optischen Brechkraft des menschlichen Auges entfallen auf die Hornhaut und den präcornealen Tränenfilm. Die vordere Hornhautgrenzfläche bestimmt im Wesentlichen die Gesamtbrechkraft der Kornea von etwa 48,8 Dioptrien, da hier durch den Übergang Luft/wässriges Gewebe der größte Medien-Dichtesprung besteht (Grehn, 2008).

### 1.3.2 Linse

Die Linse des Menschen ist ein elliptisches, avaskuläres Organ, welches keine Nerven besitzt und transparent ist. Ihre Form resultiert aus dem konvexen hinteren Anteil und dem abgeflachten vorderen Anteil (Abbildung 7). Die Zunahme der Linsendicke mit dem Alter konnte von Sasaki et al. an klaren Linsen gezeigt werden (Sasaki et al. 1999). Der äquatoriale Durchmesser misst ca. 5 mm bei Geburt und vergrößert sich bis auf 9-10 mm bei einem 20-jährigen. Der Abstand vom vorderen zum hinteren Pol beträgt beim Neugeborenen 3,5-4 mm und kann ohne Akkommodation im Alter bis zu 4,75-5 mm erreichen. Das Gewicht der Linse steigt in der Kindheit und Jugend schnell an. Der Verlauf der Gewichtskurve flacht danach jedoch immer mehr ab. Bei Geburt wiegt die Linse ungefähr 65 mg, im Alter von 20 Jahren circa 175 mg und bei 90-jährigen bis zu 260 mg (Boulton und Saxby, 2004).

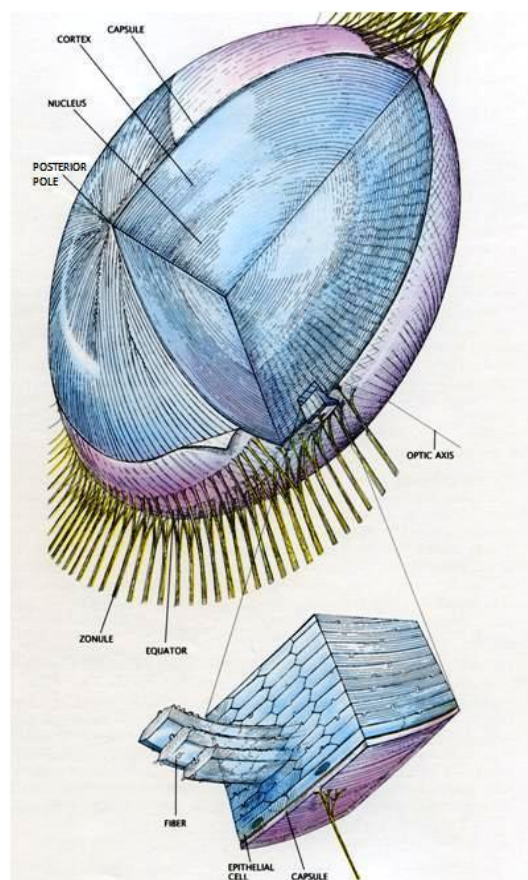
Der Gesamtproteinanteil, bezogen auf das Frischgewicht der Linse, beträgt 33% (Brown und Bron, 1996). Damit ist die Linse das eiweißreichste Organ des menschlichen Körpers (Hockwin, 1985). Dieser Proteinanteil setzt sich aus linsenspezifischen Proteinen (Kristallinen) zusammen, die man in wasserlösliche ( $\alpha$ -,  $\beta$ - und  $\gamma$ -Kristalline) und wasserunlösliche Kristalline teilen kann (Hockwin, 1985).

Die Linse als Teil des dioptrischen Apparates nimmt eine Sonderstellung ein, da ihre Brechkraft variabel ist. Durch Kontraktion des Ziliarmuskels lässt der Zug der Zonulafasern auf die Linse nach und die Linse nimmt (je nach ihrem Elastizitätsgrad) eine Kugelform ein, was die Brechkraft verändert (Akkommodation). Durch Entspannung des Ziliarmuskels werden die Zonulafasern gespannt und die Linse flacht sich ab

(Desakkommodation). Der Grad an Akkommodation wird in Dioptrien angegeben und kann je nach Alter und Akkommodationsbreite zwischen 19,1 Dioptrien und 33,6 Dioptrien variieren (Reim, 1990). Dabei spielt die Elastizität der Linse, die im Laufe der Jahre nachlässt, eine große Rolle.

Liegt der Brennpunkt vor oder hinter der Netzhaut, wird die Umgebung unscharf abgebildet. Man spricht von einer Fehlsichtigkeit. Zu diesen gehört die Myopie (Kurzichtigkeit), die Hyperopie (Weitsichtigkeit) und die Stabsichtigkeit durch Hornhautverkrümmung (Burk et al., 2010).

Eine Anisometropie bezeichnet den Zustand unterschiedlicher Brechungsverhältnisse zwischen beiden Augen. Durch die unterschiedlichen Brechungsverhältnisse beider Augen kann sich eine Refraktions-Amblyopie entwickeln. Der Bildgrößenunterschied beider Augen ist zu groß, so dass sich eine Amblyopie des Auges mit der höheren Fehlsichtigkeit entwickeln kann (Burk et al., 2010).

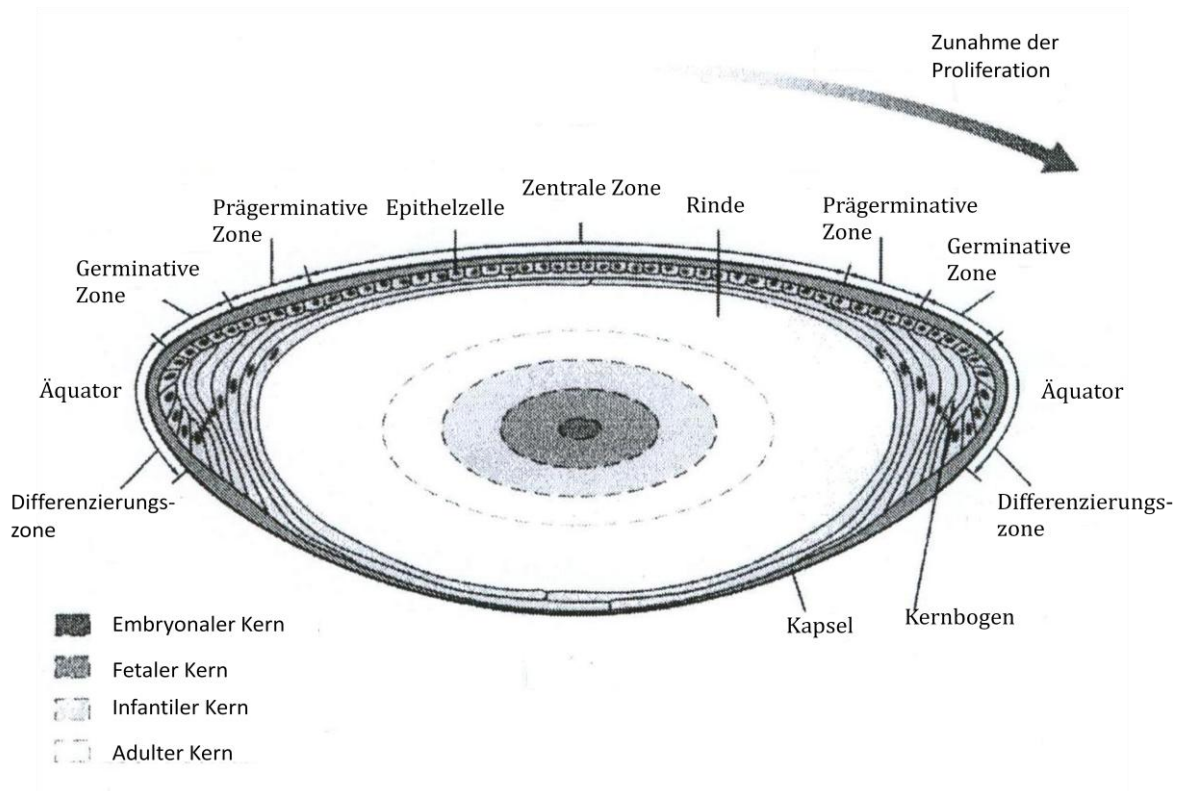


**Abbildung 7:** Anatomischer Aufbau der Linse (aus Johns et al., 1999).

Die Linse wird aufgrund ihrer Wachstumseigenschaften in verschiedene Zonen (Schichten) eingeteilt, die sich allerdings kaum morphologisch, dafür aber in ihrem Lichtstreuungsverhalten unterscheiden (Johns et al., 1999). Auf dieser Basis unterteilt man die Linse in den embryonalen Kern (beinhaltet die primären Faserzellen), den fetalen Kern, den juvenilen Kern und den adulten Kern (Boulton und Saxby, 2004). Über diesem liegt die Linsenrinde, also die Schicht der Faserzellen, die noch jung und stoffwechselfähig aktiv sind (Abbildung 7). Da eine Zellabstoßung nicht stattfindet, kommt es im Laufe des Lebens zu einer Massenzunahme (Sachsenweger, 2003). Damit ist die Größen- und Gewichtszunahme im Alter erklärt.

Subkapsulär erstreckt sich das Linsenepithel vom vorderen Pol (Hornhaut zugewandte Seite) bis zum Äquator. Die germinative Zone des Linsenepithels ist der Bereich, in dem sich die Epithelzellen vermehren, um sich anschließend in den Columnae radiatae zu Faserzellen zu differenzieren. In der transitionalen Zone dehnen sie sich weiter aus, um in Richtung Rückseite der Linse zu wandern, wo sie auf Faserzellen der Gegenseite treffen (Abbildung 8).

Die Linse wächst im Laufe des Lebens nicht linear, sondern in individuell unterschiedlichen Phasen. In der embryonalen und pränatalen Phase ist das Wachstum am schnellsten (Boulton und Saxby, 2004).



**Abbildung 8:** Schichtaufbau und Alterszonen einer adulten Linse (aus Boulton und Saxby, 2004).

### 1.3.2.1 Anomalien der Linsenaufhängung

Eine Verlagerung der Linse aus ihrer normalen Position wird als Ectopia lentis bezeichnet. Sie kann vollständig luxiert (Luxatio lentis) oder nur teilweise verlagert (Subluxatio lentis) sein. Eine Ectopia lentis ist meist traumatisch bedingt. Eine Subluxation kann auch sekundär durch eine Schwächung der Zonulafasern nach Uveitis oder durch Degeneration der Zonulafasern aufgrund einer hypermaternen Katarakt, Pseudoexfoliation oder durch Ziliarkörpertumoren hervorgerufen werden. Familiär bedingte Luxationen, auch beidseits, sind autosomal dominant vererbt (Boulton und Saxby, 2004). Systemische Erkrankungen (z.B. Marfan-Syndrom, Weill-Marchesani Syndrom oder Homozystinurie) können durch fehlerhaft gebaute Zonulafasern ebenfalls auch zu einer Ectopia lentis führen (Boulton und Saxby, 2004). Eine Assoziation mit dem okulär-skoliotischen EDS ist ebenfalls beschrieben worden (Kanski, 2008).

### 1.3.2.2 Linsenalterung und Katarakt

Eine Trübung der Linse wird als Katarakt bezeichnet. Symptome sind unter anderem eine Sehschärfenminderung bei geringem Kontrast, Grauschleier, Blendempfindlichkeit und Farbabschwächung (Grehn, 2008). Die Blendempfindlichkeit ist auf die vermehrte Lichtstreuung der Linse zurückzuführen. Der Wassergehalt und die dadurch verursachte veränderte Proteinkonformation bestimmen das Ausmaß der Lichtstreuung und damit die optischen Qualitäten der Augenlinse (Wegener, 2008).

Es gibt viele unterschiedliche Kataraktformen. Die verschiedenen Formen der altersabhängigen Katarakt werden unter dem Sammelbegriff der senilen Katarakt zusammengefasst. Trübungen in der Kapsel bei jüngeren Menschen deuten auf eine Beteiligung von Risikofaktoren hin (Hockwin, 1997).

Linsentrübungen treten im höheren Alter wesentlich häufiger auf, weshalb die Katarakt lange Zeit als altersbedingt oder senil bezeichnet wurde.

Hockwin und Koch haben gezeigt, dass Linsentrübungen multifaktoriell bedingt sind (Hockwin, 1985; Hockwin et al., 1976). So wurden Rauchen (Klein et al., 2003), Diabetes mellitus (Klein et al., 1998) und Sonnenlicht (UV-Exposition) (Klein et al., 1994) als kataraktogene Faktoren diskutiert.

## 1.4 Untersuchungsmethoden am Auge

### 1.4.1 Spaltlampe und Ophthalmoskop

Die erste Spaltlampe wurde von Allvar Gullstrand mit Hilfe von Carl Zeiss 1911 auf der Tagung der Deutschen Ophthalmologischen Gesellschaft vorgestellt (Gullstrand, 1911). 1919 wurde die Spaltlampe von ihm nochmals modifiziert. Dadurch wurde vermehrte Helligkeit erbracht, sowie Schärfe und Homogenität des Spaltes (Vogt, 1921). Dies erkannte Leonhard Koeppe und veröffentlichte seine Erkenntnisse 1916 bis 1922 im Graefe's Archiv (Koeppe, 1918) und in seinem Buch „Die Mikroskopie des lebenden Auges“ in zwei Bänden (Koeppe, 1920).



Die Spaltlampe bietet dem Untersucher die Möglichkeit ein spaltförmiges Lichtbündel einzustellen, um einen optischen Schnitt durch das transparente Augengewebe zu legen. Dabei können sowohl der Einfallswinkel als auch die Breite des Lichtspalts variiert werden, um eine optimale Darstellung der relevanten Strukturen zu erhalten. Die Vergrößerung des Mikroskops ist bei den meisten Geräten variabel und reicht üblicherweise vom 6- bis zum 30-fachen.

Zur Untersuchung des Augeninneren ist ein Augenspiegel erforderlich, der 1850 von Helmholtz erfunden wurde. Er schrieb über die Entwicklung optischer Untersuchungsinstrumente 1867 in seinem „Handbuch der physiologischen Optik“ und bahnte so den Durchbruch für die moderne Diagnostik in der Augenheilkunde an (Helmholtz, 1867).

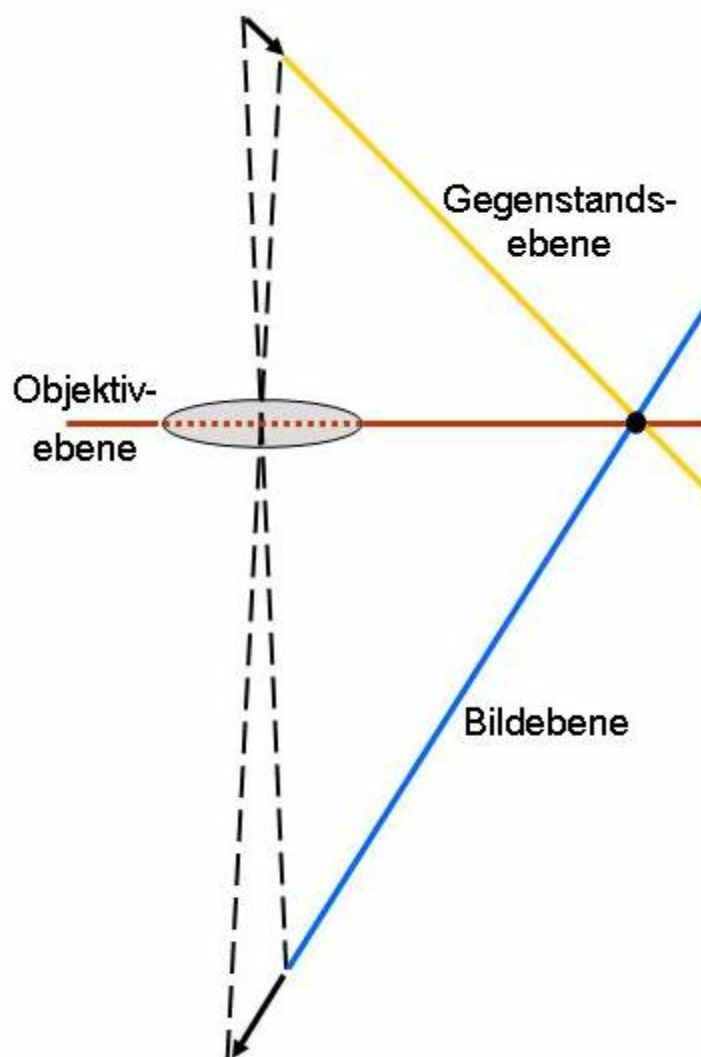
#### 1.4.2 Scheimpflug - Fotografie

Theodor Scheimpflug (1865–1911), ein österreichischer Offizier und Pionier der Luftbildkartographie entwickelte 1907 eine spezielle Kamera und ein Entzerrungsgerät, welches Schrägansichten, z.B. Luftaufnahmen von der Erde aus einem Heißluftballon, scharf und entzerrt abbilden konnte (Scheimpflug, 1906; Scheimpflug 1907). Die Scheimpflug-Fotografie basiert darauf, dass eine zur Objektivenebene schräg stehende Gegenstandsebene entzerrt und scharf abgebildet werden kann, wenn die Bildebene gegenüber der Objektivhauptebene um den gleichen Betrag abgewinkelt wird, wobei alle 3 Ebenen sich in einer Linie schneiden müssen (Abbildung 9; Hockwin, 1989).

Diese Art der Fotografie wurde von außerordentlicher Bedeutung für die Augenheilkunde. Ihre Abbildung am Auge unterscheidet sich durch eine über die Gesamtdistanz des vorderen Augenabschnittes gehende Tiefenschärfe wesentlich von der fokalen Spaltlichtabbildung des Spaltlichtmikroskops, welches bedingt durch die mikroskopische Abbildung nur eine sehr schmale Tiefenschärfe haben kann. Außerdem bildet die Scheimpflug-Kamera, die für die Augenheilkunde entwickelt wurde, ohne Vergrößerung im Maßstab 1:1 ab. Somit können die Hornhautdicke, aber auch die Dichte einfach dargestellt werden (Wegener und Laser-Junga, 2009).

Im höheren Alter wird bei der erreichten Linsendicke und der nicht mehr maximal möglichen Mydriasis der hintere Linsenpol nur noch unvollständig abgebildet. Deshalb sind Referenzwerte des Parameters Linsendicke im Alter in veröffentlichten Arbeiten nicht zu finden.

Der Vorteil der Scheimpflug-Fotografie liegt im schnellen, kontaktlosen Gewinn von Daten. Eine hohe Reproduzierbarkeit wird aufgrund der Verwendung von Justierhilfen gewährleistet.



**Abbildung 9:** Das Scheimpflug Prinzip (Wegener et al., 2009)

Die Nidek EAS 1000 war die erste Scheimpflug-Kamera, die sowohl das Spaltbild als auch die Retro-Aufnahme digital (CCD-Kamera) verfügbar machte und gleichzeitig über Algorithmen im Programm für die entsprechenden Messungen anbot: Hornhautdicke und Radius, Vorderkammertiefe, extrapolierter Kammerwinkel, Linsenradien für die Vorder- und Hinterfläche, Linsendicke, Densitometrie (Sasaki et al., 1990).

Für diese Arbeit wurden die EDS-Betroffenen an der EAS-1000 dokumentiert und anschließend vermessen (Abbildung 10).



**Abbildung 10:** Nidek EAS-1000

#### 1.4.3 Funduskopie

Mittels indirekter Ophthalmoskopie wurde der hintere Augenabschnitt untersucht. So konnte die Papille und die Makula betrachtet werden. An der Papille kann die Größe, die Farbe, die Zentralarterie und Zentralvene und die Exkavation der Papille beurteilt werden. Ab einer Papillengröße von  $2,43 \text{ mm}^2$  wird die Papille als Makropapille, unter  $1,63 \text{ mm}^2$  wird sie als Mikropapille klassifiziert (Heidelberg Engineering, HRT). Die

Größe der Exkavation wird als horizontale Relation von Exkavation zum Papillendurchmesser definiert (Cup-Disc -Ratio). Der Randsaum der Papille weist in Abwesenheit krankhafter Veränderungen eine charakteristische Konfiguration auf. Am gesunden Auge ist er im inferioren Anteil der Papille am breitesten, schmaler in der superioren und nasalen Papillenregion (Jonas et al., 1988). Am dünnsten ist er am temporalen Papillenrand (ISNT-Regel). Eine vergrößerte Papillenexkavation kann den Hinweis auf ein Glaukom geben (Kriegelstein, 2007). Bei Makropapillen kann man die Exkavation nicht ohne weiteres beurteilen, wichtig ist der vitale Randsaum. Bei Mikropapillen ist die Exkavation ebenfalls schwer beurteilbar. Hier können nur regelmäßige Gesichtsfeld- und Fundusuntersuchungen die Diagnose Glaukom bestätigen bzw. ausschließen.

#### 1.4.4 Fundusautofluoreszenz

Die Fundusautofluoreszenz-Bildgebung stellt ein diagnostisches, nicht-invasives Verfahren dar, bei dem intrinsische Fluorophore des Augenhintergrunds mittels konfokaler Scanning Laser Ophthalmoskopie in vivo sichtbar gemacht werden. Dabei sind die dominanten Fluorophore (v.a. Bisretinoide aus nonenzymatischen Reaktionen mit Vitamin-A-Aldehyd) im lysomalen Kompartiment des retinalen Pigmentepithels lokalisiert (Abbildung 11; Bellmann et al., 1997).

Die Anregung mit kurzwelligem, blauem Licht (488 nm) zur Untersuchung der Fundusautofluoreszenz wurde mittlerweile bei verschiedenen Netzhautpathologien etabliert (Theelen et al., 2008a,b).

Im gesunden Auge stellen sich die Papille und die Netzhautgefäße dunkel, also mit einer geringeren fluoreszenten Intensität dar. Außerdem erscheint die Fovea hypoautofluoreszent, weil in ihr eine geringere Konzentration von Lipofuszinvesikeln in den postmitotischen retinalen Pigmentepithelzellen vorliegt und gelbes Makulapigment (Lutein und Zeaxanthin) blaues Exzitationslicht absorbiert (Holz, 2001). Sowohl mit dem Alter als auch im Kontext verschiedener Netzhauterkrankungen kommt es zu einer vermehrten Akkumulation von Lipofuszinvesikeln im RPE, was sich in einem erhöhten FAF-Signal widerspiegelt.



**Abbildung 11:** Spectralis OCT von Heidelberg Engineering

#### 1.4.5 Heidelberg Retina Angiograph 2

Der Heidelberg Retina Angiograph (HRA) ist ein konfokales Scanning-Laser-System, das ursprünglich für die digitale Fluoreszein-Angiographie und Indocyaningrün-Angiographie entwickelt wurde (Holz et al., 1998; Bindewald et al., 2004).

Der HRA 2 enthält 3 unterschiedliche Laser, die monochromatisches Licht verschiedener Wellenlänge emittieren. Für die Aufnahme von Infrarotbildern wird ein Diodenlaser mit einer Wellenlänge von 830 nm verwendet. Eine Nah-Infrarotautofluoreszenzaufnahme wird durch Anregung der Fundusautofluoreszenz mit nah-infrarotem Licht bei einer Wellenlänge von 787 nm erhalten (Lois und Forrester, 2009). Eine Wellenlänge von 488 nm erzeugt Rotfrei-Reflektionsbilder.

Zur Erfassung der Fundusautofluoreszenz wird blaues Licht mit einer Wellenlänge von 488 nm auf den Fundus projiziert und die Emission nach Ausblendung des kurzwelligen Lichts mittels eines Sperrfilters in einem Wellenlängenbereich zwischen 500 und 700 nm erfasst (Bindewald et al., 2005). Das Fundusautofluoreszenz-Imaging erlaubt die in-vivo Darstellung von natürlich vorkommenden intrinsischen Fluorophoren der Netzhaut - also

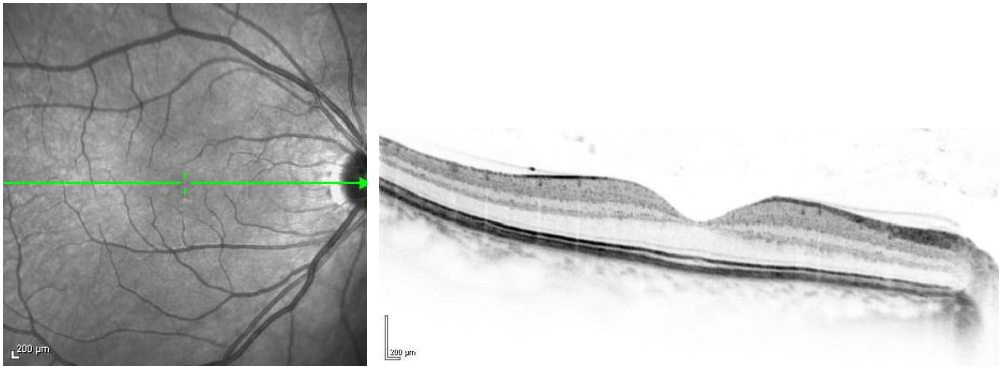
ohne Injektion von Fluoreszenz-Farbstoffen und daher nicht-invasiv (von Rückmann et al, 1995).

#### 1.4.6 Optische Kohärenztomographie

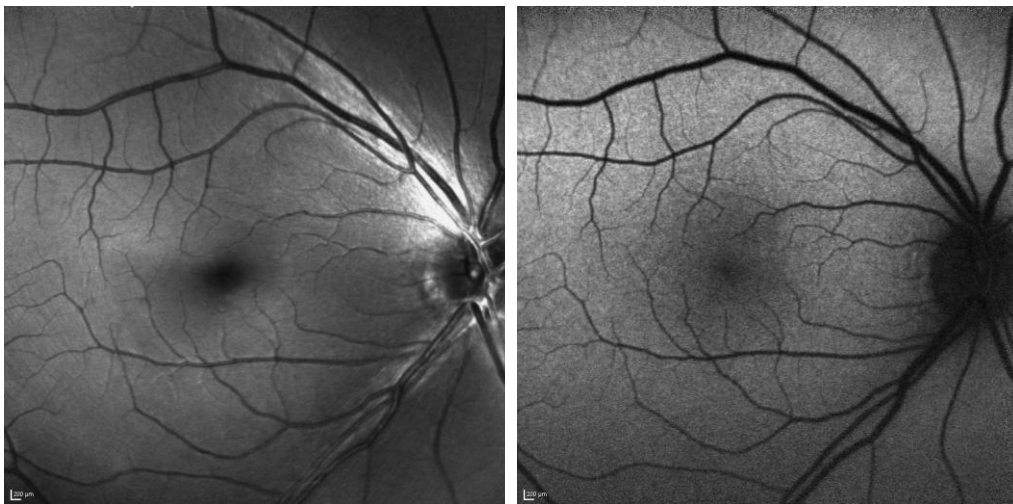Huang beschrieb 1991 die Anwendung der optischen Kohärenztomographie (OCT) am Auge (Huang et al., 1991), die eine Erweiterung des Spektrums der retinalen in-vivo-Bildgebung darstellt. Sie wird in der Augenheilkunde für eine Vielzahl von Indikationen angewendet und ist zu einem nichtinvasiven Standard-Diagnoseverfahren geworden (Spaide et al., 2002; Soliman et al., 2007). Es werden mit optischen Mitteln zwei- oder sogar dreidimensionale Schnittbilder der Netzhaut mit hoher räumlicher Auflösung erzeugt (Drexler et al., 1999, 2001). Einblicke in morphologische Veränderungen und Oberflächen werden gegeben und Struktur und Dicke der Gewebe können analysiert werden.

#### 1.4.7 Simultane konfokale Scanning Laser Ophthalmoskopie (cSLO) und Spectral-Domain optische Kohärenztomographie (SD-OCT)

Das Spectralis HRA+OCT des Herstellers Heidelberg Engineering ist ein Aufnahmegerät mit 2 unabhängigen Scansystemen. Simultan zur Bildgebung mit dem Heidelberg Retina Angiograph 2 (HRA 2) können hochaufgelöste Schnitt- und Volumenaufnahmen retinaler Schichten mit der Spectral-Domain-OCT (SD-OCT) erzeugt werden (Wojtkowski et al., 2004, 2005). Es ist möglich, die beim HRA 2 verfügbaren Aufnahmemodalitäten wie Nah-Infrarot-Aufnahmen, Aufnahmen im Rotfrei-Modus **Abbildung 12** und Fundusautofluoreszenz-Aufnahmen (Abbildung 13) mit einzelnen hochaufgelösten SD-OCT-Schnitten oder einem OCT-Volumenscan zu kombinieren (Abbildung 12). Einzelne cSLO Bilder werden fixiert und es kann simultan ein Schnittbild mit der SD-OCT durchgeführt werden. Dadurch wird eine dreidimensionale in-vivo-Bildgebung mit genauer Untersuchung pathologischer Veränderungen möglich (Fleckenstein et al., 2008; Helb et al., 2009).



**Abbildung 12:** Optische Kohärenztomographie mit Spectralis HRA+OCT von einer EDS-Betroffenen mit regelrechtem Befund. Das linke Bild ist ein NIR-Reflektionsbild mit eingeblendeter Scanlinie, daneben ein Schnitt durch die Retina mit Fovea centralis mittels OCT.



**Abbildung 13:** Rotfrei-Reflektionsbild im linken Bild und Fundusautofluoreszenz im rechten Bild mit Spectralis HRA+OCT von einer EDS-Betroffenen mit regelrechtem Befund.

## 2. Probanden und Methoden

### 2.1 Studiendesign

Zur Erhebung der Befunde beim Ehlers-Danlos-Syndrom wurden mit Hilfe der Deutschen Ehlers-Danlos Initiative e.V und der Ehlers-Danlos-Selbsthilfe e.V ein bundesweiter Aufruf initiiert. Dazu wurden während eines Symposiums zu seltenen Erkrankungen an der Universität Bonn Vorstandsmitglieder der Deutschen Ehlers-Danlos Initiative e.V. von uns angesprochen und über die Studie informiert. Die deutsche Ehlers-Danlos Initiative e.V. führt einmal jährlich auf Bundesebene Mitgliederversammlungen und zweimal jährlich Gruppentreffen auf Landesebene durch. In mitgliederstarken Gebieten treffen sich Ortsgruppen bis zu viermal jährlich. Bei diesen Treffen wurde über die Studie informiert, teilweise hatte der Vorstand der beiden Selbsthilfegruppen zu den Betroffenen telefonischen Kontakt aufgenommen, so dass auch hier über die Studie berichtet wurde. Betroffene konnten sich im Zeitraum von September 2009 bis November 2010 zur Untersuchung und Beurteilung der Augen in der Universitäts-Augenklinik Bonn einfinden. Dazu wurde telefonisch oder per E-Mail ein Termin vereinbart, an dem die Promovendin diese Patienten selber untersuchte. Als Anfang September 2009 über die Studie berichtet wurde, waren am 21.09.2009 die ersten zu untersuchenden EDS-Betroffenen, die Landes-, Ortsgruppen- und Vorstandsvertreter in die Augen-Universitätsklinik Bonn gekommen. Es folgten dem Aufruf auch Eltern mit ihren Kindern, die ebenfalls betroffen waren. Dank der häufigen Treffen wurde immer wieder über die Studie berichtet und Betroffene, denen es möglich war, den Weg auf sich zu nehmen, kamen aus der ganzen Bundesrepublik.

### 2.2 Vergleichswerte

Um einen Vergleich zwischen den EDS-Betroffenen und ophthalmologisch unauffälligen stoffwechselgesunden Probanden zu haben, wurde die „Bonner Normal-Population“ aus dem Jahr 1989 von Kokkas (Kokkas, 1989) gewählt. Dieser rekrutierte seine Probanden aus Altersheimen, Mitglieder aus Seniorenkreisen von Pfarrgemeinden, aus dem



Patientenkollektiv der Poliklinik der Universitäts-Augenklinik Bonn und der augenfachärztlichen Praxis von Dres. Müller-Breitenkamp, wo sie sich aufgrund trivialer Lid- und Bindehautprobleme oder Refraktionsanomalien in der Zeit von April 1986 bis Februar 1987 vorstellten. Weitere Probanden wurden aus der Augenabteilung des Klinikums Berlin-Buch (damaliger Leiter Prof. Dr. Goder) zur Verfügung gestellt. Es wurde eine über längere Zeit erfolgte Medikamenteneinnahme sowie Lebensgewohnheiten erfasst und Blutserumanalysen von den jeweiligen Hausärzten angefordert und ausgewertet.

Dieses Kollektiv von ophthalmologisch unauffälligen und stoffwechselgesunden Probanden wurde mit dem Scheimpflugkamera-Modell Topcon SL-45 vermessen und in Bezug auf die biometrischen und densitometrischen Daten des vorderen Augenabschnitts ausgewertet.

Aus den biometrischen Daten des Kollektivs EDS-Betroffener wurden die Hornhautdicke und die Linsendicke ausgewählt, weil diese beiden Organe mit dem Kollagenstoffwechsel in direktem Zusammenhang stehen und in der Literatur auf diese beiden Strukturen besonderer Wert gelegt wurde. Referenzwerte zu diesen beiden sind in den dazugehörigen Kapiteln beschrieben.

### 2.3 EDS- Probandenkollektiv

Es wurden insgesamt 46 Probanden, 35 weiblichen Geschlechts, 11 männlichen Geschlechts, im Alter von 6 bis 62 Jahren in der vorliegenden Studie erfasst.

Einschlusskriterium war die bestätigte Diagnose des EDS-Typs mittels Hautbiopsie oder molekulargenetischer Untersuchung. Für die Diagnose EDS war die klinische Diagnose entscheidend. Richtungsweisend war die Präsenz der Majorkriterien nach der Villefranche-Klassifikation, die eine hohe Sensitivität für die Krankheit darstellten. Eine positive Familienanamnese und weitere klinische Minorkriterien erhärteten die Diagnose.

Zur genauen Typisierung wären lückenlose elektronenmikroskopische und genetische Untersuchungen sinnvoll gewesen, deren Kosten allerdings von den Krankenkassen oft

nicht getragen werden konnten. In manchen Fällen war die klinische Diagnose anhand der Majorkriterien so eindeutig, dass weitere Untersuchungen nicht eingeleitet wurden.

Alter, Herkunft oder Geschlecht waren keine Auswahlkriterien. Die Finanzierung der Anreise erfolgte durch die Probanden selbst.

## 2.4 Anamnese

Es wurde zuerst ein Anamnesegespräch mit den jeweils Betroffenen und/oder den Eltern der Betroffenen geführt. Erfragt wurden die derzeitigen Beschwerden, die Anamnese der Augenerkrankungen, Methoden der Fehlsichtigkeitskorrektur (Brille, Kontaktlinsen) und Augenoperationen in der Vergangenheit. Es folgte die Anamneseerhebung auch bezüglich anderer Erkrankungen inkl. arterieller Hypertonie und Schilddrüsenerkrankungen, unterstützt, soweit vorhanden, durch Arztberichte aus externen Krankenhäusern oder von niedergelassenen Ärzten.

## 2.5 Typeneinteilung

Die Einteilung der EDS-Typen erfolgte über die klinischen Merkmale, also über die Major- und Minorkriterien durch externe Fachärzte, meist Orthopäden und Dermatologen.

Nach den Major- und Minorkriterien wurden 17 EDS-Betroffene dem klassischen Typ zugeordnet. Davon hatten 13 eine positiv bestätigende Hautbiopsie (Tabelle 4). Einer molekulargenetischen Untersuchung ohne vorherige Hautbiopsie unterzogen sich 2 Betroffene des klassischen Typs, bei denen eine Genveränderung im Sinne eines heterozygoten Basenaustauschs im COL5A2-Gen (EDS-Betroffener Nr. 31) und eine heterozygote Mutation im COL5A1-Gen (EDS-Betroffener Nr. 13) nachgewiesen werden konnte.

Trotz positiver Hautbiopsie unterzogen sich weitere 3 EDS-Betroffene einer molekulargenetischen Untersuchung. Bei 2 dieser EDS-Betroffenen konnte mittels PCR

und Sequenzierung keine Mutation festgestellt werden: Bei Proband-Nr. 3 konnte keine Mutation im COL5A1-Gen im Zentrum für Humangenetik und Laboratoriumsmedizin Martinsried, Dres. Klein, Rost und Kollegen, nachgewiesen werden. Im Institut für Medizinische Genetik und molekulare Medizin Köln, Dres. A. und H. Jung, wurden bei Proband-Nr. 11 im COL5A2 und COL5A1-Gen Basenaustausche die bisher weder als krankheitsauslösende Mutationen noch als Polymorphismen nachgewiesen wurden, beschrieben.

Die Diagnose klassischer Typ des EDS wurde bei Proband-Nr. 29 nicht nur durch Hautbiopsie, sondern auch im Zentrum für Humangenetik der Universitätsklinik Regensburg, Leiter Prof.Dr. B. Weber, eine heterozygote Mutation im COL5A1-Gen bestätigt.

Der klassische Typ ist mit 17 Betroffenen am häufigsten in dieser Studie vertreten (37%).

Nr.	Untersuchungsdatum	Alter am Tag der Untersuchung	Geschlecht	Hautbiopsie	Ort der molekulargenetischen Untersuchung	Befund der molekulargenetischen Untersuchung
2	21.04.2010	22	w	ohne		
3	29.03.2010	39	w	positiv	Zentrum für Humangenetik und Laboratoriumsmedizin Martinsried	Keine Mutation im COL5A1-Gen nachgewiesen, Mutationssuche im COL5A2-Gen wird fortgesetzt
11	25.11.2009	50	w	positiv	Institut für Medizinische Genetik und molekulare Medizin Köln	COL5A2 und COL5A1-Gen: nachgewiesene Basenaustausche die bisher weder als krankheitsauslösende Mutationen noch als Polymorphismen ohne klinische Relevanz beschrieben sind
13	10.11.2009	52	w	ohne	Zentrum für Humangenetik Regensburg Universitätsklinik	Heterozygote Mutation im COL5A1-Gen
14	06.11.2009	23	w	positiv		
16	23.10.2009	12	w	positiv		
17	23.10.2009	24	w	positiv		
22	21.09.2009	48	w	positiv		
24	21.09.2009	41	m	ohne		
25	08.12.2009	9	w	positiv		
28	25.05.2010	14	w	positiv		
29	02.06.2010	16	w	positiv	Institut für Humangenetik Freiburg Universitätsklinik	Heterozygote Mutation im COL5A1-Gen
31	21.07.2010	52	w	ohne		
35	21.07.2010	16	w	positiv		
37	19.08.2010	41	w	ohne		
38	19.08.2010	23	w	ohne		
44	31.08.2010	47	w	ohne		

**Tabelle 4:** klassischer EDS-Typ mit Diagnostik

Das EDS vom hypermobilen Typ macht mit insgesamt 13 Betroffenen (28%) den zweithäufigsten Anteil in dieser Studie aus. Durch Hautbiopsie konnte die klinische

Diagnose bei 7 EDS-Betroffenen bestätigt werden (Tabelle 5). Bei 2 EDS-Betroffenen war die Hautbiopsie negativ ausgefallen. Proband-Nr. 32 hatte trotz positiver Hautbiopsie eine molekulargenetische Untersuchung im Medizinisch Genetischen Zentrum München veranlasst. Es wurde keine Mutation nachgewiesen.

Nr.	Untersuchungsdatum	Alter am Tag der Untersuchung	Geschlecht	Biopsie	Ort der molekulargenetischen Untersuchung	Befund der molekulargenetischen Untersuchung
1	26.04.2010	38	w	negativ		
5	17.02.2010	24	w	ohne		
6	07.01.2010	23	w	positiv		
7	16.12.2009	28	w	positiv		
12	16.11.2009	20	m	positiv		
18	19.10.2009	14	w	negativ		
19	19.10.2009	41	w	ohne		
27	12.05.2010	46	w	positiv		
30	23.07.2010	28	w	ohne		
32	19.07.2010	19	m	positiv	Medizinisch Genetisches Zentrum München	Nicht bestätigt, COL3A1-Gen unauffälliger Befund
34	19.07.2010	46	m	positiv		
36	23.08.2010	20	w	positiv		
33	19.07.2010	23	w	ohne		

**Tabelle 5:** hypermobiler EDS-Typ mit Diagnostik

Der vaskuläre Typ des EDS ist mit insgesamt 6 Betroffenen (13%) in unserer Studie am seltensten vertreten. Proband-Nr. 20 hat als einziger eine Hautbiopsie veranlasst, die negativ ausfiel (Tabelle 6). Bei 2 EDS-Betroffenen fand man eine heterozygote Mutation im COL3A1-Gen.

Nr.	Untersuchungsdatum	Alter am Tag der Untersuchung	Geschlecht	Hautbiopsie	Ort der molekulargenetischen Untersuchung	Befund der molekulargenetischen Untersuchung
4	18.02.2010	46	m	ohne		
8	08.12.2009	30	m	ohne		
20	06.10.2009	36	w	negativ		
21	21.09.2009	58	m	ohne		
45	11.11.2010	45	w	ohne	Zentrum für Humangenetik und Laboratoriumsmedizin Martinsried	Heterozygote Mutation im COL3A1-Gen
46	11.11.2010	19	m		Zentrum für Humangenetik und Laboratoriumsmedizin Martinsried	Heterozygote Mutation im COL3A1-Gen

**Tabelle 6:** vaskulärer EDS-Typ mit Diagnostik

Wegen nicht eindeutiger Major-Kriterien konnten 10 EDS-Betroffene keinem EDS-Typ zugeordnet werden. Eine negative Hautbiopsie hatten 4 dieser EDS-Betroffenen. Proband-Nr. 15 hatte eine molekulargenetische Untersuchung im Institut für Medizinische Genetik und molekulare Medizin Köln veranlasst, die bei V.a. vaskulären oder hypermobilen Typ weder eine Mutation im Tenascin-Gen, noch im COL3A1-Gen nachweisen konnte (Tabelle 7).

Nr.	Untersuchungsdatum	Alter am Tag der Untersuchung	Geschlecht	Hautbiopsie	Ort der molekulargenetischen Untersuchung	Befund der molekulargenetischen Untersuchung
10	29.11.2009	45	w	ohne		
23	21.09.2009	54	w	ohne		
39	18.08.2010	6	w	ohne		
40	18.08.2010	6	m	ohne		
41	18.08.2010	36	w	ohne		
42	18.08.2010	62	m	ohne		
26	12.05.2010	34	w	negativ		
9	07.12.2009	45	w	negativ		
43	20.08.2010	30	m	negativ		
15	03.11.2009	60	w	negativ	Institut für Medizinische Genetik und Molekulare Medizin Köln	Nicht bestätigt, COL3A1 Gen und TNXB-Gen ohne Mutationen

**Tabelle 7:** unklarer EDS-Typ mit Diagnostik

## 2.6 Ophthalmologische Untersuchung bei spielender Pupille

Nach dem Anamnesegespräch erfolgte die Untersuchung. Der Visus naturalis des rechten und linken Auges aller Probanden wurde unter Okklusion des nichtgeprüften Auges auf einer Distanz von 5 Metern mit Zahlenoptotypen bestimmt. Bei Probanden mit Sehhilfe wurde eine Sehschärfenprüfung mit eigener Korrektur ermittelt. Falls der Visus schlechter als 1,0 war, wurde mittels Autorefraktometer die Refraktion bestimmt und anschließend der Visus ermittelt.

Ein durchgeführter Abdecktest sollte eine Schielanomalie ausschließen. Falls die Probanden über Doppelbilder oder ein Schielen im Kindesalter berichteten, wurde ein orthoptischer Status erstellt.

Zur Lokalanästhesie und Anfärben der Hornhaut wurden Thilorbin® (Alcon Pharma, Freiburg) Augentropfen (Oxybuprocain-HCl und Fluoreszein-Natrium) in beide Augen appliziert. Der Augeninnendruck wurde mittels Goldmann-Appplanationstonometer (Goldmann, 1957) bei unbeeinflusster Pupille ermittelt und in mmHg dokumentiert.

### 2.6.1 Spaltlampenbiomikroskopie

Es folgte eine Spaltlampenuntersuchung des vorderen Augenabschnitts. In dieser Studie wurden Geräte der Firma Haag-Streit Modell 900 (Deutschland, Wedel GmbH) verwendet.

Mit seitlich fokaler, schwenkbarer Beleuchtung kann der gesamte vordere Augenabschnitt in unterschiedlichen Vergrößerungsstufen betrachtet werden.

### 2.6.2 Orthoptischer Status

Der orthoptische Befund wurde durch Orthoptistinnen der Universitäts-Augenklinik Bonn erhoben. Das Binokularsehen wurde mittels Lang-I-Test, Titmus-Test und Bagolini-Test geprüft.

Der Aufdeck- und Abdecktest wurde zum Ausschluss von latenten und manifesten Schielerkrankungen genutzt.

Eine Motilitätsprüfung wurde im freien Raum mittels Abdecktest in 6 weiteren Blickrichtungen (rechts Auf-/Abblick, links Auf-/Abblick, Rechts- und Linksblick) geprüft. Für die direkte Pupillenreaktion wurde im 45°Winkel von unten das zu beurteilende Auge beleuchtet. Bei der indirekten Pupillenreaktionsuntersuchung wurde das nicht beleuchtete Auge beurteilt.

## 2.7 Ophthalmologische Untersuchungen in Mydriasis

Anschließend wurden 3 Tropfen Mydriatikum Stulln<sup>®</sup> (Pharma Stulln GmbH, Stulln) Augentropfen (0,5% Tropicamid) im Abstand von 10 Minuten zum Weitstellen der Pupille in den Bindehautsack appliziert.



### 2.7.1 Funduskopie

Es folgte mittels indirekter Ophthalmoskopie die Untersuchung des hinteren Augenabschnitts. Zur besseren Beurteilung der zentralen Netzhaut wurde der Proband erneut vor die Spaltlampe positioniert und mit Hilfe einer 78-Dioptrien-Lupe (Firma Volk, USA) die Papille und die Makula untersucht. Die Beurteilung der peripheren Netzhaut erfolgte mittels indirekter Ophthalmoskopie mit einer Pan-Retinal-2.2-Lupe (Firma Volk, USA). Dazu schaute der Proband im Uhrzeigersinn in alle Blickrichtungen, um auch möglichst die ganze Peripherie der Netzhaut beurteilen zu können.

Eine Exkavation, gleichbedeutend mit einer Aushöhlung des Sehnervs ist pathognomonisch für die Entwicklung eines Glaukoms. Da glaukomatöse Exkavationen meist größer sind als physiologische, eine Exkavation aufgrund der Größe jedoch nicht zwangsläufig pathologisch sein muss, ist die Beurteilung von Breite, Symmetrie und Farbe des neuroretinalen Randsaums, aber auch die Augeninnendruckmessung und die Gesichtsfelduntersuchung wichtig.

### 2.7.2 Fotografie nach dem Scheimpflug-Prinzip

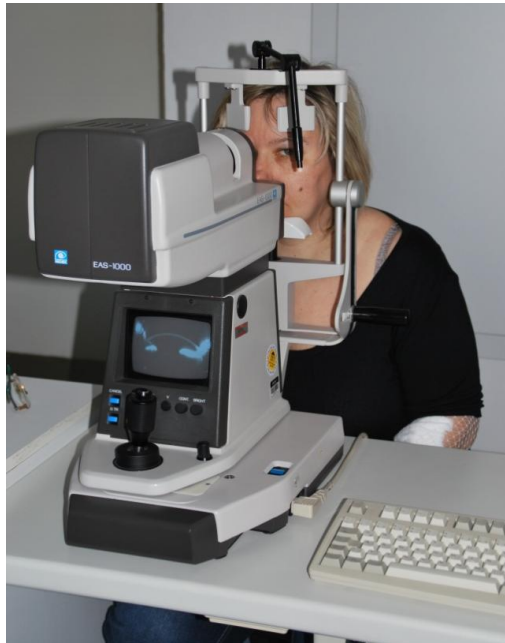Im Anschluss an die Funduskopie wurde der Proband mit noch erweiterten Pupillen in einem abgedunkelten Raum mit der Scheimpflugtechnik dokumentiert. Der vordere Augenabschnitt wurde mit der EAS 1000 (Eye Analysis System, Nidek, Gamagor, Japan) in 4 verschiedenen Meridianen aufgezeichnet und vermessen (Abbildung 15).

Der Proband setzte sich vor die Kamera (Abbildung 14). Nachdem die Kinnstütze auf seine Höhe eingestellt wurde, musste er auf ein blinkendes rotes Fixationslicht schauen. Im Steuerungscomputer wurde die gewünschte Winkelposition eingegeben. Nun konnten mit Hilfe des Kamera-Monitors die aufgezeichneten Scheimpflug-Fotografien beurteilt und, wenn technisch in Ordnung, im Computer gespeichert werden (Wegener, 2008). Dieser Vorgang wurde in einem Meridian von 0°, 45°, 135° und 180° wiederholt.

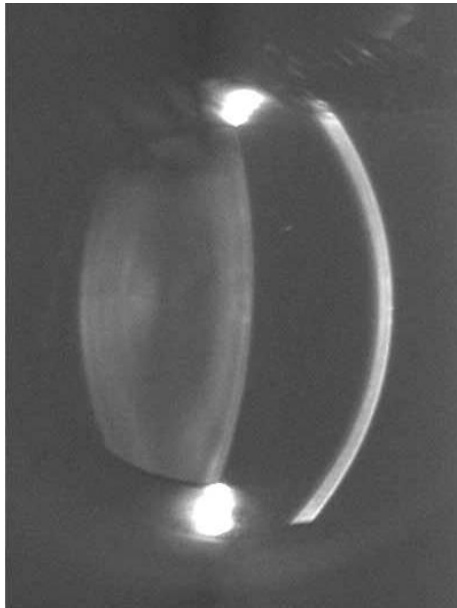
### 2.7.3 Datenerhebung

Die Scheimpflug-Fotografien wurden mit Hilfe der Nidek EAS 1000, Software Version 1.01 gespeichert und archiviert. Anschließend erfolgte die biometrische Auswertung mit der Software BIOM<sup>®</sup> die Funktionen für die halbautomatische Vermessung von Hornhaut- und Linsendicke anbietet. Die Ergebnisse wurden von beiden Augen zusammengefasst und tabelliert ausgegeben.

Die densitometrischen Auswertungen der Bonner Normal-Population (Kokkas, 1989) wurden übernommen und ebenfalls tabelliert.



**Abbildung 14:** Proband bei einer Aufnahme an dem Nidek „Anterior Eye Segment Analysis System“ – 1000



**Abbildung 15:** Scheimpflug-Aufnahme an der Nidek „Anterior Eye Segment Analysis System“ - 1000 des linken Auges

## 2.8 Aufnahmen des hinteren Augenabschnitts

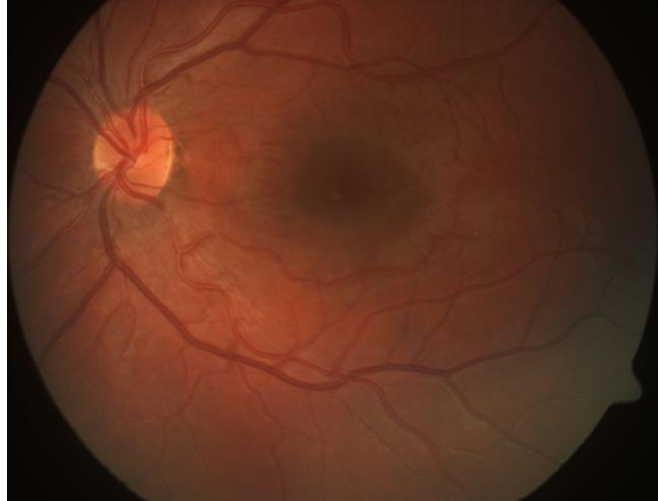In der klinischen Durchführung ist die Bildgebung des hinteren Augenabschnitts eine nicht invasive, den Probanden nicht belastende und einfache Methode und konnte daher auch an Kindern durchgeführt werden.

### 2.8.1 Fundusfotografie

Die Fundusfotografie erfolgte mit der Digitalkamera FF 450plus und der Bildbearbeitungssoftware Visupac System (Firma Carl Zeiss Meditec AG).

Sobald sich der Proband in die richtige Position gebracht hatte, d.h. seinen Kopf und sein Kinn fest gegen Kopfstütze drückte und geradeaus schaute, wurden zunächst Aufnahmen von der Papille und der Makula erstellt (Abbildung 16).

Es folgte dann ein Kamerawechsel. Am HRA-OCT wurden zentrale Fundusautofluoreszenz-, Nah-Infrarot, Rotfrei-Aufnahmen und eine optische Kohärenztomographie durchgeführt.



**Abbildung 16:** Fundusbild einer 12-jährigen EDS- Probandin mit juvenilem Makulareflex

## 2.9 Statistische Auswertung

Das primäre Ziel dieser Arbeit ist die deskriptive Beschreibung der ophthalmologischen Befunde, insbesondere die biometrische Vermessung des vorderen Augenabschnitts (Hornhautdicke, Linsendicke) bei den teilnehmenden EDS-Betroffenen, die sich in Alter, Herkunft, Geschlecht und Typ unterschieden. Diese Beschreibung erfolgt mit Hilfe klassischer parametrischer und nichtparametrischer Maße, sowie grafischer Darstellungen. Sekundäre Ziele sind zum einen die Beschreibung von Gruppenunterschieden zwischen EDS-Betroffenen und zum zweiten ein Vergleich der Befunde unter den EDS-Betroffenen mit der Normalbevölkerung. Gruppenunterschiede werden wo möglich mit der einfaktoriellen Varianzanalyse untersucht.

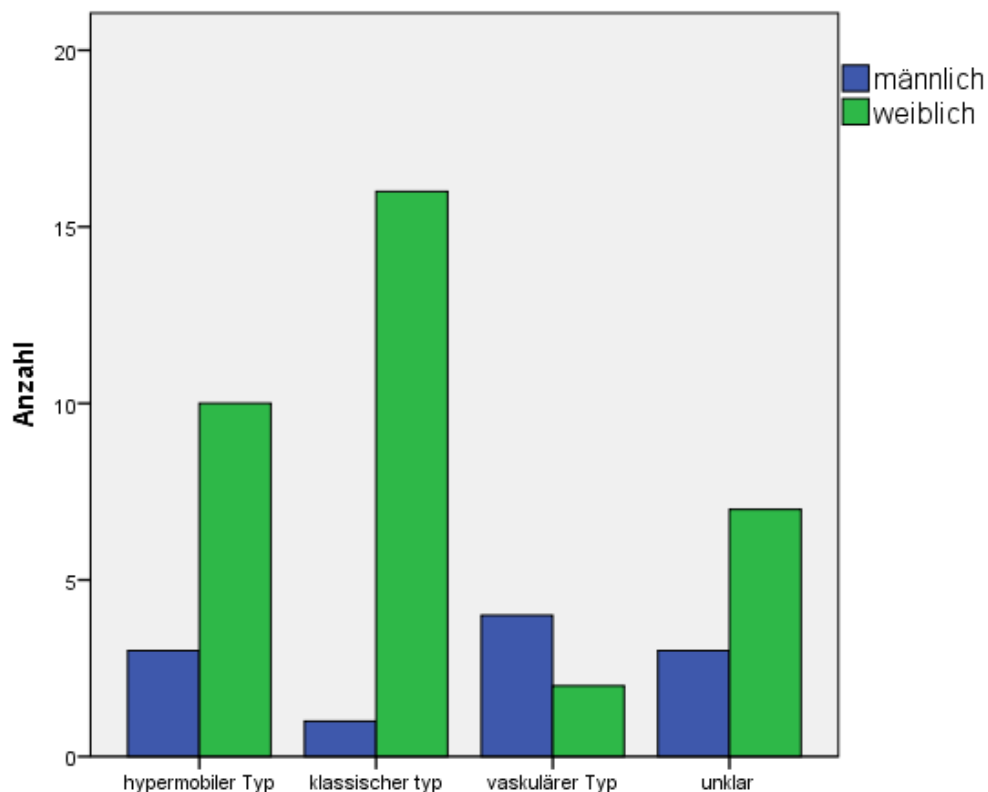
Im Folgenden werden vereinzelt p-Werte angegeben, die nicht für multiples Testen adjustiert wurden, da Tests nicht zum primären Studienziel gehörten. Entsprechend werden keine Ergebnisse als „statistisch signifikant“ interpretiert. Die Berechnungen erfolgten mit Hilfe des Programms SPSS Statistics 20 (Predictive Analytics, IBM).

Hilfestellung bei den statistischen Auswertungen hat Frau Dipl.-Math. (FH) J. Nadal am Institut für Medizinische Biometrie, Informatik und Epidemiologie (IMBIE) der Rheinischen Friedrich-Wilhelms-Universität Bonn gegeben.

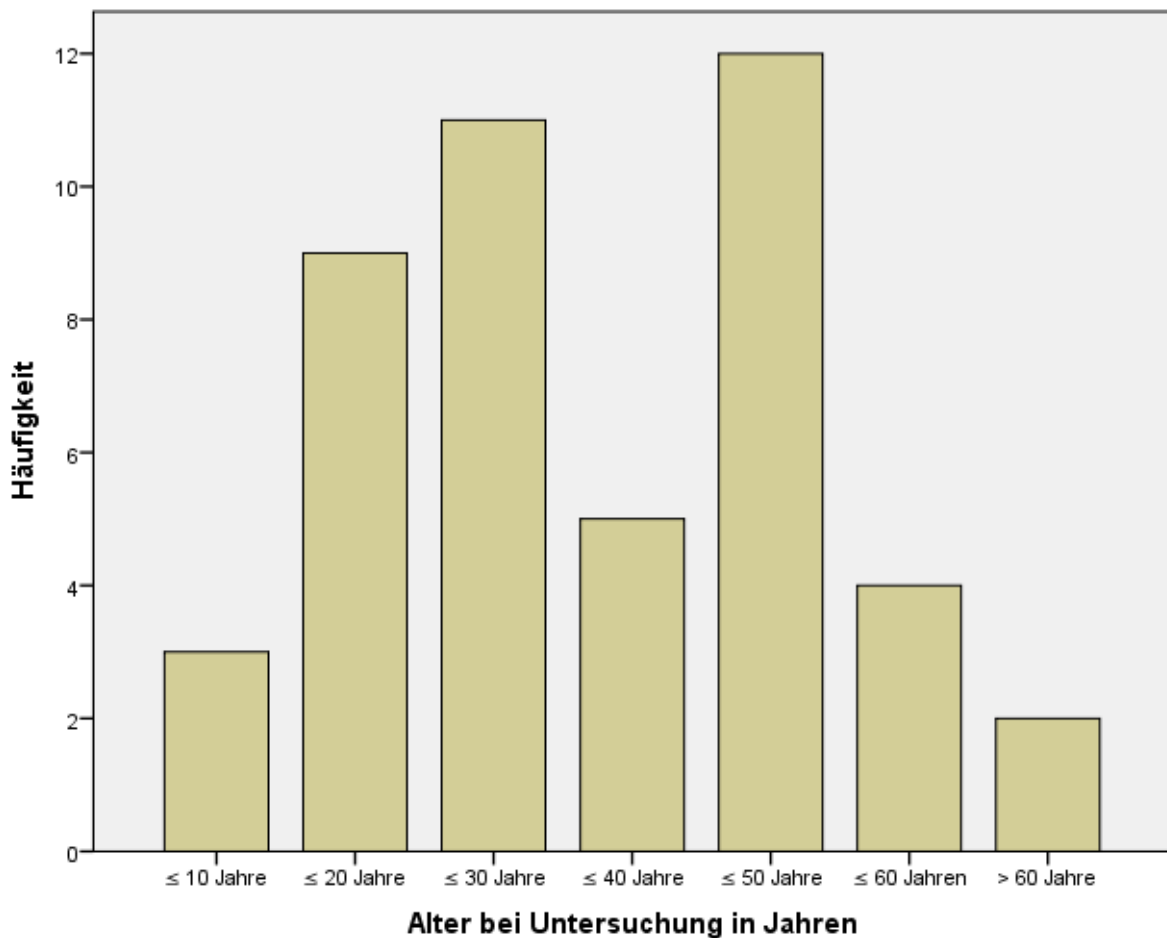
### 3. Ergebnisse

#### 3.1 EDS-Probandenkollektiv

Das EDS-Probandenkollektiv war im Mittel 33,2 Jahre alt, der jüngste Betroffene war 6 Jahre alt. Den größten Teil machten die weiblichen EDS-Betroffenen aus. Besonders den klassischen Typ repräsentierten überwiegend Frauen (Diagramm 1). In der Alterskategorie waren die 20-30-jährigen und die 40-50-jährigen hauptsächlich vertreten (Diagramm 2). In der Literatur sind jedoch bisher keine Angaben zu geschlechtsspezifischen Verteilungen zu finden.



**Diagramm 1:** EDS-Typ und Geschlechterverteilung



**Diagramm 2:** Altersgruppen der EDS-Betroffenen (in Jahren)

### 3.2 Nebendiagnosen

Nebendiagnosen, die grundsätzlich mit der Grunderkrankung Ehlers-Danlos-Syndrom nicht in Verbindung gebracht wurden, wie Schilddrüsen-Erkrankungen, Hirntumore (Astrozytom), Depressionen, Diabetes mellitus II, Hypercholesterinämie und arterielle Hypertonie sind in Tabelle 8 zusammengefasst. Auffällig häufig wiesen Probanden mit dem Ehlers-Danlos-Syndrom Herzklappenerkrankungen (Proband-Nr. 7, 9, 10, 12, 17, 27, 29, 37, 38 und 41), zum Beispiel Herzklappenprolaps, damit verbundene Herzklappeninsuffizienz, Asthma bronchiale (Proband-Nr. 15, 17, 21, 29, 32 und 40) sowie Gefäßaneurysmen und Dissektionen (Proband-Nr. 4, 7, 11, 32, und 42) auf.

Nr.	EDS-Typ	Begleiterkrankungen
1	hypermobil	Thyreodektomie, Migräne
5	hypermobil	Astrozytom, Ibuprofenunverträglichkeit, Staub- und Pflaster-Allergie
6	hypermobil	Hashimoto-Thyreoiditis, Neurodermitis, Penicillin- und Hausstauballergie
7	hypermobil	Carotis-interna-Aneurysma, Mitralklappenprolaps, Skoliose
12	hypermobil	Aortenklappeninsuffizienz, Adipositas
19	hypermobil	Skoliose
27	hypermobil	M. Crohn, Psoriasis, Mitralklappenprolaps, Barrett-Syndrom, Depression, beginnende Polyneuropathie, Neurodermitis, Hausstauballergie
30	hypermobil	Hausstaub- und Heuallergie, Migräne, Gastritis, Hysterektomie, Reflux, Depressionen
32	hypermobil	Aortenaneurysma, Gräser-, Pollen-, Tierhaar- und Erdnuss-Allergie, Asthma
33	hypermobil	keine Nebenerkrankungen bekannt
34	hypermobil	Diabetes mellitus II, arterielle Hypertonie, essentieller Tremor, Depressionen, Dysthymie, Psoriasis-Arthritis, Z.n. Thrombose, restless-legs-Syndrom, Herzrhythmusstörung bei Z.n. Myokarditis
36	hypermobil	Heuschnupfen
2	klassisch	Splenektomie nach Trauma
3	klassisch	Schrumpfniere
11	klassisch	Antiphospholipid-Syndrom, Depressionen, Raynaud-Syndrom, Aortenaneurysma, Z.n. 3 Thrombosen, Hyperthyreose
13	klassisch	Arthrose
14	klassisch	Migräne, Skoliose, Lactoseintoleranz, Penicillinallergie, Lactoseintoleranz
16	klassisch	keine Nebenerkrankungen bekannt
17	klassisch	Asthma, arterielle Hypertonie, Hypothyreose, Mitralklappeninsuffizienz
22	klassisch	Diabetes mellitus II, Z.n. 2 Fehlgeburten
24	klassisch	keine Nebenerkrankungen bekannt
25	klassisch	Aufmerksamkeitsdefizit-Hyperaktivitätssyndrom
28	klassisch	floppy infant gewesen
29	klassisch	Asthma, Schilddrüsenunterfunktion, Mitralklappenprolaps
31	klassisch	Antibiotika-, Schmerz-, Nickel, Pflaster- und Latex-Allergien, Sigmaentfernung, Hypercholesterinämie
37	klassisch	Knochentumor (V.a. Enchondrom), Lumboischialgien, Hysterektomie, Aortenklappeninsuffizienz, Z.n. Cervix-Carcinom, Schilddrüsenerkrankung
38	klassisch	Adipositas per magna, Schilddrüsenerkrankung, Depression, Herzklappenfehler, Z.n. Magenverkleinerung
44	klassisch	Thrombozytopathie, Schilddrüsenerkrankung, Z.n. Thrombophlebitis, arterielle Hypertonie, Lumboischialgie, Skoliose
9	unklar	Lagerungsschwindel, Wolff-Parkinson-White-Syndrom, Mitralklappenprolaps, Lumboischialgien, V.a. Autoimmunthyreoiditis, Refluxösophagitis, Magenpolypen, Sigmadivertikulose
10	unklar	Depressionen, Mitralklappenprolaps
15	unklar	Struma, Asthma, Thrombose
23	unklar	Hausstaub- und Pollenallergie
26	unklar	Hypercholesterinämie
40	unklar	Lufttröhrenriß bei Geburt, Asthma
41	unklar	Herzklappeninsuffizienz
42	unklar	Bauchaortenaneurysma, Herzrhythmusstörungen, Hypercholesterinämie
43	unklar	intellektuelle Leistungsminderung, Z.n. Bauchnabelbruch
4	vaskulär	Aortendissektion, pAVK, Lungenembolie, rezidivierende Schlaganfälle, arterielle Hypertonie
8	vaskulär	Pollen- und Gräser-Allergie, arterielle Hypertonie
20	vaskulär	arterielle Hypertonie, Blutgerinnungsstörung, Hysterektomie, Knochenexostose
21	vaskulär	Asthma
45	vaskulär	Hepatitis A&B, Thyreodektomie, Fibromyalgie, Hysterektomie, arterielle Hypertonie, Migräne, Reflux

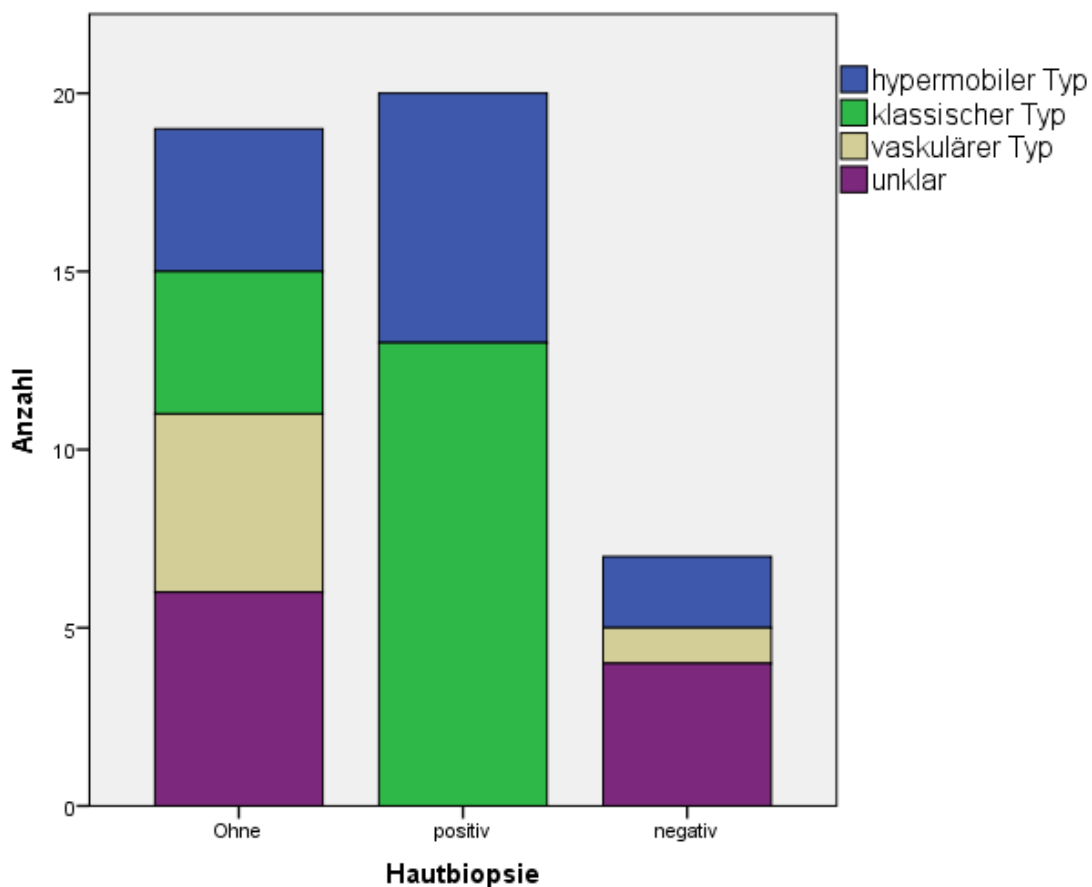
**Tabelle 8:** Begleiterkrankungen bei EDS-Betroffenen



### 3.3 Typeneinteilung

In dieser Studie sind die 3 Typen des Ehlers-Danlos-Syndroms: klassisch, hypermobil und vaskulär vertreten. Zum okulär-/kyphoskoliotischen, Arthrochalasie oder Dermatosparaxis Typ konnte keiner der teilnehmenden Betroffenen gezählt werden.

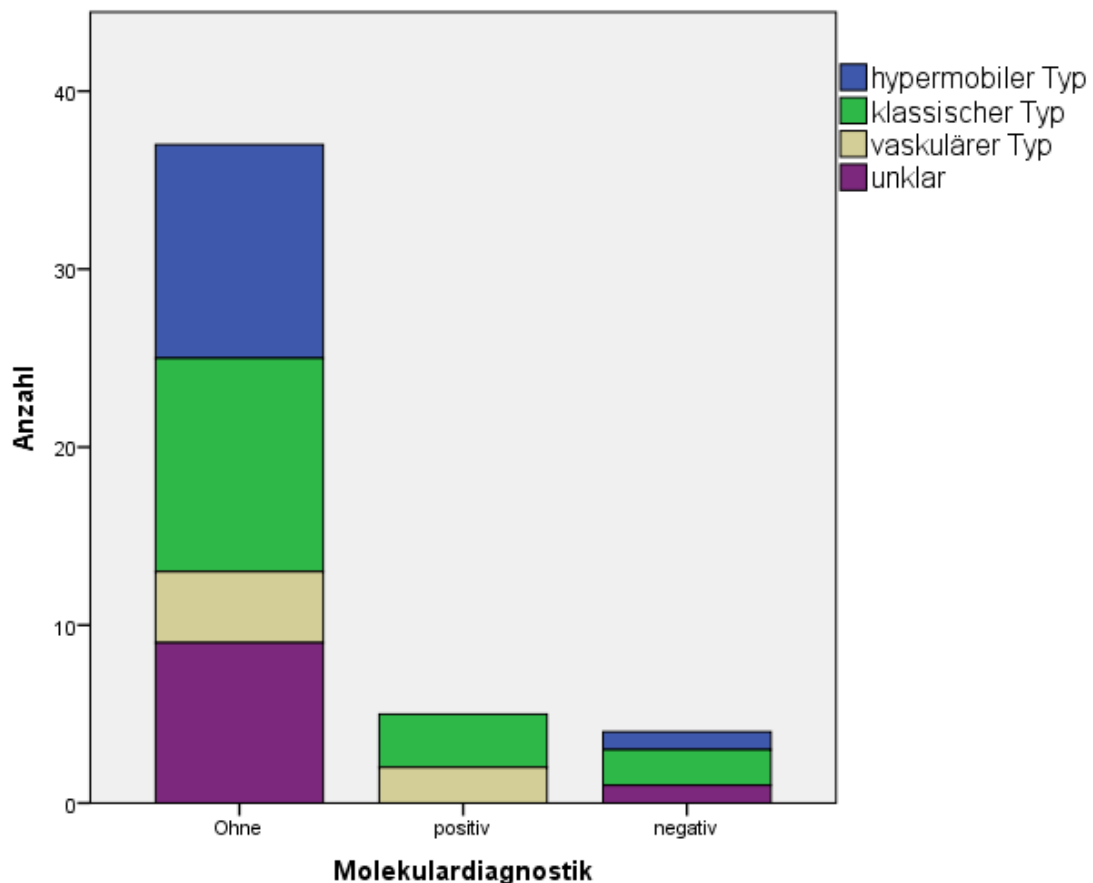
Die Major- und Minorkriterien als Diagnosestellung sind beim Ehlers-Danlos-Syndrom führend. Um die klinische Diagnose zu erhärten, wurde eine Hautbiopsie oder eine molekulargenetische Untersuchung eingeleitet, wenn von der Krankenkasse übernommen. Hautbiopsien wurden meist von der Oberarm-Außenseite entnommen. Trotz eindeutiger Majorkriterien gibt es bei vielen Typen des Ehlers-Danlos-Syndroms keine auffälligen Abweichungen struktureller Art im histologischen Schnitt und daher können Hautbiopsien nicht immer die klinische Typeinteilung bestätigen (Diagramm 3).



**Diagramm 3:** Auswertung der Hautbiopsie

Eine molekulargenetische Untersuchung, mittels DNA-Isolierung aus einer Blutprobe wurde nach Diagnosestellung durch den externen Facharzt in Auftrag gegeben (Diagramm 4). Für einige EDS-Typen sind die genetischen Veränderungen bekannt und können eine ergänzende Untersuchung sein, um die klinische Diagnose zu sichern. Sie können aber trotz eindeutiger Majorkriterien für einen bestimmten Typen auch negativ ausfallen.

EDS-Betroffener Nr. 15 konnte weder nach erfolgter Hautbiopsie noch nach molekulargenetischer Untersuchung einem Typ eindeutig zugeordnet werden. Auch in einer klinischen Untersuchung war keine klare Zuordnung möglich.



**Diagramm 4:** Auswertung der Molekulardiagnostik

### 3.4 Ophthalmologische Befunde bei spielender Pupille

#### 3.4.1 Visus

Von allen 46 Studienteilnehmern hatten 36 EDS-Betroffene einen Visus von 0,9 und/oder besser. Die verbleibenden 10 Probanden hatten einen Visus von maximal 0,8. Drei Betroffene (2 vom klassischen Typ und einer vom unklaren Typ) hatten eine Amblyopie (Tabelle 9).

Altersentsprechende Linsentrübungen, die mit einer Sehschärfeneinschränkung assoziiert waren, wurde bei 3 Betroffenen (unklarer Typ) gesehen. Eine Probandin (Nr. 45) vom vaskulären Typ hatte rezidivierende Keratokonjunktivitiden, eine hohe Hyperopie, eine Hornhautverkrümmung und trug Kontaktlinsen. Ein weiterer Betroffener (Nr. 20) vom vaskulären Typ hatte eine Sehschärfenminderung aufgrund einer abgelaufenen Papillitis. Ein 6-jähriger Betroffener unklaren Typs kam mit seiner ganzen Familie und war bei der Visusbestimmung eher unkonzentriert und abgelenkt, was die erniedrigte Sehschärfe bedingte. Proband-Nr. 8 hatte eine Oberflächenbenetzungsproblematik, die zur Sehschärfenminderung geführt hatte.

Nr.	Typ	Alter in Jahren	Visus OD	Visus OS	Grund
3	klassisch	39	0,8	0,7	OS: Amblyopie bei Anisometropie
8	vaskulär	30	1	0,8	Hornhautoberflächenunruhe bei Benetzungsstörung
10	unklar	45	0,6	0,8	hintere Schalenrührung
15	unklar	60	0,8	1	Rindentrübung der Linse, Myopia magna
20	vaskulär	36	1	0,4	OS: Z.n. Papillitis links
22	klassisch	48	0,05	1	OD: Schielamblyopie
39	unklar	6	0,8	0,6	OS: Schielamblyopie
40	unklar	6	0,8	0,8	altersbedingt, ↓Kooperation
42	unklar	62	0,9	0,8	dichte Rinde der Linse, Glaukom
45	vaskulär	45	0,63	0,8	Kontaktlinsenträgerin, hohe Hyperopia magna, Z.n. rezidivierenden Keratokonjunktivitiden

**Tabelle 9:** Visusangabe und wahrscheinliche Ursache des Visusabfalls bei bestimmten EDS-Betroffenen

### 3.4.2 Refraktion

Beim vaskulären Typ sind 66,7% hyperop, 16% emmetrop und 16% myop. Beim klassischen Typ sind jeweils 47% myop und hyperop und 6% emmetrop. In der hypermobilen Gruppe sind 54% hyperop, 46% myop (Tabelle 10).

Typ	Myopie	Hyperopie	Emmetropie	Gesamt
hypermobil	6	7	0	13
klassisch	8	8	1	17
vaskulär	1	4	1	6
unklar	5	4	1	10
Gesamt	20	23	3	46

**Tabelle 10:** Kreuztabelle Brechkraft der einzelnen EDS-Typen

Im Vergleich zu einer repräsentativen Studie über die Prävalenz von Myopie und Hyperopie in einer Population von polnischen Schülern von Czepita (Czepita et al., 2007) liegen die altersabhängigen Refraktionswerte des EDS-Kollektivs im Bereich einer vergleichbaren kaukasischen Bevölkerungsgruppe (Tabelle 11).

Alter	Czepita et al., 2007 MIN	Czepita et al., 2007 MAX	EDS-Kollektiv ermittelter Wert
6	-0,75	+11	-1,0
6	-0,75	+11	+0,75
9	-10	+6	+2
14	-4	+5	+1,25
16	-7	+5	-0,75
16	-7	+5	+0,5

**Tabelle 11:** Refraktionswerte (in dpt) von Kindern im EDS-Kollektiv und in einer Vergleichsgruppe (Czepita et al., 2007)

Insgesamt sind 8 Patienten (17,4%) unterschiedlichen Typs stark myop von -3 bis -9 Dioptrien und 5 Betroffene (11%), ebenfalls unterschiedlichsten Typs, stark hyperop von +3 bis +6,5 Dioptrien (Diagramm 5).

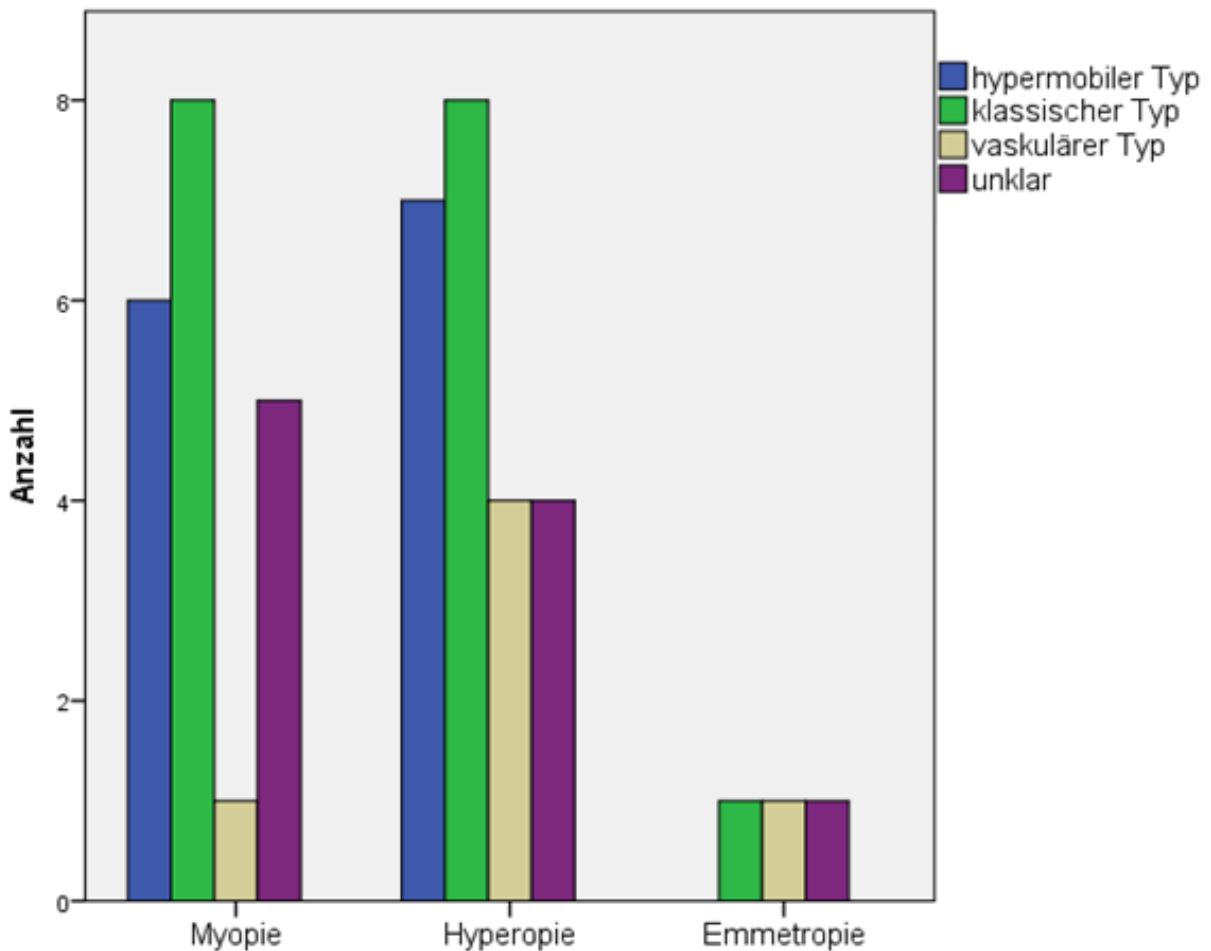
Bis zum 20. Lebensjahr bewegen sich die Refraktionswerte des EDS-Kollektivs zwischen -2 und +4,75 dpt sphärischer Wert. Ein myoper shift wird laut einer Studie von Goldblum (Goldblum et al, 2012) zwischen dem 20. und 24. Lebensjahr in einer west-europäischen Kohorte zu 49% beobachtet. Im EDS-Kollektiv zwischen dem 20. und 24. Lebensjahr (9 EDS-Betroffene) haben 6 eine Myopie im sphärischen Wert (ab -0,5dpt) und 3 EDS-Betroffene eine Hyperopie ab +0,5dpt (Tabelle 12).

Alter	Proband-Nr.	EDS-Typ	Refraktionswerte
6	39	unklar	-1,0/-1,5/35
6	40	unklar	+0,75/-0,5/140
9	25	klassisch	+2/-1,25/10
12	16	klassisch	+4,75/-1,75/180
14	28	klassisch	+1,25/-1/170
14	18	hypermobil	+1,25/-0,25/170
16	35	klassisch	-0,75/-0,75/105
16	29	klassisch	+0,5/-1/70
19	32	hypermobil	+0,25/-0,5/175
19	46	vaskulär	0/-0,25
20	12	hypermobil	-2/-0,25/20
20	36	hypermobil	+1/-0,5/15
22	2	klassisch	-3,75/-0,5/165
23	6	hypermobil	+0,5/-0,5/5
23	14	klassisch	+0,5/-0,75/10
23	33	hypermobil	-8,25/-0,25/130
23	38	klassisch	-0,75/-0,5/150
24	5	hypermobil	-7,5/-2,25/15
24	17	klassisch	-1,75/-0,75/160

**Tabelle 12:** Refraktionswerte von EDS-Betroffenen bis zum 24. Lebensjahr (des höher refraktionsanomaleren Auges)

Die stärkste Myopie von -9dpt wurde bei einem 30-jährigen vom unklaren Typ (Proband-Nr. 43) gemessen. Die stärkste Hyperopie hat ein 45-jähriger EDS-Betroffener vom vaskulären Typ mit +6,5dpt

Ein 39-jähriger Proband mit klassischem Typ hat eine Anisometropie (rechtes Auge +0,25dpt/-1,25dpt/110° und linkes Auge +2,75dpt/-2dpt/23°) und dadurch eine Amblyopie am stärker refraktionsanomalalem linken Auge.



**Diagramm 5:** Brechkraft der einzelnen EDS-Typen

### 3.4.3 Augeninnendruck

Der Augeninnendruck wurde mittels Goldmann-Applanationstonometer gemessen. Der Normalbereich bewegt sich zwischen 9 und 21 mmHg. Alle EDS-Probanden hatten Intraokulardruckwerte im Normalbereich.

#### 3.4.4 Augenstellung beim orthoptischen Status

Insgesamt zeigten 33 EDS-Probanden eine Orthophorie, 9 eine Heterophorie ohne Beschwerden. Ein manifestes Schielen haben 3 EDS-Betroffene.

Eine junge EDS- Probandin Nr. 39, unbekanntem Typs hat einen Mikrostrabismus convergens und eine Amblyopie am linken Auge. Ein klassischer Typ ist EDS- Proband Nr. 22 mit einer Esotropie und ausgeprägter Schielamblyopie rechts, welcher schon 4-mal extern operiert wurde. EDS- Proband Nr. 9 vom hypermobilen Typ hat eine Heterophorie mit asthenopischen Beschwerden und Konvergenzinsuffizienz. Ein intermittierender Strabismus divergens wurde 1996 bei EDS- Proband Nr. 9 vom hypermobilen Typ extern operativ behandelt.

#### 3.4.5 Spaltlampenbiomikroskopie

Insgesamt kann man bei allen EDS-Betroffenen einen altersentsprechenden Normalbefund des vorderen Augenabschnitts feststellen. Eine Benetzungsstörung im Sinne eines trockenen Auges liegt häufiger bei den älteren als bei den jüngeren EDS-Betroffenen vor. Es ist eine chronische Erkrankung, die unterschiedliche Ursachen (Zigarettenrauchen, umweltbedingt, hormonell bedingt, durch Hauterkrankungen, Medikamenteneinnahme, systemische Erkrankungen wie Arthritis, Gicht, Asthma usw.) haben kann. Epidemiologische Studien der letzten Jahre zeigen, dass bis zu 63% der Bevölkerung (Schirra und Ruprecht, 2004) (Jacobi et al., 2006) an den Symptomen eines trockenen Auges leiden. Eine Lidrandentzündung (Blepharitis marginalis), verstopfte Ausführungsgänge der Drüsen im Bereich der Lidränder, sind an das trockene Auge oft gekoppelt (Heiligenhaus, 2007). In unserer Studie leiden 58,7% (Altersdurchschnitt 38 Jahre) aller EDS-Betroffenen an einem trockenen Auge. Die verbleibenden 41,3% sind jüngere EDS-Betroffene (Altersdurchschnitt 27 Jahre).

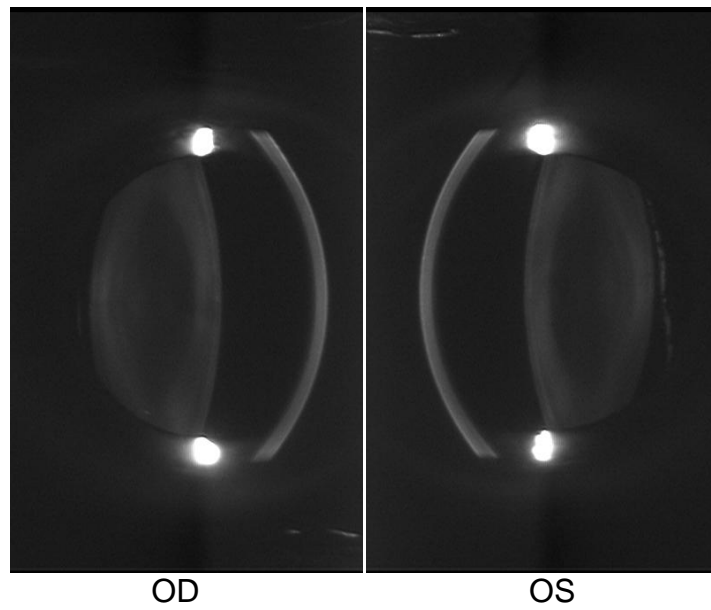
### 3.5 Scheimpflug-Fotografie

Beim Bewerten der Scheimpflugaufnahmen ist auffällig, dass vor allem beim klassischen Typ die Hornhäute optisch dichter und tendenziell dünner sind. Der Mittelwert der Hornhautdicke des gesamten EDS-Kollektivs beträgt  $560 \pm 60 \mu\text{m}$  [R=270]. In der Vergleichsgruppe nach Kokkas betrug die Hornhautdicke  $590 \pm 40 \mu\text{m}$  [R=140]. Der Mittelwert der Hornhautdicke beim klassischen Typ beträgt  $550 \pm 60 \mu\text{m}$  [R=230] und ist im Vergleich zum hypermobilen Typ  $590 \pm 40 \mu\text{m}$  [R=150] zum vaskulären Typ  $580 \pm 40 \mu\text{m}$  [R=100] oder zu den Vergleichswerten nach Kokkas  $590 \pm 40 \mu\text{m}$  [R=140] dünner.

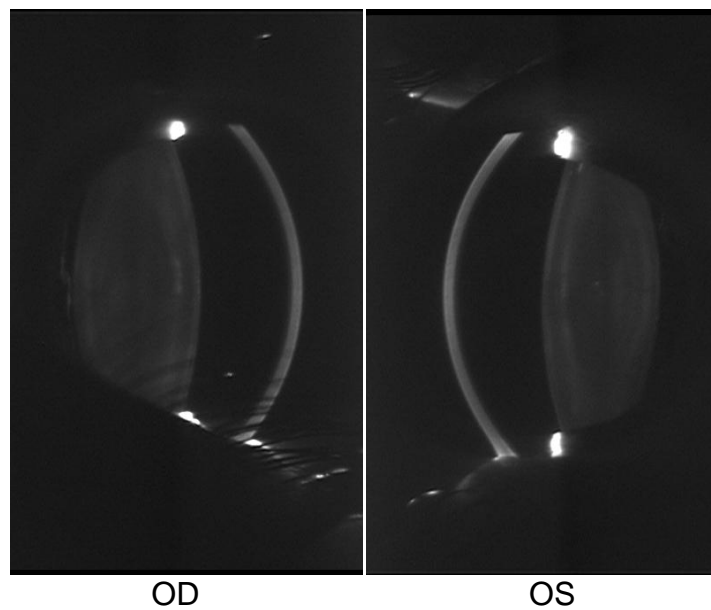
In den Abbildungen 17 bis 25 sind ausgewählte Probanden mit dezenten Auffälligkeiten im vorderen Augenabschnitt in Scheimpflug-Aufnahmen dargestellt. Bei einem 36 Jahre alten Probanden mit Verdacht auf den vaskulären Typ, sieht man vor allem am linken Auge hinter der Linse eine vordere Glaskörperabhebung. Ebenso ist dies beim 39-jährigen klassischen Typ im folgenden Bild am rechten Auge zu beobachten. Die darauffolgenden Bilder zeigen weitere Spezifitäten. So zeigt Bild Nummer 26 eine alterstypische vordere Rindentrübung (Eckerskorn et al., 1987) beim 62-jährigen EDS-Betroffenen unbekanntem Typs.

Bei einem Großteil der EDS-Probanden vom klassischen Typ ist eine auffällig dünne Hornhaut in den Scheimpflug-Aufnahmen zu erkennen.







**Abbildung 17:** Scheimpflug-Aufnahme vom 36-jährigen EDS-Probanden (Nr. 20) mit besonders am linken Auge erkennbarer vorderer Glaskörperabhebung




**Abbildung 18:** 39-jähriger EDS-Betroffener (Nr. 3) mit am rechten Auge vorderer Glaskörperabhebung und leichter vorderer Kapseltrübung beidseits




**Abbildung 19:** Scheimpflug-Aufnahme vom 41-jährigen EDS-Probanden (Nr. 24) mit leichter vorderer Kapseltrübung




**Abbildung 20:** Scheimpflug-Aufnahme von einem 12-jährigen Probanden (Nr. 16) mit, untypisch für dieses junge Alter, leichter vorderer Kapselverdichtung




**Abbildung 21:** Scheimpflug-Aufnahme von einem 45-jährigen Probanden (Nr. 10), bei dem am rechten Auge eine punktuelle Trübung der Kapsel gut erkennbar ist




**Abbildung 22:** Scheimpflug-Aufnahme bei 60-jähriger Probandin (Nr.15) mit altersbedingter vorderer Rinden- und Kerntübung



**Abbildung 23:** Scheimpflug-Aufnahme bei 14-jähriger Probandin (Nr.28) mit dünner Hornhaut



**Abbildung 24:** Scheimpflug-Aufnahme bei 14-jähriger Probandin (Nr.18) mit für dieses Alter relativ dicker Linse



**Abbildung 25:** Scheimpflug-Aufnahme bei 62-jährigem Probanden (Nr.42) mit dichter Rinde

### 3.6 Ophthalmologische Befunde in Mydriasis

#### 3.6.1 Funduskopie

Auch hier wurden überwiegend altersentsprechende Befunde gesehen.

Bei 5 EDS-Betroffenen (11%) wurden Makropapillen diagnostiziert. Bei einem Betroffenen vom unklaren Typ (Nr. 42) ist ein Glaukom bekannt, bei einem anderen vom klassischen Typ zeigten sich 2 unterschiedlich exkavierte Papillen, so dass eine weitere Glaukom-Abklärung über den eigenen Augenarzt empfohlen wurde (Tabelle 13). Ein Betroffener vom vakuären Typ hatte vor einigen Jahren am linken Auge eine Papillitis. Funduskopisch zeigte sich eine farbarme linke Papille. Eine hochovale Papillenform mit schwer beurteilbarer Exkavation zeigte sich bei einem Betroffenen vom hypermobilen Typ (Nr. 27).

Aufgrund der hohen Variabilität der Papillengröße und -form innerhalb der Normalbevölkerung schwankt der Exkavationsquotient. Die Mittelwerte liegen in der Normalbevölkerung zwischen 0,25 und 0,38 Cup-Disc-Ratio. Nur bei ca. 6% findet sich ein Exkavationsquotient über 0,5. Werte über 0,5 sollten als verdächtig gewertet

werden. Bei 6% der Normalbevölkerung besteht eine Asymmetrie der Exkavation von mehr als 0,1 (Cup-Disc-Ratio); nur 1 % der Bevölkerung von mehr als 0,2 (Augustin, 2007).

Die Makula zeigte bei allen EDS-Probanden (100%) eine regelrechte Konfiguration.

Nr.	Fundus
20	OS: Z.n. Papillitis, OS blässere Papille als OD
8	OU: Makropapillen
46	OU: Makropapillen
12	OU: Makropapillen
19	OU: Makropapillen , OS: Z.n. Laserkoagulation
4	OU: Makropapillen
42	OS>OD Papillenexkavation bei V.a. Offenwinkelglaukom
27	OU: hochovale Papillen, schräger Sehnerveneintritt
11	OS: schüsselförmige Exkavation bei V.a. Glaukom

**Tabelle 13:** Auffällige Papillenform bei Fundusuntersuchung

Eine epiretinale Gliose, Mikroaneurysmen, angioide Streifen oder andere schwerwiegende Fehlbildungen konnten in der optischen Kohärenztomographie, der Fundusautofluoreszenz, in den Rotfrei- und in den Nahinfrarotaufnahmen nicht, wie in der Literatur angegeben, detektiert werden.

Veränderungen am Augenhintergrund gab es nur vereinzelt. So hatte eine myope, 60-jährige Betroffene unbekanntem Typs, typische myope Dehnungsherde. Anamnestisch gab sie an, vor Jahren eine Laserkoagulation bei Netzhautlöchern bekommen zu haben. Ebenso wurde anamnestisch bei einer 41-jährigen hypermobilen Typs am linken Auge eine Laserkoagulation bei Netzhautlöchern durchgeführt. Eine EDS-Betroffene vom klassischen Typ, die als Nebenerkrankung einen Diabetes mellitus Typ II hatte, zeigte keinen auffälligen Netzhautbefund im Sinne einer proliferativen diabetischen Retinopathie. Papillennahe fibrae medullares (myelinhaltige Nervenfasern), ohne krankhaften Wert, wurden bei einer 52-jährigen Betroffenen vom klassischen Typ gesehen.

### 3.7 Statistische Vergleiche

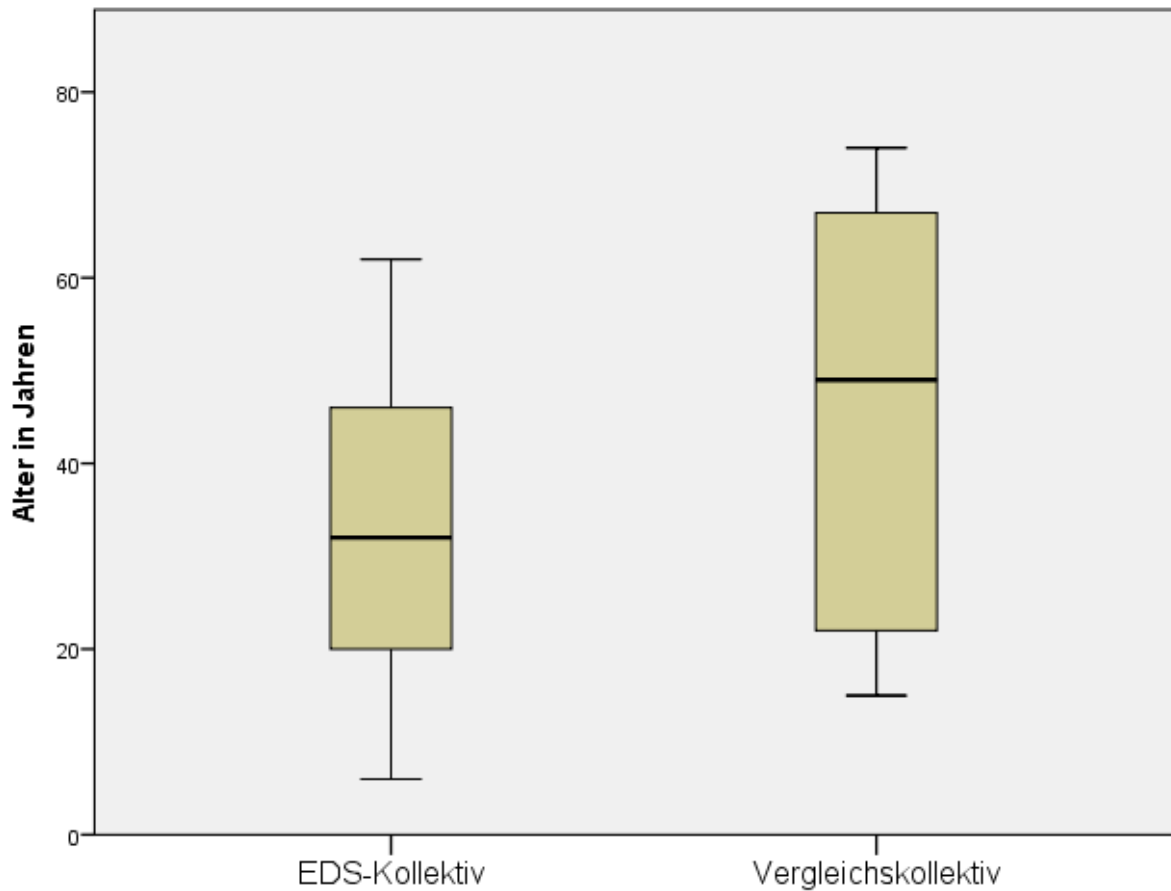
#### 3.7.1 Alter

Die Vergleichsgruppe nach Kokkas war, aufgrund der Datenerfassung, im Mittel älter als die EDS-Kohorte (Diagramm 6). Der Mittelwert liegt bei der Vergleichsgruppe bei 46 Jahren, bei den EDS-Betroffenen liegt der Mittelwert bei 33 Jahren (Tabelle 14).

Die jüngsten Probanden waren vom hypermobilen Typ. Hier betrug der Mittelwert  $29 \pm 11$  Jahre [R=27]. Der Mittelwert  $31 \pm 16$  Jahre [R=36] wurde bei Betroffenen vom klassischen Typ berechnet. Die ältesten Probanden  $39 \pm 14$  Jahre [R=28] waren die vom vaskulären Typ (Tabelle 15).

	Anzahl	Mittelwert	Standardabweichung	Min	Perzentil 25	Median	Perzentil 75	Max
EDS-Kollektiv	46	33	15	6	20	32	46	62
Vergleichskollektiv	46	46	21	15	22	49	67	74
Gesamt	92	39	20	6	22	39	55	74

**Tabelle 14:** Verteilung des Alters (in Jahren) im EDS- und Kokkas-Kollektiv



**Diagramm 6:** Altersverteilung des Gesamtkollektivs

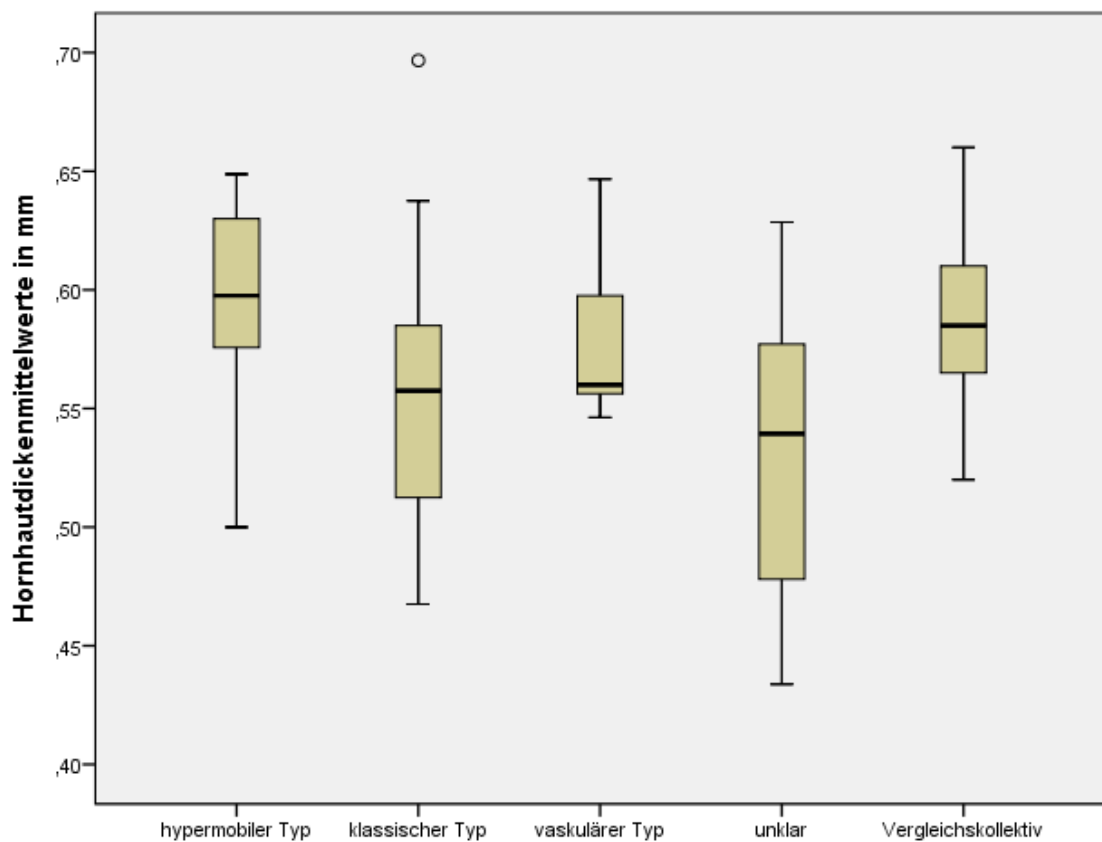
Typ	Anzahl	Mittelwert	Standardabweichung	Min	Perzentil 25	Median	Perzentil 75	Max
hypermobil	13	29	11	14	20	24	39	47
klassisch	17	31	16	9	16	24	47	52
vaskulär	6	39	14	19	30	41	46	58
unklar	10	38	20	6	30	41	54	62
Vergleichskollektiv	46	46	21	15	22	49	67	74
Gesamt	92	39	20	6	22	39	55	74

**Tabelle 15:** Altersunterschied der Vergleichsgruppe und der einzelnen Typen der EDS-Betroffenen (in Jahren)



### 3.7.2 Hornhautdicke

Im Diagramm 7, wo Mittelwerte der Hornhautdicke bei EDS-Probanden und den Vergleichswerten nach Kokkas dargestellt sind, zeigte sich, dass die Hornhautdicken bei Probanden mit dem Ehlers-Danlos-Syndrom tendenziell im höheren Alter dünner sind als bei einer Normalpopulation und insgesamt mehr Ausreißer in Richtung dünnere Hornhaut vorkommen.

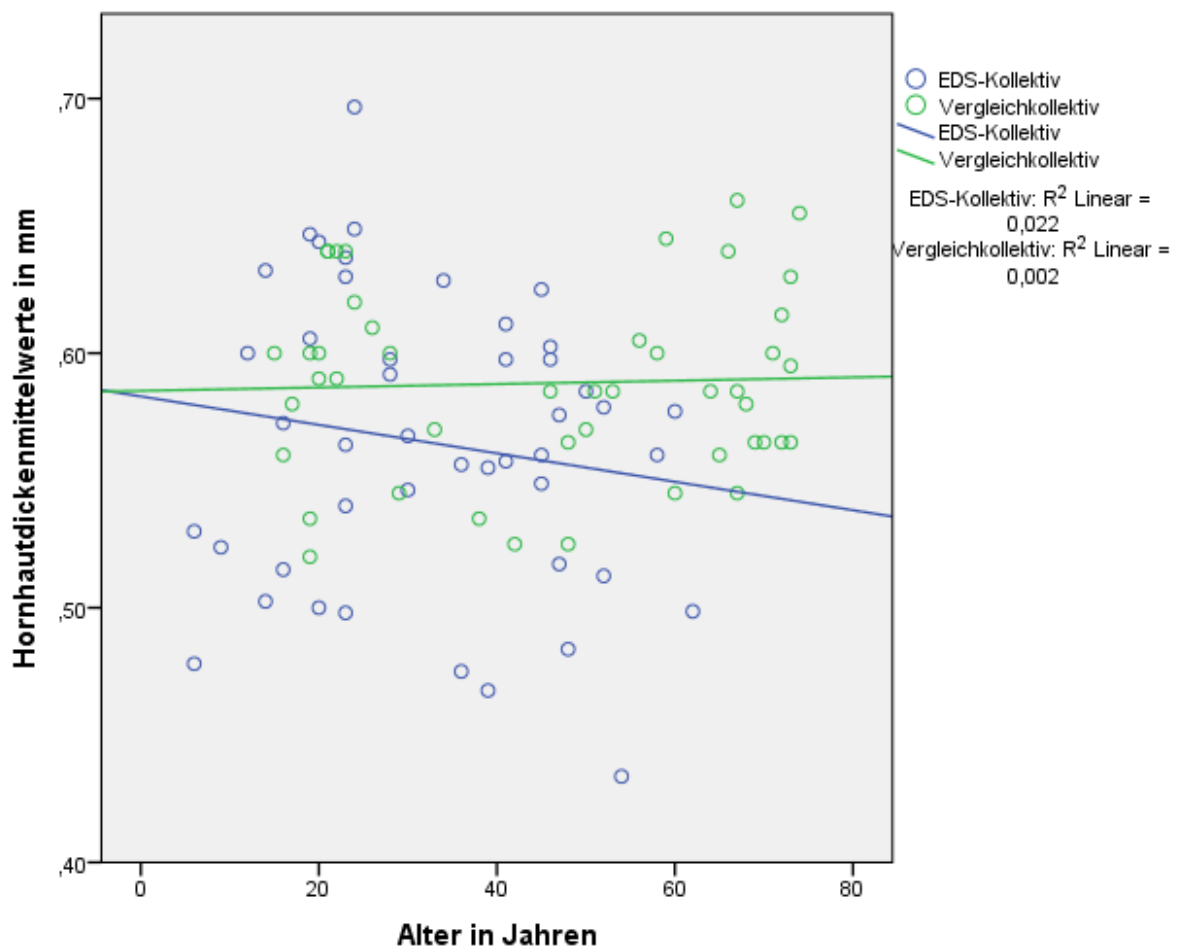


**Diagramm 7:** Hornhautdicke mit EDS-Typ und Vergleichsgruppe

In der explorativen Datenanalyse (Tabelle 16) ist die dünnste Hornhaut im Mittelwert beim klassischen Typ zu verzeichnen. Die Hornhautdickenmittelwerte sind in Diagramm 8 dargestellt. Im Alter ist ein leichter Abwärtstrend erkennbar.

	Anzahl	Mittelwert	Standardabweichung	Min	Perzentil 25	Median	Perzentil 75	Max
hypermobil	13	0,59	0,04	0,50	0,58	0,60	0,63	0,65
klassisch	17	0,55	0,06	0,47	0,51	0,56	0,59	0,70
vaskulär	6	0,58	0,04	0,55	0,56	0,56	0,60	0,65
unklar	10	0,54	0,07	0,43	0,48	0,54	0,58	0,63
Vergleich	46	0,59	0,04	0,52	0,57	0,59	0,61	0,66
Gesamt	92	0,58	0,05	0,43	0,55	0,58	0,61	0,70

**Tabelle 16:** Verteilung der Hornhautdicke (in mm)



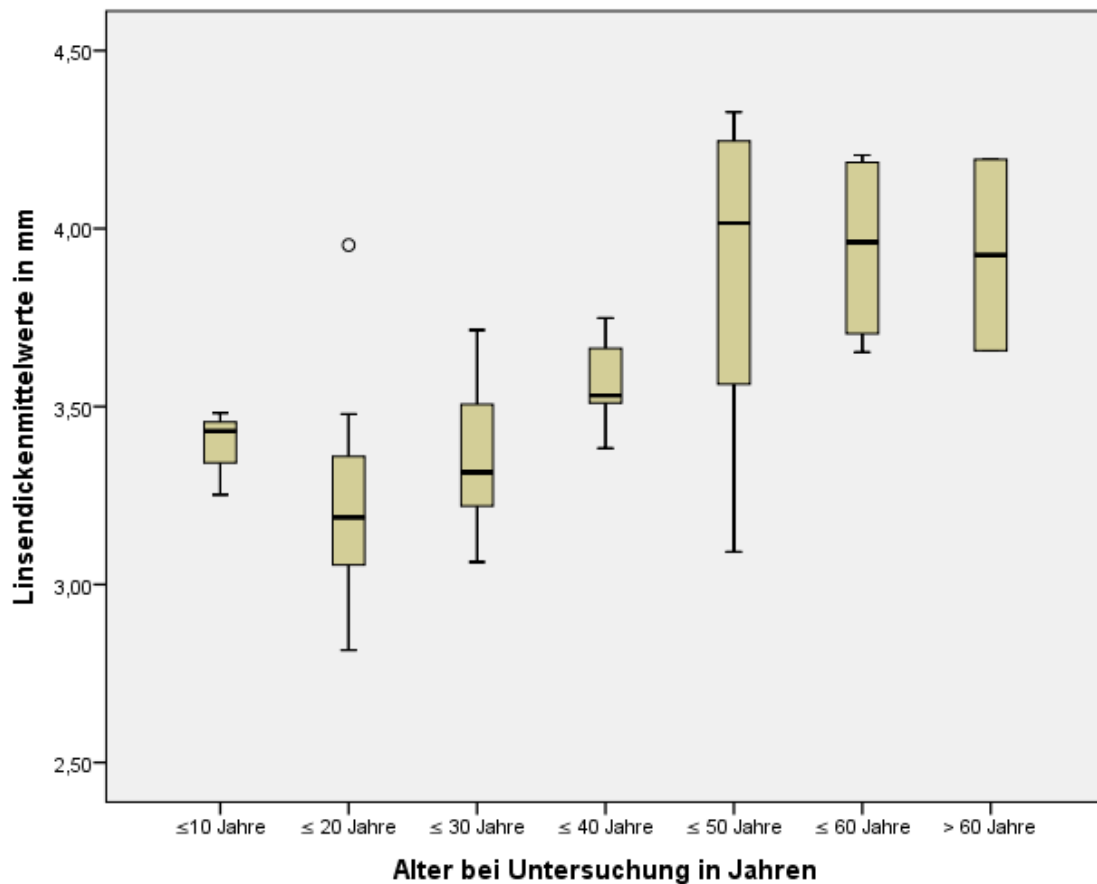
**Diagramm 8:** Mittelwerte der Hornhautdicke bei EDS-Probanden und der Vergleichsgruppe

### 3.7.3 Linsendicke

Die durchschnittliche Linsendicke beträgt 3,578 mm. Einen Geschlechtsunterschied gibt es nicht bzw. ist, bei der ungleichen Verteilung, nicht auswertbar. In den Scheimpflug-Aufnahmen und biomikroskopisch wurden keine pathologischen Linsenluxationen, Linsenanomalien wie Mikrosphärophakie, Lenticonus oder Linsenkolobome beobachtet. Die Mittelwerte der Linsendicke in Bezug auf das Alter der EDS-Betroffenen sind im Diagramm 9 dargestellt. Die Linsendicke nimmt in der Normalbevölkerung mit dem Alter zu, so auch bei den EDS-Betroffenen (Tabelle 17).

Alter in Kategorien	Anzahl	Mittelwert	Standardabweichung	Min	Perzentil 25	Median	Perzentil 75	Max
≤ 10 Jahre	3	3,39	0,12	3,25	3,25	3,43	3,48	3,48
> 10 und ≤ 20 Jahren	9	3,26	0,33	2,82	3,06	3,19	3,36	3,95
> 20 und ≤ 30 Jahren	11	3,36	0,20	3,06	3,19	3,32	3,51	3,72
> 30 und ≤ 40 Jahren	5	3,57	0,14	3,38	3,51	3,53	3,66	3,75
> 40 und ≤ 50 Jahren	12	3,89	0,44	3,09	3,56	4,02	4,25	4,33
> 50 und ≤ 60 Jahren	4	3,95	0,28	3,65	3,71	3,96	4,19	4,21
> 60 Jahre	2	3,93	0,38	3,66	3,66	3,93	4,19	4,19
Gesamt	46	3,58	0,40	2,82	3,25	3,51	3,95	4,33

**Tabelle 17:** Verteilung der Linsendicke von EDS-Betroffenen (in mm)



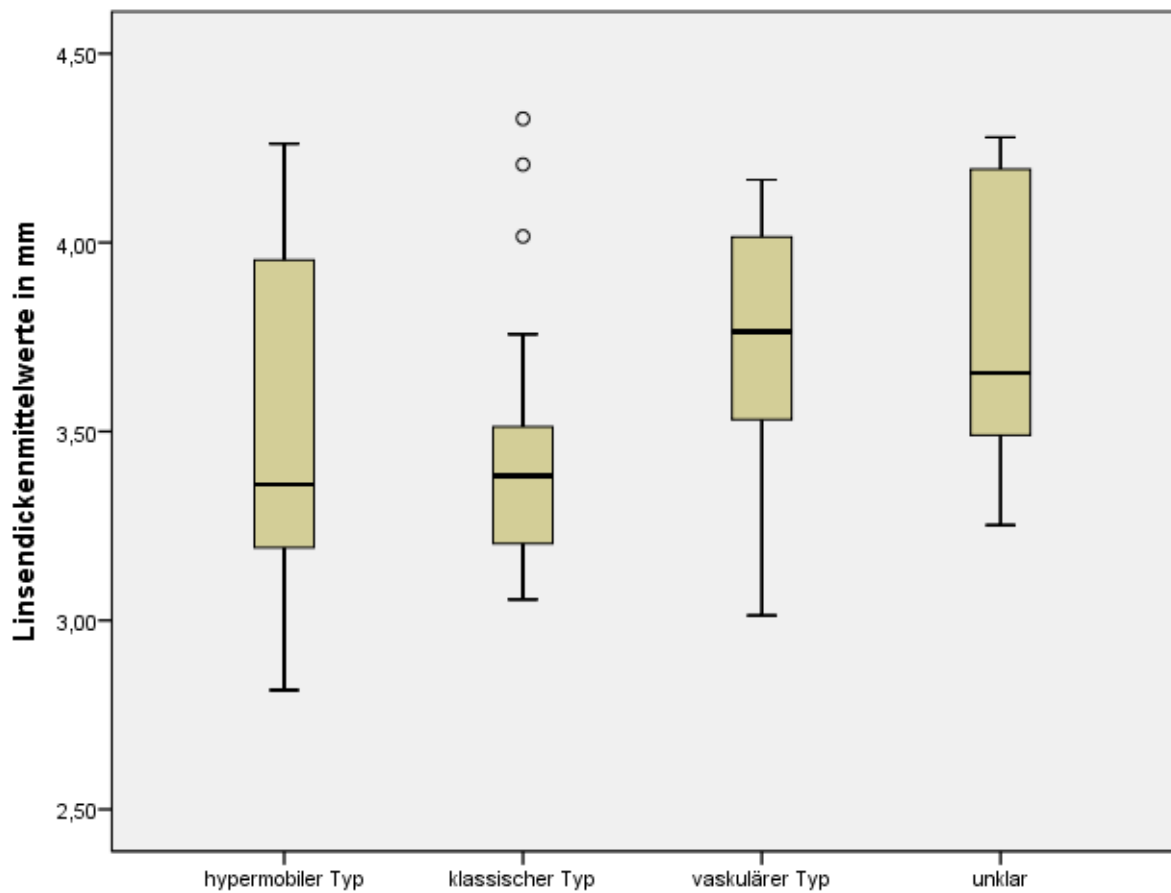
**Diagramm 9:** Linsendicke von EDS-Betroffenen in Bezug auf das Alter

Da das Alter einen so starken Effekt hat, ist die explorative Datenanalyse nicht aussagekräftig. Somit wurde auch nicht nach der Linsendicke der einzelnen Typen untersucht.

Im Hinblick auf das Dickenwachstum der Linse (siehe Kapitel 3.2.2.2.) wäre die dickste Linse bei den älteren EDS-Betroffenen zu erwarten. Da die im Mittel dickere Linse beim vaskulären und unklaren Typen aufgetreten ist, wurde mit Hilfe der explorativen Datenanalyse der Mittelwert des Alters berechnet (Tabelle 18). Der Mittelwert und der Median des vaskulären und unklaren Typs zeigen im Vergleich zu den anderen EDS-Typen, dass diese 2 Gruppen die ältesten Probanden aufwiesen. Der klassische Typ sollte die jüngsten Teilnehmer beinhalten, da die Linse im Mittel hier am dünnsten ist (Diagramm 10). Dies kann aber nicht bestätigt werden, da der Mittelwert des Alters bei den hypermobilen Vertretern jünger ist.

	Anzahl	Mittelwert	Standard- abweichung	Min	Perzentil 25	Median	Perzentil 75	Max
hypermobil	13	3,51	0,45	2,82	3,19	3,36	3,95	4,26
klassisch	17	3,48	0,38	3,06	3,20	3,38	3,51	4,33
vaskulär	6	3,71	0,41	3,01	3,53	3,76	4,02	4,17
unklar	10	3,75	0,36	3,25	3,49	3,65	4,19	4,28
Gesamt	46	3,58	0,40	2,82	3,25	3,51	3,95	4,33

**Tabelle 18:** Explorative Datenanalyse der Linsendicke der einzelnen EDS-Typen (in mm)



**Diagramm 10:** Linsendicke der einzelnen EDS-Typen

#### 4. Diskussion

Das EDS gehört zu den seltenen Erkrankungen, weshalb nur wenige umfangreiche Studien besonders hinsichtlich der ophthalmologisch-phänotypischen Ausprägungen durchgeführt worden sind.

Ein Manko dieses Kollektivs ist, dass es keine perfekte Vergleichsgruppe zum hier beschriebenen Kollektiv EDS-Betroffener ist, da sich beide bezüglich der Altersverteilung unterscheiden. Das Kokkas-Kollektiv hat weniger junge Probanden. Die Rekrutierung einer altersgleichen Vergleichsgruppe wäre unverhältnismäßig aufwendig geworden und so wurde darauf verzichtet.

Unser Kollektiv weist ein relativ junges Durchschnittsalter der EDS-Betroffenen auf. Das kann einerseits darin begründet sein, dass Aufklärung auch über Medien stattfindet, andererseits auch an Selbstselektionseffekten, weil EDS-Betroffene im Fortpflanzungsalter an der Fragestellung eher interessiert sind. Andererseits kann es auch an der erhöhten Morbidität und Komorbidität liegen.

Die untersuchten EDS-Betroffenen, sollten in dieser Studie schriftliche Befunde mitbringen, die über den Typ oder Nebenerkrankungen informierten. Den nur mündlich ausgesprochenen Verdacht auf einen bestimmten Typ des EDS brachten 15 EDS-Probanden mit. So hatte zum Beispiel eine Probandin ihre Diagnose 1968 von einem Arzt bekommen, der anhand der Anamnese die richtige Diagnose EDS stellte, ohne jemals auf den Typ einzugehen. Eine andere EDS-Betroffene war ebenfalls ohne schriftliche Unterlagen im November 2009 in unsere Klinik gekommen, leider ist sie danach so schwer erkrankt, dass sie nichts mehr nachreichen konnte. Ein anderer 58-jähriger EDS-Betroffener meldete sich ein Jahr nach der durchgeführten Augenuntersuchung bei uns und berichtete, dass er lange im Koma lag und seine Verwandten alle Unterlagen vernichtet hatten. Es gibt aber auch Fälle, wo eine Hautbiopsie oder eine molekulargenetische Untersuchung durchgeführt wurde, der Typ aber nicht eindeutig bewiesen werden konnte.

Für viele der EDS-Betroffenen stieß die Anfrage nach der Typbestimmung auf Unverständnis, da die Diagnose EDS fest steht und die Typbestimmung mittels Biopsie im Alltag für die Betroffenen keine Relevanz hat. Aufgrund der langjährigen

Beschwerden (Subluxationen der Gelenke, Schmerzen, regelmäßige ärztliche Kontrollen wegen vorliegender Aneurysmen, Lebensqualitätseinschränkungen) ist den Betroffenen der Beweis des Typs mittels Hautbiopsie oder molekulargenetischer Untersuchung nicht wichtig.

Insgesamt weisen alle EDS-Probanden normale Augenbefunde auf. Es sollen dennoch einige Abweichungen, auf die im Folgenden eingegangen wird, gezeigt werden, die wahrscheinlich mit EDS in Verbindung stehen könnten.

Über die Prävalenz der Refraktionsanomalien (Myopie, Hyperopie, Astigmatismus) ist es sehr schwierig, genaue Werte zu finden, da deren Häufigkeitsverteilung ganz wesentlich von der Definition der Einschlusskriterien und vom Alter abhängt. Die Prävalenz der Refraktionsfehler nimmt mit dem Alter zu (z.B. Presbyopie). Die Prävalenz der Myopie verändert sich im Jugendalter erheblich. Neugeborene sind zumeist hyperop, im Alter werden sie durch die Verlängerung der okulären Achse und der flacheren Hornhaut emmetrop. Bei Westeuropäern liegt die Myopieprävalenz (definiert als Werte  $\leq -1,0$  Dioptrie) derzeit bei 26,6%, die Hyperopieprävalenz (ab +3 Dioptrien) bei 11,6% (Kempen et al., 2004). Es gibt mehr myope (kurzsichtige) als hyperope (weitsichtige) Erwachsene. In unserer Studie ist, bei einem relativ jungen Altersdurchschnitt, eine höhere Anzahl an EDS-Betroffenen mit einer Hyperopie vertreten (50%), eine Myopie fand sich in unserer Studie bei 43,5%.

Ein Strabismus, also eine Augenmuskelgleichgewichtsstörung (z.B. Esotropie und Mikrostrabismus), liegt in unserer Studie bei 2 von 46 EDS-Betroffenen (4,3%) vor. Laut Literatur liegt die Schielhäufigkeit in Mitteleuropa nach populationsstatistischen Arbeiten zwischen 5,3 bis 7,4% (Kaufmann, 1986), in einer Studie, in den 70iger Jahren, in Hamburg, Schleswig-Holstein bei 5-6% (De Decker et al., 1973). Ein Vergleich dazu ist in unserer Studie nicht möglich.

Eine Amblyopie, die aus einem Strabismus resultieren kann, liegt in unserer Studie bei 2 der 2 Probanden mit Strabismus vor. Durch eine Ametropie kann auch eine Amblyopie entstehen, so wie bei einem EDS-Betroffenen. Dieser hat eine Anisometropie (seitenungleiche Fehlsichtigkeit).

Die Amblyopiezahlen weltweit sind in den vergangenen Jahren zurückgegangen (Kaufmann, 1986). Das liegt an der mittlerweile intensiven Aufklärung, den

augenärztlichen Vorsorge-Untersuchungen und den guten Therapiemöglichkeiten (kinderfreundlich gestaltete Okklusionspflaster).

Das trockene Auge ist weltweit eine der häufigsten Erkrankungen der Augenoberfläche (Jacobi, et al., 2006). Es gibt eine Vielzahl von Definitionen und verschiedene diagnostische Möglichkeiten. Viele EDS-Probanden gehen einer Bürotätigkeit z.B. in klimatisierten Räumen nach. Dies stellt einen Risikofaktor für die Entwicklung von trockenen Augen dar. Symptome wie Fremdkörpergefühl, vermehrte Epiphora, Brennen und Jucken geben Probanden mit einer Benetzungstörung an. Dies gaben auch 58,7% (Altersdurchschnitt 38 Jahre) aller EDS-Betroffenen in unserer Studie an. Es ist fraglich, ob dieses Erkrankungsbild vermehrt mit der Grunderkrankung EDS in Zusammenhang gebracht wird oder nur sekundär, also durch externe Faktoren, begünstigt wird. Die Häufigkeit variiert zwischen 12 und 63% (Jacobi et al., 2006). Außerdem leiden vermehrt Frauen an Symptomen des trockenen Auges, die in dieser Studie häufiger (76%) vertreten sind als Männer. Weitere Risikofaktoren sind Anwendung von Medikamenten wie Antidepressiva und Betablocker und eine Hormonsubstitution (Schirra et al., 2004; Jacobi et al., 2006), die unsere EDS-Betroffenen zum Teil auch einnehmen. Zusammenfassend könnte man sagen, dass das trockene Auge in unserer Studie eine sekundär ausgelöste Erkrankung ist.

Der Durchschnitt der gemessenen Augeninnendruckwerte in unserer Studie lag bei 12,8 mmHg. Die Inzidenz des Glaukoms steigt mit dem Lebensalter an (Krieglstein, 2007). Da in unserer Studie sehr viele junge Probanden vertreten sind und nur funduskopisch, anhand der Papillenform eine Verdachtsdiagnose gestellt wurde, ohne weitere Glaukomdiagnostik wie Gesichtsfeldanalyse, fanden sich in unserer Studie 9 Glaukomverdachtsfälle bei 46 EDS-Betroffenen.

Dank der Scheimpflug-Fotografie konnten die biometrischen Daten des vorderen Augenabschnitts aufgenommen und ausgewertet werden. Hierbei zeigten sich altersbedingte Linsentrübungen, die auch in der Normalpopulation vertreten sind. Linsenluxationen, wie Moestrup 1969 (Moestrup, 1969) und Thomas 1952 (Thomas et al., 1952) veröffentlicht haben, konnten nicht nachgewiesen werden. Dünne bläulich schimmernde Skleren, wie Bossu und Lambrechts (Bossu und Lambrechts, 1954) 1954 und Thomas (Thomas et al., 1953) 1953 beschrieben, konnten ebenso nicht beobachtet



werden. Außerdem zeigte sich, dass die Hornhautdicken bei Probanden mit dem Ehlers-Danlos-Syndrom tendenziell im höheren Alter dünner sind, als bei einer Normalpopulation und auch insgesamt der Trend in Richtung dünnerer Hornhäute geht. Beim klassischen Typ, der Veränderungen im Kollagen Typ V hat, ist eine Tendenz zu einer dünneren Hornhaut zu erkennen.

Beim klassischen Typ wurden molekulargenetische Veränderungen im Kollagen Typ V entdeckt (siehe Absatz 1.1.1.1.). Diese haben zur Folge, dass es zu deutlich veränderten Querschnitten der Kollagenfibrillen im dermalen Bindegewebe kommt (White et al., 1997). Zusätzlich wird in manchen Fällen ein Zusammenhang mit einem Tenascin-X-Defekt diskutiert (Schalkwijk et al., 2001), wobei noch nicht klar ist, ob Kollagen V und Tenascin-X funktionelle Gemeinsamkeiten im dermalen Bindegewebe aufweisen. Die Hornhaut enthält mit 15 - 20% deutlich mehr Kollagen V als andere Organe wie Haut oder Bänder (Birk, 2001). In der Haut ist Kollagen Typ V nur zu 2-5% vertreten. Kollagen Typ III (Defekt/Mutation beim hypermobilen oder vaskulären Typ) ist zu einem viel kleineren Prozentsatz im Stroma der Hornhaut nachgewiesen worden. Es ist aber vor allem im embryonalen Stroma der Hornhaut zu finden (Ben-Zvi et al., 1986).

Nach Hassell und Birk regulieren Kollagen Typ V und Kernproteine von Proteoglykanen das Wachstum der Kollagenfibrillen der Hornhaut (Hassell und Birk, 2010). Auch bestätigt dies die Arbeitsgruppe um Segev, die die Hornhautdicke bei 7 EDS-Probanden vom klassischen Typ untersuchten (Segev et al., 2006). Bei Segev et al. präsentierte sich die Hornhaut als dünner und steiler. Die Fibrillendurchmesser waren vergrößert, jedoch die Fibrillendichte im Stroma erniedrigt (Birk et al., 1990). Das bedeutet, dass bei EDS-Probanden des klassischen Typs die vergrößerten Kollagenfibrillen weniger dicht gepackt sein müssen. Das könnte für die tendenziell dünnere Hornhaut ursächlich sein und kann optisch zur Folge haben, dass das Verhältnis von Lichtwellenlänge zu Gitterabständen im Hornhautstroma ungünstig wird und damit mehr Streuung stattfindet, auch wenn die Fibrillendichte abnimmt. So kann man in den Scheimpflugaufnahmen die dichte Cornea erklären.

Optisch und biomikroskopisch repräsentierten sich die Hornhäute in der Regel als klar, glatt und spiegelnd. Man sollte beachten, dass bei Augeninnendruckmessungen zur Glaukomvorsorge die Werte falsch niedrig gemessen werden können und somit das

Risiko bei operativen Eingriffen erhöht ist. Eine konsequente, intensive Oberflächenpflege und regelmäßige Kontrollen bei myopischen (z.B. Netzhautdegenerationen) oder hyperopischen (Engwinkelsituation) Veränderungen bei Probanden mit dem Ehlers-Danlos-Syndrom ist zu empfehlen.

Erkrankungen der Netzhaut wie Angioid Streaks, 1966 von Green (Green et al., 1966) und Netzhautablösungen, wie sie von Pemberton (Pemberton et al., 1966) beobachtet wurden, konnten in unserer Studie nicht dargelegt werden. Im Gegenteil, die Autofluoreszenz, optische Kohärenztomographie und die IR- und NIR-Aufnahmen zeigen alle altersbezogene Normalbefunde in der äußeren Netzhaut ohne pathologische Auffälligkeiten. Das könnte vielfältige Gründe haben. Angioid Streaks treten bei der Bindegewebserkrankung Pseudoxanthoma elasticum auf, bei der sich Mineralsalze in die elastischen Fasern des Bindegewebes einlagern. Diese haben pflastersteinartige Hautveränderungen vor allem am Hals beginnend. Vermutlich handelte es sich um den kyphoskoliotischen Typ des EDS oder es könnten bei blutsverwandten Eltern noch andere, unbekannte Syndrome eine Rolle gespielt haben.

Ein weiterer ophthalmologischer Aspekt, der in der Literatur beschrieben ist, sind hängende Lider, „floppy eyelid“ (Segev et al., 2006). Diese konnten wir in unserer Arbeit nicht bestätigen.

Zusammenfassend sind die meisten, in der Literatur erwähnten, gravierenden Augenerkrankungen, die zum Verlust des Auges oder zur Erblindung führen können, in unserer Studie nicht gefunden worden. Gründe, warum verschiedene, laut Literatur assoziierte Augenerkrankungen nicht gefunden werden konnten, liegen einmal an den älteren multimorbiden Probanden, zum Beispiel mit dem kyphoskoliotischen Typ, die für die Studie nicht gewonnen werden konnten, wahrscheinlich auch an der erhöhten Mortalität bei bestimmten EDS-Typen. Zum anderen kann man sagen, dass die in der Literatur veröffentlichten Beobachtungen, wie Netzhautablösungen (Bodanowitz et al., 1997), Hornhaut- und Bulbusrupturen (Moestrup, 1969) (Royce et al., 1990) am ehesten auf den kyphoskoliotischen Typ zurückzuführen sind, der in dieser Studie nicht vertreten war. Ebenso kann aber auch nicht ausgeschlossen werden, dass diese in der Literatur beschriebenen okulären Veränderungen nur zufällig bei diesen Probanden beobachtet wurden und nicht ursächlich zum Syndrom gerechnet werden können.

Pseudoxanthoma elasticum (PXE) ist eine ebenfalls erbliche Gewebserkrankung des elastischen Bindegewebes mit typischen Papeln auf der Haut im Hals- und Nackenbereich, umbilikal und in den Kniekehlen und Ellenbeugen. Diese Erkrankung beruht auf Mutationen in dem Gen ABCC6. Ultrastrukturelle Veränderungen manifestieren sich im Elastin in elastischen Fasern in der Dermis (Luttkus, 2011). Es gibt eine große individuelle Variationsbreite der Symptome bei PXE-Betroffenen. So kann es zu Kalzifikationen von elastischem Gewebe in den Arterien kommen, dadurch zu Bluthochdruck, Arteriosklerose, auch zu Herzinfarkt und Schlaganfall. Ophthalmologisch kann es zu Augenhintergrundveränderungen, sogenannten angioiden Streifen kommen, die zu einer Verminderung oder zu einem Verlust des zentralen scharfen Sehvermögens führen können.

Ebenso ist das Marfan-Syndrom eine genetische Bindegewebserkrankung. Diese Erkrankung beruht auf einer Mutation im FBN I Gen. Klinische Merkmale sind überlange Gliedmaßen mit schmalem Körperbau, Arachnodaktylie, Skoliose und Trichter- oder Kielbrust. Kardiovaskulär können Aortendissektionen und Mitralklappendysfunktion auftreten. Ophthalmologisch typisch ist die Linsluxation, die bei der Hälfte bis zu 2/3 aller Marfan-Syndrom-Betroffenen vorkommen kann. Seltener ist die hohe Myopie, Katarakt, Netzhautablösung und Sekundärglaukom (Callewaert et al., 2008) (Mema und Qafa, 2010).

Deutlich erkennbar ist, dass die Bindegewebserkrankungen schwer differenzierbar sind. Somit muss bei klinischen Symptomen eine molekulare Analyse des relevanten Gens veranlasst werden. Beim Marfan-Syndrom und beim Pseudoxanthoma elasticum stehen die ophthalmologischen Augenveränderungen als lebeenseinschränkende Manifestation im Vordergrund, beim Ehlers-Danlos-Syndrom in den 3 untersuchten Typen eher weniger.

Bei multisystemischen Manifestationen aller 3 Bindegewebserkrankungen müssen Diagnose und Therapie interdisziplinär behandelt werden (Callewaert et al., 2008).

## 5. Zusammenfassung

Das Ehlers-Danlos-Syndrom ist eine seltene, genetisch determinierte Systemerkrankung des Bindegewebes, die auf Störungen der Kollagensynthese zurückzuführen ist. Basierend auf der klinischen Ausprägung, der biochemischen und molekulargenetischen Analysen werden 6 Haupttypen unterschieden. Es können verschiedene Organsysteme betroffen sein. Typische Befunde sind überstreckbare Gelenke, erhöhte Vulnerabilität und Hyperelastizität der Haut, starke Narbenbildung mit vasogener Hämorrhagiedisposition und Wundheilungsstörungen. Eine kausale Therapie gibt es bislang nicht.

Ziel dieser Arbeit war es, assoziierte ophthalmologische Merkmale bei Probanden mit EDS systematisch zu untersuchen. Eingeschlossen wurden insgesamt 46 EDS-Betroffene. In dieser Studie wurden z.T. ophthalmologische Assoziationen, die in der Literatur erwähnt sind, nicht bestätigt. Unter allen EDS-Betroffenen mit 3 Typen (klassisch, hypermobil und vaskulär) und ungeklärten Typen konnten ophthalmologische Merkmale wie blaue durchscheinende Skleren, Keratokonus, Angioid streaks, Netzhautablösungen oder Linsenluxationen nicht festgestellt werden. Die Auswertung der Hornhautdicke zeigte bei EDS-Betroffenen, dass sie tendenziell im höheren Alter dünner ist als bei einer Normalpopulation.

Beim klassischen Typ wurde eine eindeutig dünnere Hornhaut gemessen, die mit der defekten Kollagen-V-Synthese in Zusammenhang stehen könnte.

Zusammenfassend kann man sagen, dass gravierende Augenerkrankungen bei EDS-Betroffenen mit klassischem, hypermobilem oder vaskulärem Typ in unserer Studie nicht gefunden wurden. Die in der Literatur veröffentlichten Beobachtungen, wie Netzhautablösungen, Hornhaut- und Bulbusrupturen sind am ehesten auf den kyphoskolistischen Typ zurückzuführen, der in dieser Studie nicht vertreten war.

## 6. Literaturverzeichnis

Altmeyer P, Bacharach-Buhles M. Dermatologie, Allergologie, Umweltmedizin. Heidelberg: Springer Enzyklopädie 2010: 202-250

Augustin AJ. Augenheilkunde. Heidelberg: Springer, 2007: 243-576

Barabas AP. Heterogeneity of the Ehlers-Danlos syndrome: description of three clinical types and a hypothesis to explain the basic defect(s). Br Med J. 1967; 2: 612-613

Behrens-Baumann W, Gebauer HJ, Langenbeck U. Blaue-Sklera-Syndrom und Keratoglobus. Graefes Archiv für klin. und exp. Ophthalmologie 1977: 235-246

Beighton P, de Paepe A, Danks D, Finidori G, Gedde-Dahl T, Goodman R, Hall JG, Hollister DW, Horton W, McKusick VA. International Nosology of Heritable Disorders of Connective Tissue. Am J Med Genet 1988; 29: 581-594

Beighton P. Ehlers-Danlos syndrome (two cases). Journal of the Royal Society of Medicine 1968; 61: 987-988

Beighton P. Serious ophthalmological complications in the Ehlers-Danlos syndrome. Br J Ophthalmol 1970; 54: 263–268

Beighton P. The Ehlers-Danlos Syndrome. London: William Heinemann Medical Books, 1970

Beighton P, De Paepe A, Steinmann B, Tsipouras P. Ehlers-Danlos syndrome: revised nosology, Villefranche, 1997. Am J Med Genet 1998; 77: 31-37

Bellmann C, Holz FG, Schapp O, Völcker HE, Otto TP. Topography of fundus autofluorescence with a new confocal scanning laser ophthalmoscope. Ophthalmologie 1997; 94: 385-391

Ben-Zvi A, Rodrigues MM, Krachmer JM, Fujikawa LS. Immunohistochemical characterization of extracellular matrix in the developing human cornea. *Curr Eye Res* 1986; 5: 105-117

Birk DE. Type V collagen: heterotypic type I/V collagen interactions in the regulation of fibril assembly. *Micron* 2001; 32: 223-237

Birk DE, Fitch JM, Babiarz JP, Doane KJ, Linsenmayer TF. Collagen fibrillogenesis in vitro: interaction of types I and V collagen regulates fibril diameter. *J Cell Sci* 1990; 95: 649-657

Bodanowitz S, Hesse L, Pöstgens H, Kroll P. Retinal detachment in Ehlers-Danlos syndrome. Treatment by pars plana vitrectomy. *Ophthalmologe* 1997; 94: 634-637

Böhm S, Behrens P, Martinez-Schramm A, Löhr JF. Das Ehlers-Danlos-Syndrom. *Der Orthopäde* 2002; 31: 108–121

Bossu A, Lambrechts J. Manifestations oculaires du syndrome d'Ehlers-Danlos. *Ann Oculist* 1954; 187: 227-236

Boulton M, Saxby LA. Section I Basic science of the lens, Anatomy. In: Yanoff M, Duker JS, Hrsg. *Ophthalmology*. Philadelphia: Mosby-Verlag, 2004: 241-244

Brinckmann J, Behrens P, Brenner R, Bätge B, Tronnier M, Wolff HH. Ehlers-Danlos-Syndrom. *Hautarzt* 1999; 50: 257-265

Bron AJ, Tripathi RC. *Wolff's Anatomy of the Eye and Orbit*. London: Chapman&Hall Medical; 1997

Brown N. An advanced slit-image camera. *Br J Ophthalmol* 1972; 56: 624-631

Brown N. Slit-image photography. *Trans Ophthalmol Soc UK* 1969; 89: 397-408

Brown N, Bron AJ. Lens Disorders. Oxford: Butterworth-Heinemann Ltd, 1996

Burk A, Burk ROW. Checkliste Augenheilkunde. Stuttgart : Thieme Verlag, 2010

Callewaert B Malfait F, Loeys B, De Paepe A. Ehlers-Danlos syndromes and Marfan syndrome. *Best Pract Res Clin Rheumatol* 2008; 22: 165-189

Cense B, Nassif N, Chen T, Pierce M, Yun SH, Park B, Bouma B, Tearney G, de Boer J. Ultrahigh-resolution high-speed retinal imaging using spectral-domain optical coherence tomography. *Opt Express* 2004; 12: 2435–2447

Chitkara DK, Hall AB, Rosenthal AR. Basic science of the lens, pathophysiology and epidemiology of cataract. In: Yanoff M, Duker JS, Hrsg. *Ophthalmology*. Philadelphia: Mosby-Verlag, 2004: 269-271

Chylack LT, Wolfe JK, Singer DM, Leske MC, Bullimore MA, Bailey IL, Friend J, McCarthy D, Wu SY. The lens opacities classification Systems III. *Arch Ophthalmology* 1993; 111: 831-836

Czepita D, Zejmo M, Mojsa A. Prevalence of myopia and hyperopia in a population of Polish schoolchildren. *Ophthalmic Physiol Opt.* 2007;27: 60-65

Cordella M, Vinciguerra E. Ocular manifestations of the Ehlers-Danlos syndrom. *Minerva Oftalmol* 1966; 8: 103-107

De Decker W, Tessmer J. Occurrence of squint and efficiency of treatment in Schleswig-Holstein. *Klin Monbl Augenheilkd* 1973; 162: 34-42

Delori FC, Dorey CK, Staurenghi G, Arend O, Goger DG, Weiter JJ. In vivo fluorescence of the ocular fundus exhibits retinal pigment epithelium lipofuscin characteristics. *Invest Ophthalmol Vis Sci* 1995; 36: 718-729

Denko CW. Chernogubov's syndrome: a translation of the first modern case report of the Ehlers-Danlos syndrome. *J Rheumatol* 1978; 5: 347-352

Dithmar S, Holz FG, Burk RO, Rohrschneider K, Völcker HE. Confocal scanning laser indocyanine green angiography with the Heidelberg retinal angiograph. *Klin Monbl Augenheilkd* 1995; 207:11-16

Dragomirescu V, Hockwin O, Koch HR, Sasaki K. Development of a new equipment for rotating slit image photography according to Scheimpflug's principle. *Interdiscip Top Gerontol* 1978; 13: 118–130

Drews RC. Depth of Field in Slit Lamp Photography. An Optical Solution Using the Scheimpflug Principle. *Ophthalmologica* 1964; 148: 143-150

Drexler W, Morgner U, Ghanta RK, Kärtner FX, Schuman JS und Fujimoto JG. Ultrahigh-resolution ophthalmic optical coherence tomography. *Nat Med* 2001; 7: 502–507

Drexler W, Morgner U, Kärtner FX, Pitris C, Boppart SA, Li XD, Ippen EP und Fujimoto JG. In vivo ultrahigh-resolution optical coherence tomography. *Opt Lett* 1999; 24: 1221–1223

Eckerskorn U, Hockwin O, Müller-Breitenkamp R, Chen TT, Knowles W, Dobbs RE. Evaluation of cataract-related risk factors using detailed classification systems and multivariate statistical methods. *Dev Ophthalmol* 1987; 15: 82-91

Ehlers C, 2011: Mitteldeutscher Praxisverbund Humangenetik.

<http://www.genetik-dresden.de/omim/ehlers-danlos-syndrom-typ-vii> (Zugriffsdatum 22.09.2011)

Ehlers E. Cutis laxa, Neigung zu Haemorrhagien in der Haut, Lockerung mehrerer Artikulationen. *Dermatol Z* 1901; 8: 173-174



Ehlers N, Bramsen T, Sperling S. Applanation tonometry and central corneal thickness. *Acta Ophthalmol (Copenh)* 1975; 53: 34-43

Ehlers-Danlos National Foundation, 2009: Ehlers-Danlos. <http://www.ednf.org> (Zugriffsdatum 23.09.2011)

Farag TI, Schimke RN. Ehlers-Danlos-Syndrome:a new oculo-scoliotic type with associated polyneuropathy. *Clinical Genetics* 1989; 35: 121-124

Fleckenstein M, Issa PC, Helb HM, Schmitz-Valckenberg S, Finger RP, Scholl HPN, Loeffler KU, Holz FG. High-resolution spectral domain-OCT imaging in geographic atrophy associated with age-related macular degeneration. *Invest Ophthalmol Vis Sci* 2008; 49: 4137–4144

François J, Hollwich F. *Augenheilkunde in Klinik und Praxis*,. Stuttgart, New York: Georg Thieme, 1981

Germain DP. Ehlers-Danlos syndrome type IV. *Orphanet J Rare Dis.* 2007; 2: 32

Goldblum D, Brugger A, Haselhoff A, Schmickler S. Longitudinal change of refraction over at least 5 years in 15,000 patients. *Graefes Arch Clin Exp Ophthalmol.* 2012 (Epub ahead of print)

Goldmann H. Über Applanationstonometrie. *Ophthalmologica* 1957; 134: 221-242

Gould GM, Pyle WL. *Anomalies and Curiosities of Medicine.* New York: The Julian Press 1962

Green WR, Friedman-Kien A, Banfield WG. Angioid streaks in Ehlers-Danlos syndrome. *Arch Ophthalmol* 1966; 76: 197-204

Grehn F. *Augenheilkunde.* Heidelberg: Springer, 2008

Gullstrand A. Demonstration der Nernstspaltlampe. Ber Dtsch Ophthalmol Ges 1911; 37: 374-376

Hassell JR, Birk DE. The molecular basis of corneal transparency. Exp Eye Res 2010; 91: 326-335

Heidelberg Engineering, 2008: [www.heidelbergengineering.com](http://www.heidelbergengineering.com) (Zugriffsdatum: 23. 10. 2010)

Heiligenhaus A. Anatomie und Physiologie der Tränendrüse. In: Messmer EM, Hrsg. Diagnose und Therapie des trockenen Auges. Bremen: Uni-Med, 2007: 13-18

Helb HM, Issa PC, Fleckenstein M, Schmitz-Valckenberg S, Scholl HPN, Meyer CH, Eter N, Holz FG. Clinical evaluation of simultaneous confocal scanning laser ophthalmoscopy imaging combined with high-resolution, spectral-domain optical coherence tomography. Acta Ophthalmol 2009; 88: 842-849

Helmholtz Hv. Handbuch der physiologischen Optik. Leipzig: Leopold Voss 1867

Hockwin O. Beeinflussungsmöglichkeiten der Kataraktentstehung. Klinische Monatsblätter Augenheilkunde 1985; 186: 455-461

Hockwin O. Die Scheimpflug-Photographie der Linse. Fortschr Ophthalmol 1989; 86: 304-311

Hockwin O. Multifactorial pathogenesis of „senile cataract“. Nova Acta Leopoldina 1997; 299: 37-44

Hockwin O, Koch HR, Ohrloff C, Bours J. Altern der Linse und Kataraktentstehung. Klinische Monatsblätter Augenheilkunde. 1976; 169: 165-181

Holz FG, Bellmann C, Rohrschneider K, Burk RO, Völcker HE. Simultaneous confocal scanning laser fluorescein and indocyanine green angiography. *Am J Ophthalmol* 1998; 125: 227-236

Holz FG. Autofluoreszenz-Imaging der Makula. *Ophthalmologe* 2001; 98: 10-18

Holz FG, Fleckenstein M. Fundusautofluoreszenz. In: Kroll P, Küchle M, Küchle HJ, Hrsg. *Augenärztliche Untersuchungsmethoden*. Stuttgart: Thieme, 2008: 425-430

Holz FG, Schütt F, Pauleikhoff D, Bird AC. Pathophysiologie. In: Holz FG, Pauleikhoff D, Spaide RF, Bird AC, Hrsg. *Altersabhängige Makuladegeneration*. Berlin, Heidelberg: Springer, 2004: 33-49

Huang D, Swanson EA, Lin CP, Schuman JS, Stinson WG, Chang W, Hee MR, Flotte T, Gregory K, Puliafito CA, et al. Optical coherence tomography. *Science* 1991; 254: 1178-1181

Ihme A, Risteli L, Krieg T, Risteli J, Feldmann U, Kruse K, Müller PK. Biochemical characterization of variants of the Ehlers-Danlos syndrome type VI. *Eur J Clin Invest* 1983; 13: 357-362

Jacobi C, Dietrich T, Cursiefen C, Kruse FE. The dry eye. Current concepts on classification, diagnostics, and pathogenesis. *Ophthalmologe* 2006;103: 9-17

Jansen LH. Le mode de transmission de la maladie d'Ehlers-Danlos. *Journal de génétique humaine* 1955; 4: 204-218

Johns KJ, Feder RS, Rosenfeld SI. *Basic and Clinical Science Course: Lens and cataract*, Vol. 11. San Francisco: American Academy of Ophthalmology, 1999: 125-130

Johnson SA, Falls HF. Ehlers-Danlos syndrome; A clinical and genetic study. *Arch Derm Syphilol* 1949; 60:82-105

Jonas JB, Gusek GC, Naumann GOH. Optic disc, cup and neuroretinal rim size, configuration and correlations in normal eyes. *Invest Ophthalmol Vis Sci* 1988; 29: 1151-1158

Judisch GF, Waziri M, Krachmer JH. Ocular Ehlers-Danlos Syndrome with normal lysyl hydroxylase activity. *Arch Ophthalmol* 1976; 94: 1489-1491

Kanski JJ, Menon J. *Klinische Ophthalmologie*. München- Jena: Urban und Fischer Verlag, 2004: 163-296

Kaufmann H. *Strabismus*. Stuttgart: Enke, 1986: 188

Kempen JH, Mitchell P, Lee KE, Tielsch JM, Broman AT, Taylor HR, Ikram MK, Congdon NG, O'Colmain BJ und Group, Eye Diseases Prevalence Research. The prevalence of refractive errors among adults in the United States, Western Europe, and Australia. *Arch Ophthalmol* 2004; 122: 495-505

Kenyeres P. Slit-lamp photography with the Haag-Streit 900 slit lamp. *Graefes Arch Klin Exp Ophthalmol* 1972; 185: 137-143

Klein BE, Cruickshanks KJ, Klein R. Leisure time, sunlight exposure and cataracts. *Doc Ophthalmol* 1994, 88: 295-305

Klein BE, Klein R, Lee KE. Diabetes, cardiovascular disease, selected cardiovascular disease risk factors, and the 5-year incidence of age-related cataract and progression of lens opacities: the Beaver Dam Eye Study. *Am J Ophthalmol* 1998; 126: 782-790

Klein BE, Klein R, Lee KE, Meuer SM. Socioeconomic and lifestyle factors and the 10-year incidence of age-related cataracts. *Am J Ophthalmol* 2003; 136: 506-512

Koeppe L. Die Mikroskopie des lebenden Augenhintergrundes mit starken Vergrößerungen im fokalen Lichte der Gullstrandschen Nernstspaltlampe. Graefes Arch Clin Exp Ophthalmol. 1918; 95: 282-306

Koeppe L. Die Mikroskopie des lebenden Auges. Berlin: Springer Verlag, 1920

Kokkas K. Linsendensitometrie einer Normalpopulation als Kataraktklassifizierungskriterium in katarakt-epidemiologischen Fall-Kontroll-Studien. Bonn 1989; 61-77

Krane SM, Pinnell SR, Erbe RW. Lysyl-proteoglycan hydroxylase deficiency in fibroblasts from siblings with hydroxylysine-deficient collagen. Proc Natl Acad Sci USA. 1972; 69: 2899-2903

Kriegelstein GK. Glaukom 2007- Die Papille beim Glaukom. Berlin, Heidelberg: Springer Verlag, 2007

Lang GE. Optische Kohärenztomographie. In: Kroll P, Kuchle M, Kuchle HJ, Hrsg. Augenärztliche Untersuchungsmethoden. Stuttgart: Thieme, 2008: 310-315

Lois N, Forrester JV. Fundus Autofluorescence. Philadelphia: Wolters Kluwer/Lippincott Williams&Wilkins Health, 2009

Luttkus AK. Das Ehlers-Danlos-Syndrom. Bielefeld: de Gruyter, 2011

Macasai MS, Lemley HL, Schwartz T. Management of oculus fragilis in Ehlers-Danlos type VI. Cornea 2000; 19: 104-107

May MA, Beauchamp GR. Collagen maturation defects in Ehlers-Danlos keratopathy. J Pediatr Ophthalmol Strabismus 1987; 24: 78-82

Mayer K. Molekulargenetische Diagnostik beim Ehlers-Danlos-Syndrom. In: Luttkus Hrsg. Das Ehlers-Danlos-Syndrom. Eine interdisziplinäre Herausforderung. Berlin: De Gruyter, 2011: 21-30

McKusick VA. Heritable Disorders of Connective Tissue. 1st edn. St Louis: Mosby, 1956

McKusick VA. The Ehlers-Danlos syndrome. Heritable disorders of connective tissue. St. Louis: Mosby, 1972

Mema V, Qafa N. Ocular complications of marfan syndrome. Report of two cases. Hippokratia 2010; 14: 45-47

Méténier P. A propos d'un cas familial de maladie d'Ehlers-Danlos. Thèse d'Alger 1939; 55

Moestrup B. Tenuity of cornea with Ehlers-Danlos syndrome. Acta Ophthalmol (Copenh) 1969; 47: 704-708

Müller-Breitenkamp U, Hockwin O. Scheimpflug photography in clinical ophthalmology. A review. Ophthalmic Res 1992; 24: 47-54

Narcisi P, Richards AJ, Ferguson SD, Pope FM. A family with Ehlers-Danlos syndrome type III/articular hypermobility syndrome has a glycine 637 to serine substitution in type III collagen. Hum Mol Genet 1994; 3: 1617–1620

Niesel P. Slit lamp photography with the Haag-Streit slit lamp 900. Ophthalmologica 1966; 151: 489-504

Nuytinck L, Freund M, Lagae L, Pierard GE, Herrmanns-Le T, de Paepe A. Classical Ehlers-Danlos syndrome caused by a mutation in type I collagen. Am J Hum Genet 2000; 66: 1398–1402

Parapia LA, Jackson C. Ehlers-Danlos syndrome-a historical review. *Br J Haematol* 2008; 141: 32-35

Pemberton JW, Freeman HM, Schepens CL. Familial retinal detachment and the Ehlers-Danlos syndrome. *Arch Ophthalmol* 1966; 76: 817-824

Pinnell SR, Krane SM, Kenzora JE, Glimcher MJ. A heritable disorder of connective tissue. Hydroxylysine-deficient collagen disease. *N Engl J Med* 1972; 286: 1013-1020

Pope FM, Martin GR, Lichtenstein JR, Penttinen R, Gerson B, Rowe DW, McKusick VA. Patients with Ehlers-Danlos syndrome type IV lack type III collagen. *Proc Natl Acad Sci USA* 1975; 72: 1314-1316

Reim M. *Augenheilkunde*. Stuttgart: Enke, 1990: 31-37; 192-207

Royce PM, Steinmann B, Vogel A, Steinhorst U, Kohlschuetter A. Brittle cornea syndrome: an heritable connective tissue disorder distinct from Ehlers-Danlos syndrome type VI and fragilitas oculi, with spontaneous perforations of the eye, blue sclerae, red hair, and normal collagen lysyl hydroxylation. *Eur J Pediatr* 1990; 149: 465-469

Rüfer F, Schröder A, Arvani MK, Erb C. Central and peripheral corneal pachymetry--standard evaluation with the Pentacam system. *Klin Monbl Augenheilkd*. 2005; 222: 117-122

Sachsenweger M. *Duale Reihe. Augenheilkunde*. Stuttgart: Georg Thieme Verlag, 2003

Sack G. Status Dysvascularis, ein Fall von besonderer Zerreißlichkeit der Blutgefäße. *Deutsches Archiv für klinische Medizin* 1936; 178: 663-669

Sasaki K, Sakamoto Y, Shibata T, Emori Y. The multi-purpose camera: a new anterior eye segment analysis system. *Ophthalmic Res* 1990; 22: 3-8

Sasaki H, Hockwin O, Kasuga T, Nagai K, Sakamoto Y, Sasaki K. An index for human lens transparency related to age and lens layer: comparison between normal volunteers and diabetic patients with still clear lenses. *Ophthalmic Res* 1999; 31: 93-103

Schalkwijk J, Zweers MC, Steijlen PM, Dean WB, Taylor G, van Vlijmen IM, van Haren B, Miller WL, Bristow J. A recessive form of the Ehlers-Danlos syndrome caused by tenascin-X deficiency. *N.Engl.J.Med* 2001; 345: 1167-1175

Scheimpflug T. Die Herstellung von Karten und Plänen auf photographischem Wege. Wien: Sitzungsberichte der kaiserlichen Akademie der Wissenschaften, math.-naturw. Klasse 1907

Scheimpflug T. Der Photoperspektrograph und seine Anwendung. Wien: photographische Korrespondenz 1906

Schirra F, Ruprecht KW. Dry eye. An update on epidemiology, diagnosis, therapy and new concepts. *Ophthalmologe* 2004; 101: 10-18

Schöfer H, Baur-Beger S. *Derma-net-online.de*. Wiesbaden : BBS Verlags GmbH, 2010

Schüngel FM, 2007: Schärfendehnung nach Scheimpflug.  
<http://www.foto-net.de/net/spezial/tilt.html> (Zugriffsdatum: 10.11.2012)

Segev F, Héon E, Cole WG, Wenstrup RJ, Young F, Slomovic AR, Rootman DS, Whitaker-Menezes D, Chervoneva I, Birk DE. Structural abnormalities of the cornea and lid resulting from collagen V mutations. *Invest Ophthalmol Vis Sci* 2006; 47: 565-573

Smith RD, Worthington JW. Paganini. The riddle and connective tissue. *Journal of the American Medical Association* 1967; 199: 820-824



Soliman W, Sander B, Jørgensen TM. Enhanced optical coherence patterns of diabetic macular oedema and their correlation with the pathophysiology. *Acta Ophthalmol Scand* 2007; 85: 613–617

Spaide RF, Wong D, Fisher Y, Goldbaum M. Correlation of vitreous attachment and foveal deformation in early macular hole states. *Am J Ophthalmol* 2002; 133: 226–229

Steinman B, Royce P, Superti-Furga A. The Ehlers-Danlos syndrome. In: Royce P, Steinman B, Hrsg. *Connective Tissue and its heritable disorders*. New York: Wiley-Liss, 2002: 431–523

Steinmann B. Das Ehlers-Danlos-Syndrom. Klinik-Einteilung-Pathogenese. In: Luttkus Hrsg. *Das Ehlers-Danlos-Syndrom. Eine interdisziplinäre Herausforderung*. Berlin: De Gruyter, 2011: 5-25

Sussmann M, Lichtenstein JR, Nigra TP, Martin GR, McKusick VA. Hydroxylysine-deficient skin collagen in a patient with a form of the Ehlers-Danlos syndrome. *J Bone Joint Surg Am* 1974; 56: 1228-1234

Theelen T, Berendschot TT, Boon CJ, Hoyng CB, Klevering BJ. Analysis of visual pigment by fundus autofluorescence. *Exp Eye Res* 2008a; 86: 296-304

Theelen T, Boon CJ, Klevering BJ, Hoyng CB. Fundusautofluoreszenz bei erblichen Netzhauterkrankungen. *Ophthalmologe* 2008b; 105: 1013-1022

Thomas C, Neimann N, Cordier J, Algan B. Ocular manifestations in Ehlers-Danlos disease. *Bull Soc Fr Ophtalmol* 1953; 3: 211-217

Thomas C, Cordier J, Algan B. New etiological factor in syndrome of spontaneous dislocation of the crystalline lense; Ehlers-Danlos disease. *Bull Soc Belge Ophtalmol* 1952; 100: 375-381

Tschernogubow AN. Ein Fall von cutis laxae. Protokoly Moskovskawo Venereologitscheskawo i Dermatologitscheskawo Obtschestwa 1891, 23–29

Uitto R, Lichtenstein JR. Defects in the biochemistry of collagen in diseases of connective tissue. *J Invest Dermatol* 1976; 66: 59-79

van Meek'ren JJ. De dilatabilitate extraordinaria Cutis in viro quodam Hispano. *Observationes Medico-Chirurgicae* 1682; 134-136

van Meek'ren JJ. Een Rekkelyke Spanjert. Heel-en Geneeskonstige Aanmerkkingen 1668; 170-172

van Meek'ren JJ. Von einem weichlichen Spanier. Rare und wunderbare Chyrurgisch-& Geneeskonstige Aanmerkkingen 1675; 186-188

Vogt A. Vergleichende Messungen der spezifischen Helligkeit von Nernst-Nitra- und Bogenspaltlampe bei alter und neuer Abbildungsweise. *Zeitschrift für Augenheilkunde* 1921; 46: 1-7

von Rückmann A, Fitzke FW, Bird AC. Distribution of fundus autofluorescence with a scanning laser ophthalmoscope. *Br J Ophthalmol* 1995; 79: 407-412

von Rückmann A, Fitzke FW, Bird AC. Fundus autofluorescence in age-related macular disease imaged with a laser scanning ophthalmoscope. *Invest Ophthalmol Vis Sci* 1997; 38: 478-486

Webb RH, Hughes GW, Delori FC. Confocal scanning laser ophthalmoskope. *Appl Ophthalmology* 1987; 25: 1492–1499

Webb RH, Hughes GW. Scanning laser ophthalmoscope. *IEEE Trans Biomed Eng* 1981; 28: 488-492

Weber FP. Ehlers-Danlos Syndrom. *Journal of the Royal Society of Medicine* 1936; 30: 30-31

Wegener A. Densitometrie der Linse, Retroillumination, Scheimpflug-Systeme. In: Kroll P, Kühle M, Kühle HJ, Hrsg. *Augenärztliche Untersuchungsmethoden*. Stuttgart: Thieme, 2008: 330-337

Wegener A, Laser-Junga H. Photography of the anterior eye segment according to Scheimpflug's principle: options and limitations – a review. *Clin Experiment Ophthalmol*. 2009; 37: 144–154

White J, Werkmeister JA, Ramshaw JA, Birk DE. Organization of fibrillar collagen in the human and bovine cornea: collagen types V and III. *Connect Tissue Res* 1997; 36: 165-174

Whitehead AJ, Mares JA, Danis RP. Macular pigment: a review of current knowledge. *Arch Ophthalmol* 2006; 124: 1038-1045

Wojtkowski M, Bajraszewski T, Gorczynska I, Targowski P, Kowalczyk A, Wasilewski W, Radzewicz C. Ophthalmic imaging by spectral optical coherence tomography. *Am J Ophthalmol* 2004; 138: 412–419

Wojtkowski M, Srinivasan V, Fujimoto JG, Ko T, Schuman JS, Kowalczyk A und Duker JS. Three-dimensional retinal imaging with high-speed ultrahigh-resolution optical coherence tomography. *Ophthalmology* 2005; 112: 1734–1746

Zweers MC, Bristow J, Steijlen PM, Dean WB, Hamel BC, Otero M, Kuchareckova M, Boezeman JB, Schalkwijk J Haploinsufficiency of TNXB is associated with hypermobility type of Ehlers-Danlos syndrome *Am J Human Genet* 2003; 73: 214–217