

**Die frühe Form der chronischen Arthritis des
Kiefergelenks
– aktuelle diagnostische und therapeutische Konzepte
unter Berücksichtigung der Synovektomie und
Interposition**

Eine retrospektive Studie

Inaugural-Dissertation

zur Erlangung des Doktorgrades

der Hohen Medizinischen Fakultät

der Rheinischen Friedrich-Wilhelms-Universität

Bonn

Benjamin Heiko Arnold

aus Bonn

2019

Angefertigt mit der Genehmigung

der Medizinischen Fakultät der Universität Bonn

Gutachter: Prof. Dr. med. Dr. med. dent. Rudolf H. Reich

Gutachter: Priv.-Doz. Dr. med. dent. Sabine Linsen, Zahnärztliche Prothetik

Tag der Mündlichen Prüfung: 16. August 2019

Aus der Klinik und Poliklinik für Mund-, Kiefer- und Plastische Gesichtschirurgie

Direktor: Prof. Dr. med. Dr. med. dent. Franz-Josef Kramer

Für Heidi Poschwatta-Arnold und Franz Arnold,
meine Eltern

Inhaltsverzeichnis

Abkürzungsverzeichnis	7
1. Einleitung und Fragestellung	8
2. Übersicht über den derzeitigen Stand der Forschung.....	11
2.1 Ausprägungsvarianten der chronisch-entzündlichen Erkrankung des Kiefergelenks	11
2.1.1 Rheumatoide Arthritis.....	11
2.1.2 Juvenile idiopathische Arthritis	20
2.1.3 Psoriasis-Arthritis	22
2.1.4 Spondyloarthritis	23
2.1.5 Sjögren Syndrom als Mitbeteiligung bei rheumatoider Arthritis	24
2.2 Klinische Diagnostik	25
2.3 Bildgebende Diagnostik bei rheumatoider Kiefergelenksarthritis	30
2.3.1 Das Orthopantomogramm (OPT)	30
2.3.2 Die kaudalexzentrische Schädelaufnahme	31
2.3.3 Die Computertomographie (CT).....	31
2.3.4 Die Magnetresonanztomographie (MRT).....	31
2.3.5 Die Digitale-Volumen-Tomographie (DVT) (engl.: Cone-Beam CT –CBCT)	32
2.3.6 Diagnostische (Video-)Arthroskopie (Endoskopische Gelenkspiegelung).....	32
2.4 Therapeutische Verfahren bei der frühen Form der chronischen Arthritis des Kiefergelenks – früher / heute	33
2.4.1 Verlauf der chronischen rheumatischen Arthritis des Kiefergelenks	34
2.4.2 Diagnostik	34
2.4.3 Therapie	34
2.4.3.1 Intraartikuläre Kortikosteroid-Injektionen.....	34
2.4.3.2 Arthroskopische Verfahren – Arthroskopische Lavage	35
2.4.3.3 Arthrotomie – Synovektomie mit Interposition	36

3. Material und Methodik	41
3.1 Behandelte Patientenkollektive der vorliegenden Studie	41
3.2 Im Rahmen dieser Studie durchgeführte klinische Diagnostik	47
3.3 Im Rahmen dieser Studie durchgeführte bildgebende Diagnostik.....	52
4. Ergebnisse.....	53
4.1 Ergebnisse der klinischen Diagnostik.....	53
4.2 Ergebnisse der bildgebenden Diagnostik.....	82
5. Diskussion	90
6. Schlussfolgerungen und Zusammenfassung.....	106
7. Abbildungsverzeichnis	107
8. Tabellenverzeichnis	112
9. Literaturverzeichnis	113
10. Danksagung.....	126

Abkürzungsverzeichnis

RA	Rheumatoide Arthritis
jRA	juvenile Rheumatoide Arthritis
PA	Psoriasis-Arthritis
SpA	Ankylosierende Spondylitis
MRT	Magnetresonanztomographie
CT	Computertomographie
OPT	Orthopantomogramm
DVT	Digitale Volumetomographie
CBCT	Cone beam Computed tomography
KG	Kiefergelenk
M.	Musculus
Mm.	Musculi (Plural von Musculus)
bds.	Beidseits
bzw.	Beziehungsweise
evtl.	Eventuell
ggf.	Gegebenenfalls
o.ä.	oder ähnliches
o.g.	oben genannt
u.ä.	und ähnliche
u.a.	unter anderem
V.a.	Verdacht auf
z.B.	zum Beispiel

1. Einleitung und Fragestellung

Chronisch-entzündliche Gelenkerkrankungen sind in unserer Gesellschaft keine Seltenheit. Mit Sicht auf die rheumatoide Arthritis, als die häufigste Form, gibt es in Deutschland bei einer Häufigkeit von ca. 1-2 % der erwachsenen Bevölkerung (Hense et al., 2016) kaum einen Menschen, der nicht mit mindestens einem Betroffenen bekannt ist.

Gegenstand der Betrachtung dieser Dissertation ist die Diagnostik und Therapie der Mitbeteiligung des Kiefergelenks bei einer rheumatischen Arthritis.

Rheumatische Erkrankungen des Kiefergelenks treten in den meisten Fällen nicht isoliert, sondern meist im Rahmen einer systemischen Erkrankung des rheumatischen Formenkreises auf; hier sind in der Regel Extremitätengelenke schon vorher betroffen; die Zahlen in der Literatur schwanken bezüglich der rheumatoiden Arthritis, je nach eingesetzter Diagnostik zwischen 4,7 und 92,9 % (Goupille et al., 1990; Lin et al., 2007; Ogus, 1975; Yamakawa et al., 2002; Yoshida et al., 1998).

Weniger häufig kommt eine Mitbeteiligung bei der Juvenilen rheumatoiden Arthritis, Psoriasis Arthritis oder Spondyloarthritis vor (Worth et al., 1988). Chronisch entzündliche Erkrankungen des Kiefergelenks verlaufen wie in den Extremitätengelenken in Schüben mit schmerzhaften Phasen und führen zu einer anhaltenden Entzündung im Gelenk, der Zerstörung der Gelenksstrukturen und einer Abnahme der Funktionalität des Gelenks. Es kommt zu einer Einschränkung der Gelenkbewegungen und es treten Schmerzen in Ruhe und Funktion (z.B. beim Kauen, Sprechen, etc.) auf. Die Folge sind im sehr weit fortgeschrittenen Stadium entweder die Ankylose, eine knöchernerne oder bindegewebige Versteifung des Gelenks, oder die Resorption, ein entzündlich bedingter Schwund des Processus condylaris des Unterkiefers (Reich und Martini, 2013; Scott et al., 2010).

Die unterschiedlichen rheumatologischen Grunderkrankungen zeigen dabei offensichtlich verschiedene Stadien und Endzustände bei Mitbefall der Kiefergelenke (Atsu und Ayhan-Ardic, 2006; Bono et al., 2014; Reich und Martini, 2013; Reich und von Lindern, 2007).

Diese führen bei einer Ankylose zu einer schwerwiegenden Kieferklemme, die nicht nur die Nahrungsaufnahme, sondern auch oralprophylaktische Maßnahmen, die

zahnärztliche Behandlung und nicht zuletzt auch eine evtl. nötige Notfallintubation extrem erschweren kann.

Eine Resorption des Kiefergelenkfortsatzes hingegen führt letztlich zu Bissveränderungen, zum Unterkiefer-Rückbiss und frontal offenen Biss, der einerseits ebenfalls die Nahrungsaufnahme erschweren, zu einer Schädigung der Molaren durch Überlastung und selbst zu einer Schlafapnoe führen kann.

Durch Verbesserungen in den letzten Jahrzehnten, sowohl im Bereich der bildgebenden und klinischen Diagnostik, als auch bei den konservativen und chirurgischen Therapieverfahren, können solche Erkrankungen früher erkannt und behandelt werden.

Im Gegensatz zu den Extremitäten ist das Kiefergelenk ein enchondrales Gelenk; normalerweise findet sich darin kein Knorpel (Waldeyer, 2009). Insofern ist fraglich, ob alle Theorien und Befunde, die sich auf Extremitätengelenke beziehen, auch auf das Kiefergelenk zutreffen.

Die Therapie chronisch-entzündlicher Gelenkveränderungen ist heute hauptsächlich eine Domäne der Chemotherapie (Herold, 2016; Manger und Rech, 2013).

Dennoch bleiben Indikationen für die chirurgische Therapie bei mangelndem Ansprechen oder Unverträglichkeit der medikamentösen Therapie. Erfahrungen aus Extremitätenchirurgie, v.a. im Bereich der Hand-, Ellenbogen- und Kniegelenken, zeigen gute Ergebnisse nach frühen Synovektomien (Mau und Krämer, 2014). Folglich bleibt insbesondere für das Kiefergelenk auch die Frage, ob mit einer frühen invasiven Therapie die Verläufe angehalten, abgemildert oder schwere Verläufe verhindert werden können (Reich und Martini, 2013; Reich und von Lindern, 2007).

In dieser Arbeit soll die Frage erörtert werden, ob bei chronisch entzündlichen Erkrankungen des Kiefergelenks in frühen Stadien chirurgische Verfahren eine valide Therapieoption darstellen und welche Langzeitbefunde danach erhoben werden.

Hintergrund ist die von der Therapie der Synovektomie der Extremitätengelenke abgeleitete Therapie im Kiefergelenk (Reich, 1995; Reich und Martini, 2013; Reich und von Lindern, 2007). Diese wurde von R.H.Reich seit 1983 entwickelt (Reich, 1987).

Ausgehend von einem Überblick über die relevanten Ausprägungen rheumatischer bzw. chronisch – entzündlicher Erkrankungen des Kiefergelenks werden gängige Formen der

aktuellen klinischen und bildgebenden Diagnostik dargestellt. Danach werden derzeit diskutierte und angewendete chirurgische Verfahren vorgestellt.

Zur Beantwortung der o.g. Fragen wurden in dieser retrospektiven Studie Patienten nachuntersucht, die in den Jahren 1994 – 2016 in der Klinik für Mund-, Kiefer- und Plastische Gesichtschirurgie der Universitätsklinik Bonn aufgrund einer chronisch entzündlichen Erkrankung des Kiefergelenks in der von Reich (Reich, 1995) angegebenen Op-Technik durch eine Arthrotomie mit Interposition behandelt wurden. Die klinische Untersuchung bediente sich eines eigens hierfür entworfenen Formblatts (s. Abb Nr. 14).

Hierbei wird ermittelt, welchen Verlauf die Erkrankung im Kiefergelenk nach der Operation zeigte und welche Veränderungen nach der Operation im Vergleich zu dem präoperativen Status auftraten. Im Fokus stehen dabei die Bewegungsfunktion des Unterkiefers, Schmerzen und die Auswirkung, die die Operation auf das Leben der Patienten hat.

Die Ergebnisse werden in der Diskussion kritisch im Lichte der Literatur bewertet.

2. Übersicht über den derzeitigen Stand der Forschung

2.1 Ausprägungsvarianten der chronisch-entzündlichen Erkrankung des Kiefergelenks

In der gegenwärtigen wissenschaftlichen Fachliteratur werden verschiedene für diese Studie relevante Ausprägungen chronisch entzündlicher Erkrankungen des Kiefergelenks beschrieben.

2.1.1 Rheumatoide Arthritis (Syn: Chronische Polyarthritits, engl.: Rheumatoid arthritis)

Epidemiologie

In den Industrienationen liegt die Prävalenz der rheumatoiden Arthritis bei Erwachsenen zwischen 0,5 und 1,0 %; im Durchschnitt kommen jährlich unter 100000 Einwohnern 5-50 neue Erkrankungsfälle hinzu (Scott et al. 2010). Ab einem Alter von 55 Jahren steigt die Prävalenz auf ca. 2% - der Erkrankungsgipfel liegt zwischen der sechsten und achten Lebensdekade. Ungefähr 80% der Neuerkrankungen treten im Alter zwischen 45 und 50 Jahren auf. Es lässt sich feststellen, dass Frauen dreimal häufiger an rheumatoider Arthritis leiden als Männer (Herold, 2015). Weltweit ist sie die am häufigsten vorkommende chronisch-entzündliche Erkrankung (Firestein et al., 2013). Abhängig von den angewandten diagnostischen Kriterien und Verfahren soll bei 3,7 – 84% der Patienten auch das Kiefergelenk betroffen sein (Atsu und Ayhan-Ardic, 2006; Lin et al., 2007). Die Zahlen zur Mitbeteiligung sind fraglich valide, da keine standardisierte konsistente, für Medizin und Zahnmedizin einheitliche Diagnostik angewandt wird.

Pathogenese

Das Krankheitsbild der rheumatoiden Arthritis kommt durch eine Kaskade entzündlicher Prozesse zustande. Sie sind Folge einer chronischen zellulären und humoralen

Immunreaktion und führen zu strukturellen Veränderungen der am Gelenk beteiligten Gewebe (Piper, 2007).

Krankheitsverlauf

Der Verlauf der Rheumatoiden Arthritis im Kiefergelenk kann grundsätzlich in folgende Ausprägungsformen eingeteilt werden und ist durch mehrere Stadien gekennzeichnet:

- Proliferierende Phase
- Destruktive Phase
- Resorption oder Ankylose

In der proliferierenden Phase kommt es zunächst zu einer granulomatösen Synovitis, also der entzündlichen Pannusbildung der Gelenkmembran. Darauf folgt eine destruktive Phase, die durch das destruktive Wachstum des Pannus in den Discus articularis und, ebenfalls, dessen Umwandlung in Pannusgewebe gekennzeichnet ist (Abb.6). Dabei handelt es sich um ein schmerzempfindliches Granulationsgewebe. Dieses breitet sich über dem Gelenkknorpel aus und führt zu Erosionen der unterliegenden Gelenkflächen des Kondylus. Während dieser Prozesse verengt sich der Gelenkspalt immer weiter, bis es zu einem Funktionsausfall oder einer vollständigen Versteifung des Gelenks kommen kann. Ohne Behandlung kommt es im weiteren Verlauf aufgrund von deformierenden Veränderungen zur Destruktion der beteiligten Knochenflächen (Reich und von Lindern, 2007).

Allgemeinsymptome

Zu den allgemeinen Beschwerden der Erkrankung werden Abgeschlagenheit, nächtliches Schwitzen, depressive Verstimmungen, Muskelschwäche, glanzlose brüchige Nägel sowie – selten - Fieber genannt. Daneben sind erste Anzeichen einer Manifestation in Extremitätengelenken: Morgensteifigkeit in den Fingergelenken, Schmerz beim Strecken und Beugen der Finger, sporadisch auftretende

Gelenkschwellungen und eine verringerte Kraft beim Greifen mit den Händen (Herold, 2015; Piper, 2007; Scott et al., 2010).

Allgemeiner Verlauf

Im Rahmen einer Erkrankung an rheumatoider Arthritis können viele der Diarthrosen des Körpers befallen werden. Nach den anfänglichen Symptomen kommt es in einem schleichenden Übergang zu konstanten Entzündungsprozessen in mehreren Gelenken. Zunächst sind in den meisten Fällen, durch eine bilaterale Befallssymmetrie charakterisiert, die Metacarpophalangealgelenke (Fingergrundgelenke) und Interphalangealgelenke (Fingermittelgelenke) betroffen. In einem späteren Stadium der Krankheit sind die Kennzeichen häufig starke Deformationen oder Bänderlockerungen. Dies zeichnet das „typische Bild“ eines an Rheuma erkrankten Patienten. So kann allgemein gesagt werden: „die Hände sind die Visitenkarte des Rheumatikers“ ((Herold, 2015), S.659) (Böhm et al., 2009; Firestein et al., 2013; Hettenkofer, 2013).

Klinik / Verlauf im Kiefergelenk

Nach Atsu und Ayhan-Ardic (2006) soll bei bis zu 84 % (Atsu und Ayhan-Ardic, 2006) der Patienten mit einer bekannten rheumatoiden Arthritis auch das Kiefergelenk involviert sein.

Die Symptome äußern sich anfangs durch Crepitus, Gelenkgeräusche bei Bewegung des Kiefers sowie eine von der Aktivität der Entzündung abhängige Druckdolenz der lateralen Anteile des Kondylus oder der Kaumuskulatur. Schmerz im Bereich des Kiefergelenks tritt außerdem bei Belastungen - wie dem Kauen - und in aktiven Entzündungsphasen - auch in Ruhe auf.

Durch eine Verengung des Gelenkspalts kann eine unterschiedlich stark ausgeprägte Einschränkung der Mundöffnung auftreten, die bei unilateralem Befall auch zu Deviation der Unterkiefermitte bei der Mundöffnung führen kann. Selten kommt dagegen eine Schwellung des Kiefergelenks vor. Es kann sein, dass die gut durchblutete bilaminäre Zone dorsal des Kondylus eine gute Drainage ermöglicht (Lin et al., 2007).

Generell unterscheidet man einen milden Verlauf mit weniger stark ausgeprägten Symptomen von einem gravierenden Verlauf. Letzterer tritt durch eine deutlichere Druckdolenz und Gelenkspaltverengung, wie in den Handgelenken, sowie einer erhöhten Aktivität der Entzündungsreaktionen und destruktiven Prozesse hervor.

Darüber hinaus gibt es zwei mögliche Verlaufsformen der Rheumatoiden Arthritis, die in verschiedene Endstadien münden, die zur Deformierung der Gelenkstrukturen führen:

A) einerseits eine **Resorption des Kondylus** aufgrund einer deutlich erhöhten Osteoklastenaktivität. Die Resorptionsvorgänge sind grundsätzlich progredient und kommen ohne adäquate Therapie erst nach Abschmelzung des gesamten Kondylus bis auf die Höhe seiner Basis, der Incisura semilunaris des aufsteigenden Unterkieferastes, zum Stillstand (Abb.1, 2b). Die Resorption wird durch entzündliches periartikuläres Gewebe unterhalten (Uotila, 1964).

Durch den Verlust der Abstützung des Unterkiefers an der Schädelbasis durch Resorption des Kondylus rotiert der Unterkiefer nach dorso-cranial. Klinisches Symptom dafür ist eine mandibuläre Retrognathie mit progredient frontal offenem Biss (Abb. 2a, c, d). Dieser offene Biss, fehlender Okklusionskontakt der Front- und Eckzähne, erschwert das Abbeißen von Nahrung. Durch diesen fehlenden Kontakt kommt es langfristig konsekutiv durch Überlastung der Molaren zu deren frühzeitigem Verlust und damit zur weiteren Verstärkung des offenen Bisses. Äußerlich fällt eine zunehmende Retrognathie bis zum Vogelgesicht auf (Hausamen et al., 2012).

B) andererseits die **Ankylose des Gelenks** (Gelenkversteifung) mit unterschiedlich stark ausgeprägter Kieferklemme; diese kommt zunächst durch exzessive Fibrosierung des Gelenkspalts und damit einer massiven Behinderung der Dreh-Gleitbewegung des Kondylus bei der Mundöffnung und anderen Artikulationsbewegungen zustande. Gerade die rheumatischen Arthritiden zeigen Neigung zur heterotopen Knochenbildung in einer solchen Fibrose, wobei dann eine knöchernen Ankylose resultieren kann. In solchen Fällen kann die Symptomatik in einer absoluten Kieferklemme mit völliger Unmöglichkeit der Unterkieferbewegung ("Mundöffnung") gipfeln. Sie kann mit einem klinisch offenem Biss kombiniert sein. (Lin et al., 2007; McInnes und Schett, 2011; Reich und von Lindern, 2007).

C) ebenfalls sind Kombinationen von A) und B) möglich

Die nachfolgenden klinischen Bilder und DVT-, sowie Röntgenaufnahmen zeigen beispielhaft das Erscheinungsbild einer fortgeschrittenen Resorption bei Patienten mit einer Mitbeteiligung der Kiefergelenke im Rahmen einer systemischen chronisch entzündlichen Erkrankung. Wird ein Fortschreiten der Erkrankung nicht durch therapeutische Maßnahmen aufgehalten, ist dies wie oben erwähnt, neben der Ankylose, eine mögliche späte Verlaufsform.

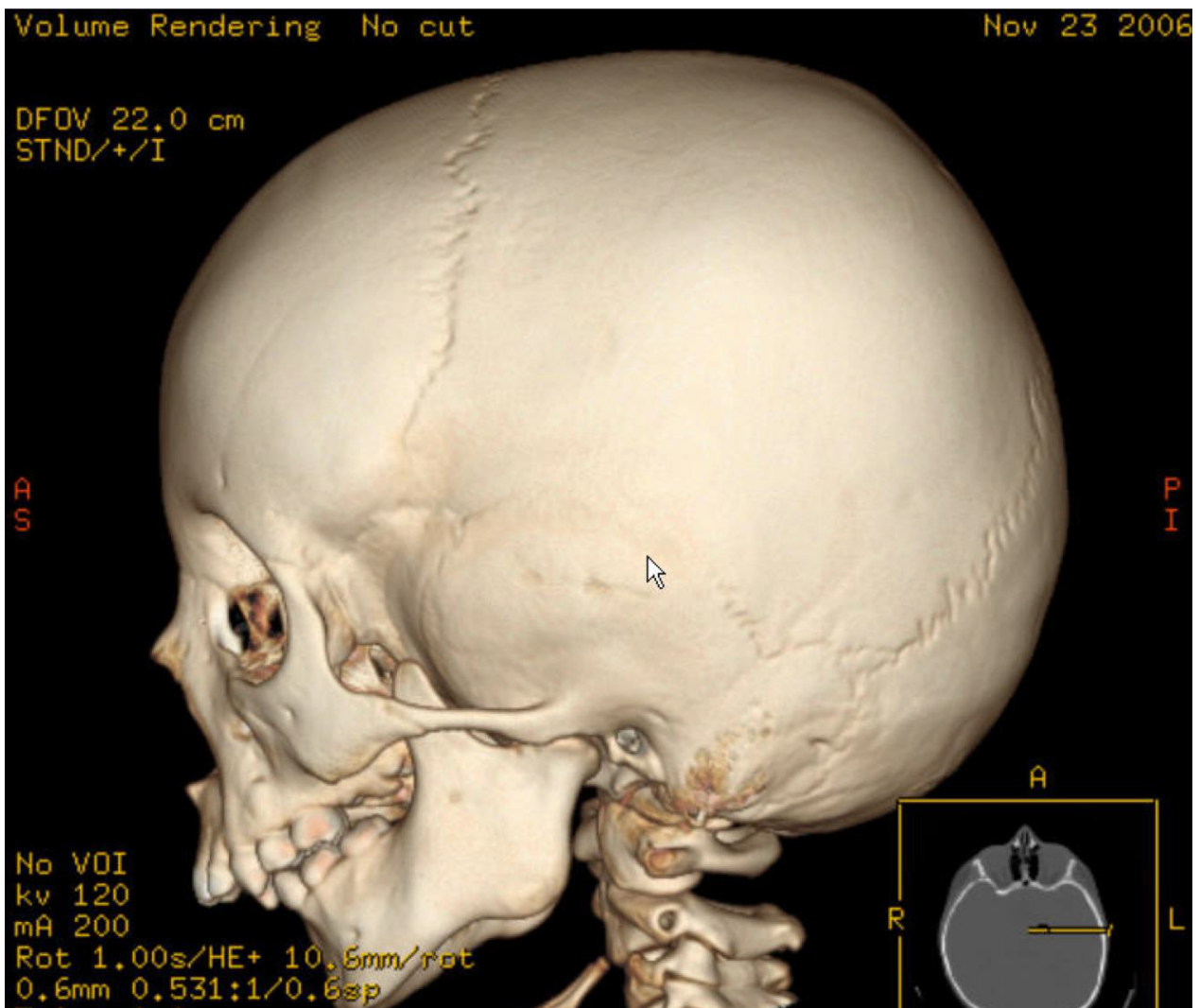


Abb. 1: CT-Bild einer extremen Kondylusresorption mit Rücklage und Rotation des Unterkiefers zur Schädelbasis

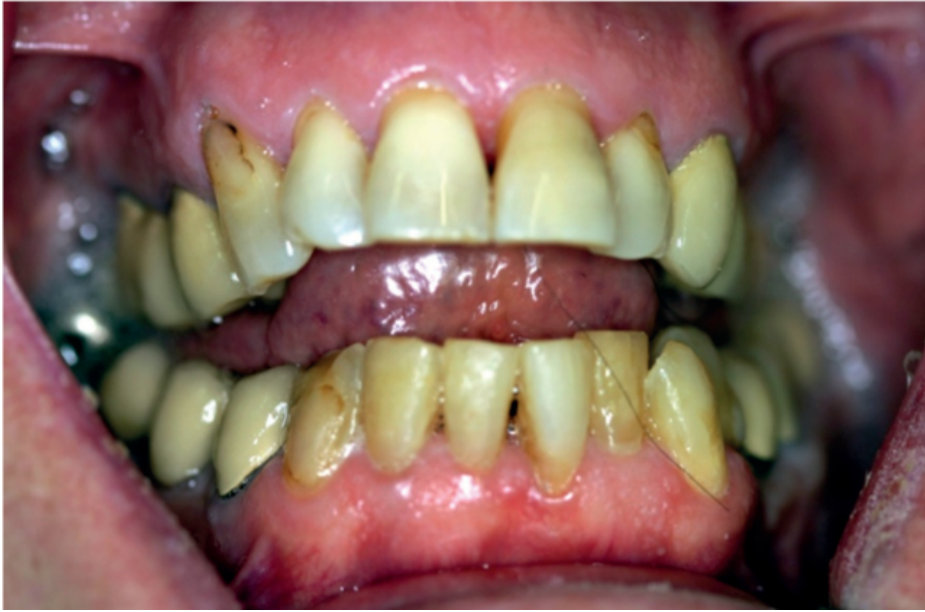

Abb. 2a: Klinisches Bild eines offenen Bisses als Folge einer chronisch entzündlichen Erkrankung der Kiefergelenke (späte Verlaufsform) durch Rotation des Unterkiefers zur Schädelbasis nach Resorption der Kondylen

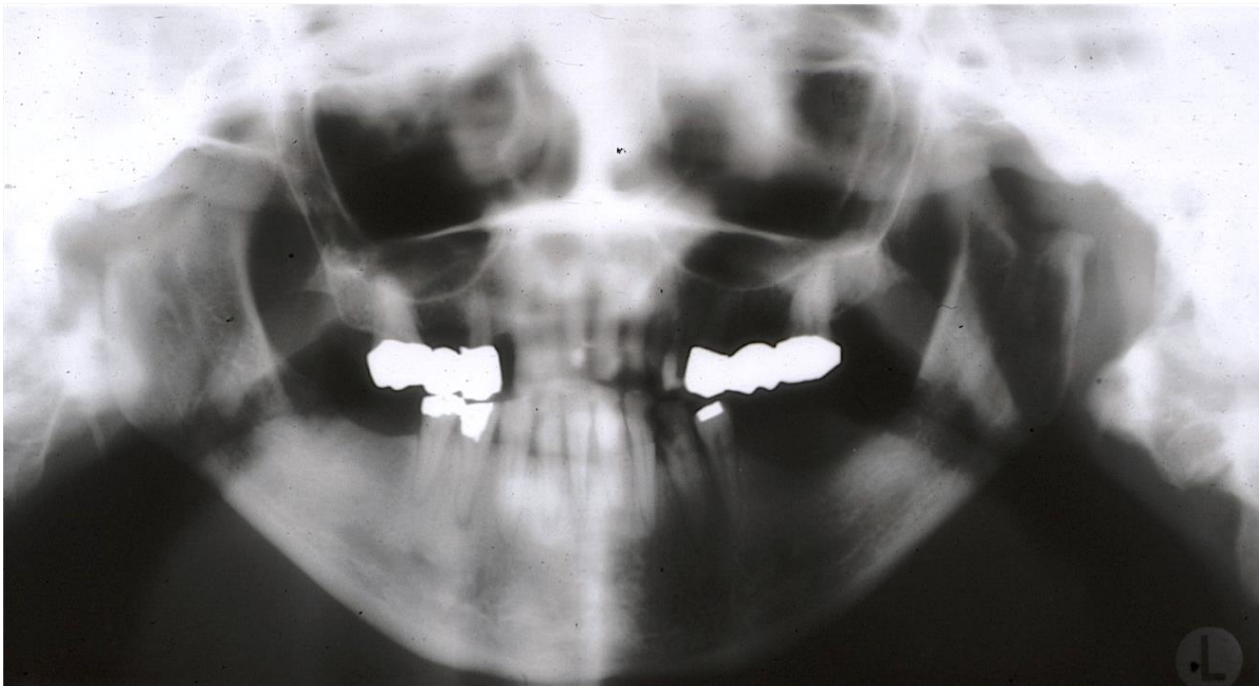


Abb. 2b: OPT - Aufnahme einer Patientin mit fortgeschrittener Resorption der Kiefergelenkfortsätze

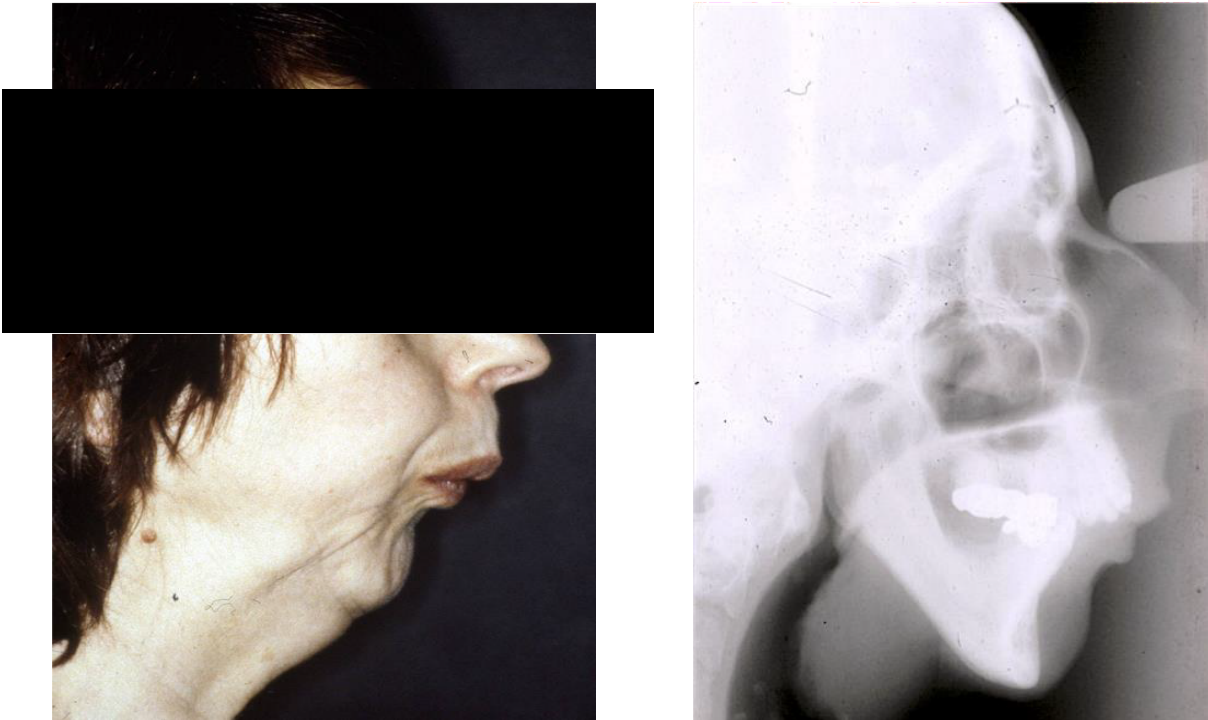


Abb. 2c (Links): Klinisches Bild eines „Vogelgesichts“ als Folge einer fortgeschrittenen Resorption der Kiefergelenke

Abb. 2d. (Rechts): Fernröntgenbild der Patientin Abb. 1, 2a und b. Die fast vollständige Resorption der Kiefergelenkfortsätze lässt den Unterkiefer an die Schädelbasis rotieren, Es resultiert ein frontoffener Biss in Rücklage des Unterkiefers

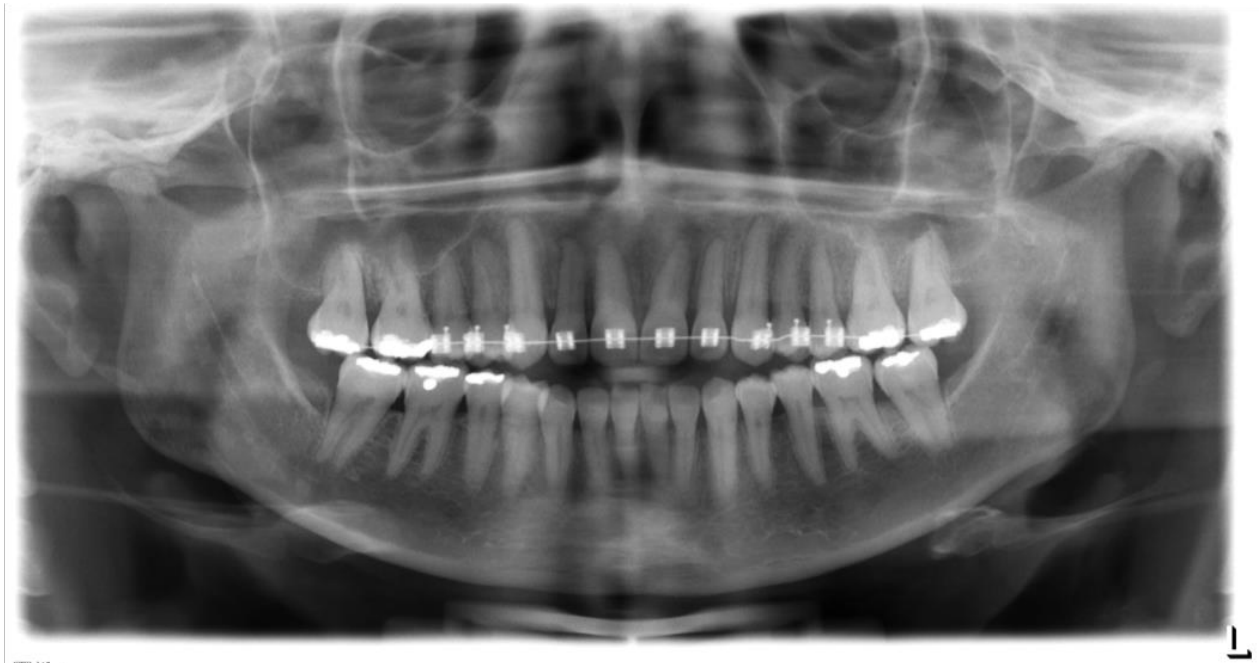

Abb. 3a: Präoperative OPT-Aufnahme einer beidseitigen fortgeschrittenen Resorption der Kiefergelenk-Kondylen

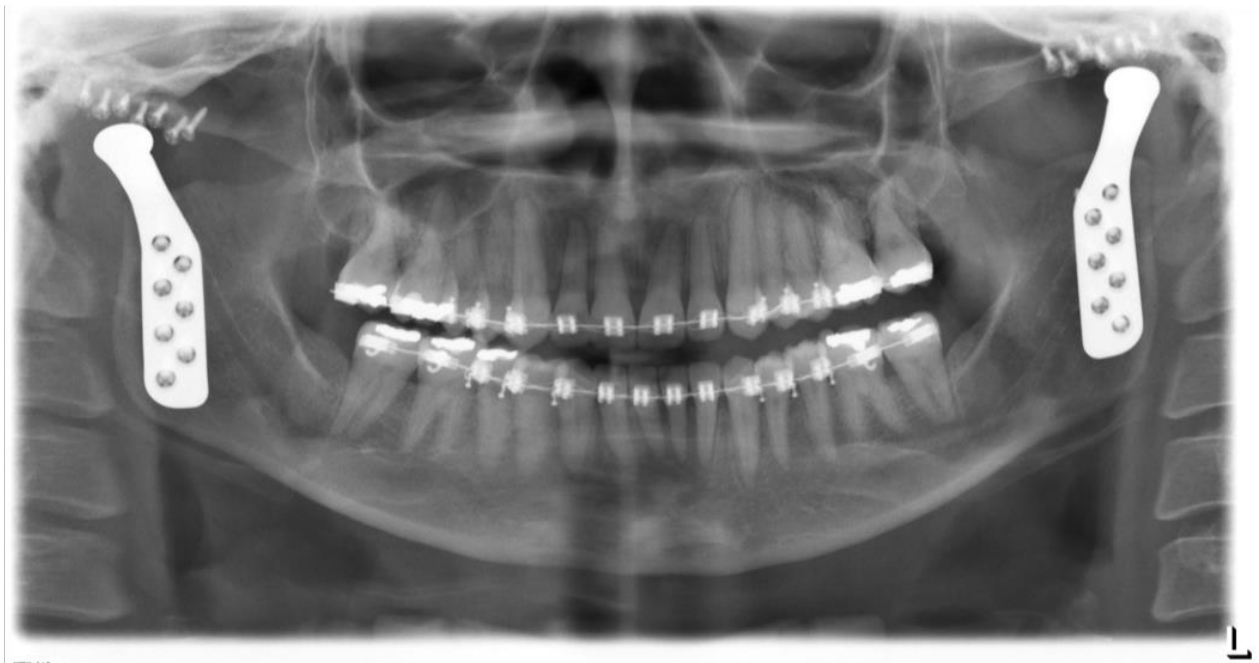


Abb. 3b: OPT-Aufnahme (Pat. wie Abb. 3a) nach endoprothetischer Rekonstruktion des Kiefergelenks mit einer vorgefertigten zweiteiligen (Stock-) Prothese (System Zimmer Biomet, Jacksonville, FLA, USA)

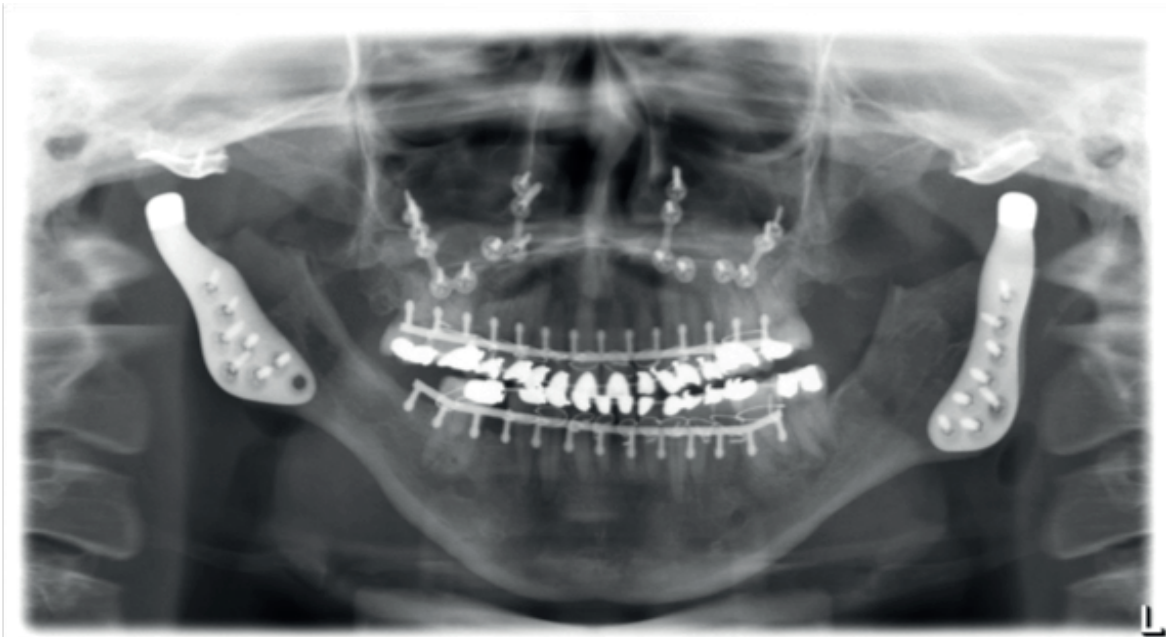


Abb. 3c: OPT-Aufnahme einer anderen Patientin nach Ankylose-Resektion beider Kiefergelenke und Rekonstruktion mit individuellen zweiteiligen Prothesen (System TMJ Concepts, Ventura, CA, USA). In diesem Fall wurde zusätzlich eine Oberkiefer-Umstellungs-Osteotomie durchgeführt, um normale Bissverhältnisse zu erreichen

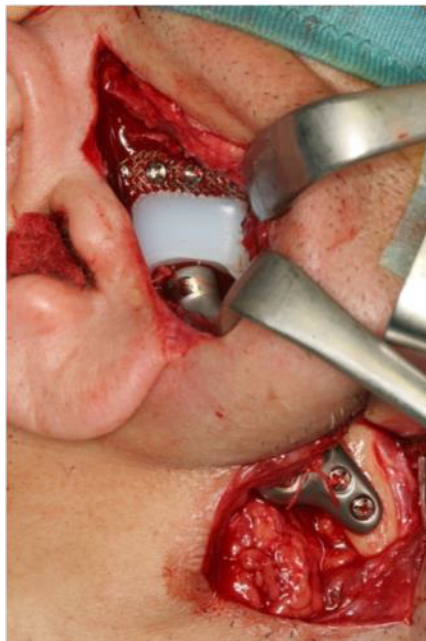

Abb. 3d: Intraoperative Aufnahme: Individuelle TMJ-Concepts Prothese rechts in situ mit der Fossa- und der Kondyluskomponente.

Ursachen

Obwohl derzeit keine direkte Ursache für den Ausbruch der rheumatoiden Arthritis angegeben werden kann, ist deren Multikausalität evident. So zeigte eine Studie am Erbgut von Zwillingen, dass das Erkrankungsrisiko offenbar ungefähr zur Hälfte von genetischen Faktoren abhängt. Der wesentliche genetische Risikofaktor ist das Humane-Leukozyten-Antigen HLA-DRB1, das im Haupt-Histokompatibilitätskomplex vorkommt; dies weist auf eine Disposition zu bestimmten Immunreaktionen hin (MacGregor et al., 2000). Zudem wird das Erkrankungsrisiko auch durch bestimmte Umweltfaktoren beeinflusst - Rauchen scheint neben dem regelmäßigen Konsum von Alkohol oder Kaffee der größte Risikofaktor zu sein. (Piper, 2007; Scott et al., 2010)

2.1.2 Juvenile idiopathische Arthritis (engl.: Juvenile idiopathic arthritis)

Bei Kindern und Jugendlichen können vor dem 16. Lebensjahr Arthritiden mit unbekannter Ursache auftreten. Wenn diese länger als sechs Wochen dauern, spricht man von einer juvenilen idiopathischen Arthritis. Mit einer Prävalenz von 20 – 30 oder bis zu 150 von 100000 Kindern und Jugendlichen ist sie die am häufigsten vorkommende chronische systemische Autoimmunerkrankung im Kindesalter und gleichzeitig die am häufigsten vorkommende Form der Arthritis im Kiefergelenk (Arvidsson et al., 2010; Carrasco, 2015; Reutter und Girschick, 2013).

Nach den durch die International League of Associations for Rheumatology (ILAR) aufgestellten Kriterien (Petty et al., 2004) gibt es mehrere Subtypen der juvenilen idiopathischen Arthritis.

Diese sind nach der Anzahl der betroffenen Gelenke, dem Vorhandensein von bestimmten serologischen Faktoren und einer vorhandenen systemischen Komponente eingeteilt (Reutter und Girschick, 2013):

- Systemische Arthritis
- Oligoarthritis (mit zwei unterschiedlichen Verläufen)
 - o persistierend
 - o „extended“ (mehr als fünf betroffene Gelenke)
- Polyarthritis (zwei Formen)
 - o Rheumafaktor - negativ
 - o Rheumafaktor - positiv
- Enthesitis - assoziierte Arthritis
- Psoriasis-Arthritis
- Unklassifizierbare Form

Die oligoartikuläre juvenile idiopathische Arthritis kommt im Vergleich zu den anderen Formen häufiger vor. Treffen die angelegten Kriterien für mehr als eine oder keine der oben aufgelisteten Subtypen zu, spricht man von einer unklassifizierbaren Form (Reutter und Girschick, 2013).

Da sich im Kondylus ein übergeordnetes Wachstumszentrum für die isolaterale Hälfte des Unterkiefers befindet, können durch den Befall des Kiefergelenks mit einer JIA vor Abschluß der Wachstumsphase, Wachstumsstörungen des Unterkiefers und konsekutiv des Oberkiefers zustandekommen. So kann das Längenwachstum der zugehörigen Hälfte der Mandibula vermindert sein (Ronchez et al., 1995), was letztlich zur mandibulären Retrognathie und zum offenen Biss führen kann. Die gleichen Symptome können auch bei entzündlichen Resorptionen des Kondylus auftreten. Beide Formen sind mit ausgeprägten Bissstörungen verbunden. Die Therapie solcher Veränderungen im Wachstumsalter stellt sich in solchen Fällen als komplex dar, da im Kieferbereich sowohl eine Gelenkrekonstruktion als auch eine Beseitigung der Bissstörung notwendig ist (Gorska et al., 2014; Grosfeld et al., 1973; Pagnoni et al., 2013; Reich und Martini, 2013). Überdies ist derzeit keine sichere Methode bekannt, mit der ein adäquates Wachstum des betroffenen Unterkiefers erreicht werden kann, sodass bei operativer Therapie in dieser Phase meist erhebliche Wachstumsstörungen des Unterkiefers und konsekutiv auch des Oberkiefers mit Bissstörungen in Kauf genommen werden müssen.

2.1.3 Psoriasis-Arthritis (Syn. Psoriasis arthropathica, Arthritis psoriatica, engl.: Psoriatic arthritis)

Die Schuppenflechten-Arthritis ist eine entzündliche Manifestation in den Gelenken, die bei ca. 30-40 % der Patienten mit einer Schuppenflechte auftritt. Der Verlauf ist oft gering destruierend mit wenigen auffälligen Symptomen, führt aber bei ca. 10 % der Betroffenen, zu einer deformierenden Polyarthrit. Ein Mitbefall des Kiefergelenks sei nach neueren Studien bei ca. 35 % der Patienten mit Psoriasis-Arthritis zu beobachten (Dervis und Dervis, 2005).

Ist das Kiefergelenk betroffen, kommt es zu unterschiedlich stark ausgeprägtem Schmerz und Druckdolenz im Bereich der betroffenen Kiefergelenke. Durch chronisch entzündliche Schübe und periartikuläre Fibrosierungen, letztlich auch Verknöcherungen, kann eine Verringerung der Mundöffnung und der Lateralbewegungen des Unterkiefers auftreten. Neben dem häufigen zu Tage treten von Erosionen der Gelenkoberflächen kann es auch durch zunehmende Kondylus-Resorption zu einer Änderung der Bisslage kommen. Hierbei zeigen sich die gleichen Symptome wie bei den anderen Formen einer chronischen Arthritis.

Zur klaren Diagnosestellung wurden die CASPAR-Kriterien (**CIAS**sification criteria for Psoriatic **AR**thritis) entwickelt.

- 1.) Hierfür müssen drei oder mehr der folgenden Kriterien erfüllt sein (Taylor et al., 2006) Aktuelle Diagnose einer Schuppenflechte, eine in der Vergangenheit diagnostizierte Schuppenflechte oder Fälle von Schuppenflechte in der Familie
- 2.) Psoriatische Veränderungen der Nägel
- 3.) Rheumafaktoren nicht nachzuweisen (Seronegativ)
- 4.) Akute Daktylitis (Entzündung eines Fingers oder eines Zehs) oder in der Vergangenheit von einem Rheumatologen diagnostizierte Daktylitis
- 5.) Radiologisch nachgewiesene gelenknahe pathologische Knochenneubildung

Histopathologisch zeigen sich Ähnlichkeiten mit der rheumatoiden Arthritis und anderen seronegativen Arthritiden - eine histologische Unterscheidung der Varianten erscheint daher schwierig (Wilson et al., 1990).

2.1.4 Spondyloarthritis (Syn: Morbus Bechterew, Spondylarthritis ankylopoetica, Spondylitis ankylosans, engl.: Ankylosing spondylitis)

Die Spondyloarthritis ist durch zwei voneinander unabhängige Prozesse gekennzeichnet: der Entzündung einerseits sowie einer Neigung zur abnormalen (heterotopen) Knochenbildung (Tam et al., 2010), die in dieser Ausprägung innerhalb der Gruppe der chronisch-entzündlichen Gelenkerkrankungen eine Sonderstellung einnimmt. Zur Entstehung kommt sie durch Mediatoren, die Entzündungen hervorrufen; zum anderen gibt es genetische Ursachen. Als einer der Hauptmediatoren bei dem Entzündungsprozess wurde der Tumor Nekrosefaktor (TNF) identifiziert. Bei der Frage nach den wahrscheinlichen genetischen Ursachen ist das Gen HLA-B27 als Hauptverursacher zu erwähnen.

Typischerweise betrifft die Spondyloarthritis zunächst die Wirbelsäule und die Entesen (Ansatzstelle von Sehnen, Ligamenten oder einer Gelenkkapsel (<http://www.lexikon-orthopaedie.com/pdx.pl?dv=0&id=00060>, Zugriff am 21.03.15)).

Mögliche auftretende pathologische Veränderungen sind unter anderem Synovitis, Enthetitis, eine Entzündung von Entesen, Knochenerosion im Gelenk oder Ankylose. In den Wirbelknochen kann es zur Ausbildung einer Osteoporose und somit einer erhöhten Bruchgefahr kommen (Firestein et al., 2013; Vosse und de Vlam, 2009; Vosse et al., 2009).

Über die Häufigkeit einer Manifestation im Kiefergelenk gibt es verschiedene Zahlenangaben. Diese variieren zwischen 5 und 35 % der Patienten mit ankylosierender Spondylitis (Arora et al., 2013; Firestein et al., 2013). Männer sind hierbei häufiger betroffen als Frauen.

Die SpA des Kiefergelenks äußert sich durch Verengung des Gelenkspalts, Erosionen der Gelenkoberfläche, in späteren Stadien eine Ankylose und dadurch eine Kieferklemme mit unterschiedlich ausgeprägter Mundöffnungseinschränkung (Resnick, 1974).

2.1.5 Sjögren Syndrom als Mitbeteiligung bei rheumatoider Arthritis

Das Sjögren-Syndrom stellt eine häufig mit einer Arthritis oder Spondyloarthritis assoziierten Krankheit dar (Müller und Zeidler, 2013).

Hierbei handelt es sich um eine chronisch-entzündliche Autoimmunerkrankung. Im Verlauf der Krankheit sind vor allem die sezernierenden Drüsen des Körpers, so z.B. die Tränen oder Speicheldrüsen, betroffen und in Ihrer Aktivität gestört.

Man unterscheidet zwischen einem:

- primärem Sjögren-Syndrom unbekannter Genese und einem
- sekundären Sjögren-Syndrom, das mit anderen Erkrankungen assoziiert ist, häufig mit rheumatischen Erkrankungen.

Zu den Hauptsymptomen zählen Xerostomie (Mundtrockenheit) und Xerophthalmie (Trockenheit der Kornea und Konjunktiva), wobei andere ekkrine Drüsen durchaus mitbetroffen sein können. Hinzu kommen allgemeine Abgeschlagenheit und Gelenk- und Muskelschmerzen.

Es konnte beobachtet werden, dass bei Patienten mit einer diagnostizierten rheumatoiden Arthritis beispielsweise eine Konjunktivitis auftrat und ebenfalls eine Verminderung der Speichelproduktion vorlag (Reader et al., 1951).

Da keine kurative Therapie bekannt ist, erfolgt bislang in den allermeisten Fällen eine symptomatische Therapie mit engmaschiger Überwachung.

(<http://dgrh.de/sjogren.html>, Zugriff am 04.03.2016)

2.2 Klinische Diagnostik

Um den Status der Kiefergelenke korrekt und zutreffend ermitteln zu können, ist eine klinische Untersuchung erforderlich. Die Zuverlässigkeit der gegebenen Untersuchungsparameter und –faktoren ist gegeben, wenn verschiedene „Untersucher“ durch Anwenden der entsprechenden Untersuchungstechnik bei symptomatischen oder asymptomatischen Patienten vergleichbare (oder wünschenswerterweise nahezu gleiche) Ergebnisse erhalten. Beim Vergleich der Untersuchungsergebnisse vor und nach der Behandlung spielt dieser Aspekt eine wichtige Rolle, um den Erfolg einer Therapie objektiv bewerten zu können (Schmitter et al., 2008).

Neben der Untersuchung der Kiefer- und peripheren Gelenke ist immer eine Erhebung des allgemeinen Gesundheitszustandes indiziert, um gegebenenfalls vorliegende Erkrankungen möglichst genau bestimmen zu können.

Seit 1992 wurden zur Festlegung eines genormten Untersuchungsschemas durch das „International RDC-TMD Consortium Network“ die *Research Diagnostic Criteria for Temporomandibular Disorders (RDC/TMD)* erarbeitet. Diese Untersuchungskriterien wurden in die *Diagnostic Criteria for Temporomandibular Disorders (DC/TMD)* weiterentwickelt. Sie sollen gleiche Untersuchungsbedingungen bei unterschiedlichen Untersuchern ermöglichen. Diese Methode ist rein Evidenz-basiert.

Im Rahmen der klinischen Untersuchung werden folgende Faktoren und Parameter untersucht (Ohrbach R, 2013; Schiffman et al., 2014):

- Vorkommen pathologischer Geräusche der Kiefergelenke bei der Mundöffnung und beim Schließen
- Schmerzhaftigkeit der Kiefergelenke bei Druck (Druckdolenz)
- Auftreten von Schmerz in den Kiefergelenken bei der Mundöffnung
- Auftreten von Schmerz bei Palpation der extraoralen und intraoralen Kaumuskulatur unter skaliertem Druck
- Messung der maximalen Bewegung der Mandibula:
 - o Laterotrusion nach links und rechts
 - o Protrusion
 - o Retrusion
- Messung der maximalen Mundöffnung / Schneidekantendistanz (mit und ohne Hilfe bei der Öffnung)

Die Deutsche Gesellschaft für Funktionsdiagnostik und –therapie (DGFDt), eine wissenschaftliche Fachgesellschaft innerhalb der Deutschen Gesellschaft für Zahn-, Mund- und Kieferheilkunde (DGZMK), hat in diesem Zusammenhang in einer wissenschaftlichen Stellungnahme ebenfalls Leitlinien entwickelt. Diese sollen klinische und differentialdiagnostische Beurteilungen von Erkrankungen des Kiefergelenks und Myoarthropathien des Bereiches ermöglichen. (<https://www.dgfdt.de/klinische-funktionsanalyse>, Zugriff am 06.02.2016)

Der dargestellte Befundstatus zur Funktionsdiagnostik ist unter folgendem Link http://www.dgzmk.de/uploads/media/Klinischer_Funktionsstatus.pdf (Stand 05.05.2015) verfügbar.

KLINISCHER FUNKTIONSSTATUS

der Deutschen Gesellschaft für Funktionsdiagnostik
und -therapie (DGFD) in der DGZMK

Name, Vorname, Geburtsdatum	Praxisstempel
Patientennummer	
Untersuchungsdatum	

ANAMNESE (VORGESCHICHTE)

Was ist der Grund Ihres Besuches?

Waren Sie in letzter Zeit in Behandlung bei: ja nein

Zahnarzt? _____

Kieferorthopäde? _____

Arzt? _____

Wurde bei Ihnen bereits eine Funktionstherapie durchgeführt? Wenn ja, welcher Art?

Erlitten Sie einen Unfall/Schlag im Kopf-/Halsbereich?

Haben Sie Schmerzen, Beschwerden oder Verspannungen im/am

Kopf (allgemein)? li re

Schläfen? li re

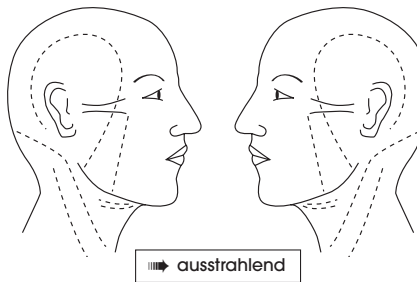
Ohrbereich/Kiefergelenke? li re

Nacken? li re

Schulter? li re

Andere (z.B. Wirbelsäule, andere Gelenke)? wo? _____

Ort und Ausbreitung der Schmerzen/Beschwerden



Qualität des Schmerzes (z. B. dumpf, stechend): _____

Zeitpunkt des Schmerzes:

morgens im Laufe des Tages

abends bestimmter Anlass

Dauer des Schmerzes: _____ Minuten _____ Stunden

Häufigkeit des Schmerzes:

täglich 1-2 mal/Woche

1-2 mal/Monat seltener

Wann traten die Beschwerden erstmals auf? _____

Wie stark ausgeprägt sind die Beschwerden?

0	1	2	3	4	5	6	7	8	9	10
---	---	---	---	---	---	---	---	---	---	----

kein Schmerz

stärkster vorstellbarer Schmerz

Wie stark beeinflussen die Beschwerden Ihr Wohlbefinden oder Ihre Leistungsfähigkeit?

0	1	2	3	4	5	6	7	8	9	10
---	---	---	---	---	---	---	---	---	---	----

gar nicht

sehr stark

Sind/waren Kauen , Kieferöffnung , Kieferschluss , und/oder eine andere Unterkieferbewegung (_____) behindert (1) oder schmerzhaft (2)? ja nein

Kauen Sie bevorzugt auf der linken , rechten Seite oder beidseitig?

Kiefergelenkgeräusche links rechts seit _____

Sind die Zähne bzw. ist das Zahnfleisch schmerzhaft oder empfindlich?

Passen die Zähne richtig aufeinander?

Liegt bei Ihnen ein Taubheitsgefühl im Kopf-/Gesichtsbereich (auch Zungen-/Gaumenbrennen) vor?

Weitere Angaben zur Anamnese

Abb. 4: Klinischer Funktionsstatus der Deutschen Gesellschaft für Funktionsdiagnostik

BEFUNDE

1. KIEFERGELENK

1.1 Palpation

(0 = unauffällig, 1 = Missempfindung, 2 = Schmerz)

	re	li
Kiefergelenk von lateral		
Kiefergelenk von dorsal		

1.2 Auskultation

Geräusche: ja nein (R = Reiben, K = Knacken)

re Öffnen li				re Schließen li			
R	K	R	K	R	K	R	K
		initial	terminal				
		intermediär	intermediär				
		terminal	initial				

2. MUSKULATUR

(0 = unauffällig, 1 = Missempfindung, 2 = Schmerz)

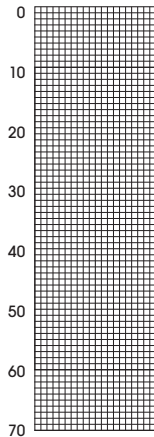
Palpation	re	li
M. temporalis Pars anterior		
M. temporalis Pars media		
M. temporalis Pars posterior		
Sehne M. temporalis		
M. masseter superficialis, Ursprung		
M. masseter superficialis, Muskelbauch		
M. masseter superficialis, Ansatz		
Regio postmandibularis		
Regio submandibularis		
Regio M. pterygoideus lateralis		
Subokzipital-/Nackenkulatur		

3. MOBILITÄT DES UNTERKIEFERS

(0 = unauffällig, 1 = Missempfindung, 2 = Schmerz)

	mm	re	li
Kieferöffnung aktiv			
Kieferöffnung passiv			
RL			
LL			
P			
R			

P = Protrusion
R = Retrusion



4. KIEFERRELATION UND OKKLUSION

4.1 Horizontale Kieferrelation

Gleiten zentrische Okklusion/habituelle Okklusion:

ja nein

mm	mm	mm	mm
re	Mitte	li	vertikal

4.2 Vertikale Kieferrelation

unauffällig erhöht zu niedrig

4.3 Okklusion

4.3.1 Statische Okklusion

(* = Kontakt, + - = schwacher Kontakt, - = kein Kontakt, x = fehlender Zahn)

ZO																				
HO																				
	8	7	6	5	4	3	2	1	1	2	3	4	5	6	7	8				
HO																				
ZO																				

ZO = zentrische Okklusion HO = habituelle Okklusion

4.3.2 Dynamische Okklusion

FZ = Frontzahn, PM = Prämolare, M = Molar

	FZ	PM re	PM li	M re	M li
RL					
LL					
P					

5. WEITERE BEFUNDE

- Abrasionen/Attrition
- Zungenimpressionen
- andere _____
- keilförmige Defekte
- Wangenimpressionen

WEITERE DIAGNOSTISCHE MASSNAHMEN

- Manuelle Strukturanalyse
- Orthopädisches Screening
- Psychosoziales Screening
- Instrumentelle Funktionsanalyse
- Instrumentelle Okklusionsanalyse
- Konsiliarische Untersuchung
 - Magnetresonanztomographie
 - Computertomographie
 - Arthroskopie
 - Kieferorthopädie
 - Mund-Kiefer-Gesichtschirurgie
 - Hals-Nasen-Ohrenheilkunde
 - Orthopädie
 - Rheumatologie
 - Innere Medizin
 - Neurologie
 - Psychosomatische Medizin
 - andere _____

INITIALDIAGNOSE(N)

THERAPIE

Initialtherapie

- Okklusionsschiene/Art _____
- Physikalische Therapie
 - Massage
 - Wärmertherapie Kältetherapie
 - Elektrotherapie _____
 - Manuelle Therapie
 - Bewegungsübungen
- Medikamentöse Therapie _____
- Entspannungsübungen
- andere _____

Weitere Therapie

- Einschleifmaßnahmen
- Restaurative/Prothetische Therapie
- Dauerschienen
- Psychosomatische Therapie
- Kieferorthopädie
- Kieferorthopädische Chirurgie
- Kiefergelenkchirurgie
- andere _____

Abb. 4: Fortsetzung

Beiblatt zum Klinischen Funktionsstatus
 der Deutschen Gesellschaft für Funktionsdiagnostik
 und -therapie (DGFD) in der DGZMK

Name, Vorname, Geburtsdatum	Praxisstempel
Patientennummer	
Untersuchungsdatum	

Der Klinische Funktionsstatus wurde am _____ auf dem Formblatt erhoben.
 Es wurde dem Krankenblatt zur Dokumentation beigelegt.

Die GOZ-Positionen

8000 8010 8020 8030 8035 8050 8060 8065 8080 8090 8100

wurden aus folgender Indikation durchgeführt:

- Funktionelle Vorbehandlung bei
 - funktionell bedingten Zahn-, Kiefergelenk- und Muskelerkrankungen, die mit hinreichendem Verdacht auf Okklusionsstörungen beruhen
 - Kiefergelenk- und Muskelerkrankungen, die mit Dysgnathien verbunden sind
 - Parodontopathien, wenn ungleichmäßige Belastungsverhältnisse die Erkrankung ungünstig beeinflussen
 - Gebissanierungen, wenn die zentrische Okklusion durch Veränderungen in der horizontalen und/oder vertikalen Kieferrelation und/oder die Frontzahnführung verloren gegangen ist
- Diagnostik und Operationsplanung bei kieferorthopädischen und/oder kieferchirurgischen Behandlungen
- Umfangreiche restaurative und prothetische Versorgungen im Rahmen der definitiven Therapie zur Rekonstruktion und Erhaltung des Gebisses
- Adjuvante zahnärztliche Maßnahme bei multifaktoriell bedingtem chronischen Schmerz

PLANUNG/THERAPIE:

8	7	6	5	4	3	2	1		1	2	3	4	5	6	7	8

F = Füllung T = Teleskopkrone B = Brückenglied H = Halteelement
 K = Krone/Teilkrone f = fehlender Zahn E = ersetzter Zahn)(= Lückenschluss

SONSTIGE INDIKATION BEGRÜNDUNG: _____

Datum: _____ Unterschrift: _____

Abb. 4: Fortsetzung

Zusätzlich zur manuellen klinischen Diagnostik der Kiefergelenke sollten zur Bewertung der Schwere radiographische Beurteilungen der Erosionen oder die Gelenkspaltweite (*Joint Space Narrowing (JSN)*), wie zum Beispiel nach Sharp oder Larsen (Bewertungssystem für Erosionen und Gelenkspaltverengung auf einer angegebenen Skala), angewendet werden, auch um einen Vergleich von Langzeitergebnissen oder dem Fortschreiten der Erkrankung zu erhalten (Rossi et al., 2006).

2.3 Bildgebende Diagnostik bei rheumatoider Kiefergelenksarthrit

Zur verlässlichen Diagnostik und Einteilung pathologischer Veränderungen des Kiefergelenks reicht die klinische Untersuchung nicht aus (de Boer et al., 2014). Deshalb bedient man sich unterschiedlicher Verfahren der bildgebenden Diagnostik. Folgende Verfahren finden derzeit Anwendung:

2.3.1 Das Orthopantomogramm (OPT)

Das Orthopantomogramm dient der Erstellung von röntgenologischen Übersichtsaufnahmen. Diese dient der Beurteilung des Zustandes der Zähne, des Ober- und Unterkiefers und der umgebenden knöchernen Strukturen, so auch der Kiefergelenke (de Boer et al., 2014). Spezielle Panoramaschichtaufnahmegeräte ermöglichen es durch spezielle Programme einzelne Aufnahmen von beiden Kondylen im mundoffenen und geschlossenen Zustand zu erstellen. Hierbei handelt es sich um die Funktions-Orthopantomographie, sogenannte TM1 Einstellung, bei Geräten der Fa. Sirona (Bensheim, Deutschland)

Eine genaue Beurteilung der Gelenkstrukturen, z.B. des Gelenkspalts, ist im Orthopantomogramm aufgrund von Überlagerungseffekten nicht möglich.

Um detailliertere Informationen über die knöchernen und nicht-knöchernen Strukturen des Kiefergelenks zu erfahren, müssen andere Verfahren, wie die digitale Volumentomographie (DVT), die Computertomographie (CT) oder Magnetresonanztomographie (MRT), genutzt werden. (Brooks et al., 1997).

2.3.2 Die kaudalexzentrische Schädelaufnahme

Die kaudalexzentrische Schädelaufnahme mit maximaler Mundöffnung nach Clementschitsch (Zentralstrahl: nuchonasal) (Pasler, 2008b) dient der frontalen Darstellung der knöchernen Teile des Kiefergelenks; sie ist aber wegen der relativ hohen Strahlenbelastung der umgebenden Strukturen und insbesondere der Orbita heute ungebräuchlich.

2.3.3 Die Computertomographie (CT)

Die Computertomographie erstellt Aufnahmen in vielen übereinanderliegenden Ebenen. Auf diese Weise können Strukturen detailliert dargestellt werden. Durch die Schichttechnik entfallen bei der Bildgebung Überlagerungseffekte durch andere Strukturen, wie sie beim OPT auftreten, und ermöglichen eine bessere Beurteilung. Die CT stellt eine gute Möglichkeit dar, um knöcherne Veränderungen darzustellen (Larheim und Kolbenstvedt, 1990), darunter auch solche, die bei Arthritiden auftreten.

Die Aufnahmen können zu dreidimensionalen Bildern reformatiert werden und so einen plastischen Überblick über die Strukturen geben. Letztlich können sie auch der Vermessung der Gelenke und der Planung von Kiefergelenkrekonstruktionen dienen (Brooks et al., 1997).

2.3.4 Die Magnetresonanztomographie (MRT)

Die Magnetresonanztomographie bietet im Gegensatz zur Computertomographie (CT) derzeit eine präzise Darstellung von Weichgeweben und ermöglicht durch einen guten Kontrast eine klare Differenzierung zwischen verschiedenen Weichgeweben. So können zum Beispiel ein Erguss im Gelenk, ein hypervaskularisierter Pannus (chronisch entzündliches Gewebe) oder fibrosiertes Pannusgewebe und deren Effekt auf den Knorpel, den Knochen und andere Weichgewebe nach Einsatz von intravenös verabreichtem Kontrastmittel (Gadolinium) auf T1- oder T2-gewichteten Aufnahmen unterschieden und bewertet werden (Narvaez et al., 2002). Die MRT ist deshalb z.B.

zur Diagnose der frühen Stadien der rheumatoiden Arthritis besonders geeignet (Sugimoto et al., 1996). Außerdem können mit der MRT inkraartikuläre Veränderungen bei klinisch aysmptomatischen Patienten dargestellt werden (Celiker et al., 1995). Allgemein ist festzustellen, dass mit diesem bildgebenden Verfahren degenerative Veränderungen der Kondylen des Kiefergelenks gut darstellbar sind.

Die MRT wird als „Goldstandard“ zur Bestimmung der Kondylenpostion angesehen (Schmitter et al., 2008).

2.3.5 Die Digitale-Volumen-Tomographie (DVT) (engl.: Cone-Beam CT –CBCT)

Das DVT ist eine 1996 in Europa eingeführte Technik zur dreidimensionalen und damit plastischen Darstellung knöcherner Strukturen - so auch des Schädels, der Mandibula und des Kiefergelenks. Dieses Verfahren gewinnt vor allem im zahnärztlichen Bereich immer mehr an Bedeutung (de Boer et al., 2014). Zur Anfertigung der Aufnahme sitzt der Patient in einem im Gerät integrierten Stuhl. Eine Einheit aus Strahler und ein auf der anderen Seite des Kopfes befindlicher Detektor belichtet die entsprechende Region während einer 360°-Bewegung um den Kopf 100 bis 400 mal. Durch die dreidimensionale Zusammensetzung der Bilder werden Überlagerungen vermieden (Pasler, 2008a). Auf diese Weise ist die Beurteilung von Fortschritt und Ausmaß degenerativer Knochenerkrankungen im Bereich des Kiefergelenks von mehreren Seiten aus möglich, ähnlich wie beim CT.

Ein entscheidender Vorteil der DVT gegenüber einem CT ist die für den Patienten reduzierte Strahlenbelastung (Ludlow und Ivanovic, 2008).

2.3.6 Diagnostische (Video-)Arthroskopie (Endoskopische Gelenkspiegelung)

Bei der diagnostischen (Video-)Arthroskopie wird eine mit einer Kamera verbundene Optik in einem minimalinvasiven Eingriff nach einer Punktion in die Gelenkhöhle eingeführt. Bei intaktem Discus articularis wird ein direkter Blick in den oberen Gelenkspalt des Kiefergelenks und so eine Aussage über den Schweregrad einer intraartikulären Veränderung ermöglicht. Es lassen sich die Synovialmembran, die Oberseite des Discus articularis und dessen vordere und hintere Aufhängung in Bildform

darstellen. Zusätzlich können während der Gelenkspiegelung kleinere chirurgische Eingriffe, wie Gewebebiopsien des weichen Gelenkgewebes, vorgenommen werden. Die Videoarthroskopie wird bei pathologischen Veränderungen des Kiefergelenks bisher selten als diagnostisches Mittel eingesetzt. Bei der rheumatoiden Arthritis scheint eine gute Einsicht in den Gelenkspalt nur im initialen Stadium möglich, da es im Krankheitsverlauf zu Gewebeveränderungen und -neubildungen (z.B. Pannusgewebe) kommt. Somit ist eine schlechtere Sicht auf die betroffenen Bereiche die Folge. Vor diesem Hintergrund kann die Arthroskopie als diagnostisches Mittel zumindest in späteren Phasen rheumatischer Erkrankungen des Kiefergelenks z.Zt. keine Anwendung finden (Gynther et al., 1997; Reich, 1995, 2000).

Zusammenfassend ist kurz festzustellen, dass das OPT bei der Diagnostik und Behandlung von Erkrankungen des Kiefergelenks als Übersichtsaufnahme dienen kann. Zur präzisen Beurteilung des Ausmaßes der knöchernen Veränderungen sind die CT und die DVT besonders geeignet. Eine Bewertung des Zustandes der Weichgewebe im Kiefergelenk lässt sich jedoch nur anhand von MRT-Aufnahmen oder der Arthroskopie durchführen.

2.4 Therapeutische Verfahren bei der frühen Form der chronischen Arthritis des Kiefergelenks – früher / heute

Wesentliches Ziel dieser Arbeit ist die Frage, welche Methoden der Diagnostik sowie Therapie bei der frühen Mitbeteiligung des Kiefergelenks bei der rheumatoiden Arthritis angewendet werden und welchen Erfolg sie erbringen können. Formen der weiterführenden Behandlung werden hierbei in geringerem Umfang erwähnt werden.

Die Bonner Universitätsklinik für Mund-, Kiefer- und Plastische Gesichtschirurgie beschäftigt sich tiefgehend mit diesem Thema und ist für den europäischen Raum und darüber hinaus eine Referenzklinik. Hier werden Behandlungsmethoden angewandt, die anderorts nicht häufig aufgegriffen werden. Beispielsweise hat sich hier die Synovektomie mit gleichzeitiger Entfernung des pathologisch veränderten Discus

articularis als gute Methode mit stabilen Langzeitergebnissen erwiesen (Reich und Martini, 2013; Reich und von Lindern, 2007). In der internationalen Literatur werden zu dieser Thematik nur wenige kurzfristige Ergebnisse mitgeteilt (Reich, 1995).

2.4.1 Verlauf der chronischen rheumatischen Arthritis des Kiefergelenks

Wegen der weitreichenden funktionellen Einschränkungen durch die o.g. Verlaufsvarianten erscheint ein frühzeitiges Erkennen von Gewebeveränderungen wichtig. Auch ergibt sich die Frage, ob durch eine frühzeitige Intervention in solchen Fällen die Progredienz der Veränderung vermindert oder aufgehoben werden kann. Erkenntnisse der jüngeren Zeit zeigen, dass ein frühes Erkennen und Behandeln der rheumatoiden Arthritis im Allgemeinen zu deutlich besseren Langzeit-Erfolgen führt (Firestein et al., 2013; McInnes und Schett, 2011; Reich und Martini, 2013; Reich und von Lindern, 2007).

2.4.2 Diagnostik

Prinzipiell erscheint hierfür die Magnetresonanztomographie (MRT) geeignet. Mit ihr lassen sich die frühen pathologischen Veränderungen der Weichgewebe visuell vergleichsweise am deutlichsten darstellen. Alternativ ist eine Darstellung durch Videoarthroskopie während eines minimalinvasiven Eingriffs möglich, solange es nicht zu einer starken Pannusgewebebildung gekommen ist, die den Einblick in den oberen Gelenkspalt obstruiert (Reich, 2000; Reich und Martini, 2013; Reich und von Lindern, 2007; Scutellari und Orzincolo, 1998).

2.4.3 Therapie

2.4.3.1 Intraartikuläre Kortikosteroid-Injektionen

Injektionen in das Kiefergelenk von Erwachsenen (von z.B. Kortikosteroiden) bei der rheumatoiden Arthritis sind umstritten. Die meisten Autoren raten davon abzugehen, da sie, insbesondere bei mehrfacher Wiederholung, zur Verschlechterung der klinischen Symptome führen können. So kann es beispielsweise zu schnelleren und verstärkten

Resorptionen des Kondylus kommen, sodass von einer „chemischen Kondylektomie“ gesprochen wird. Außerdem kann es zu einer umfassenden Schädigung aller beteiligten Gelenkstrukturen führen (Aggarwal und Kumar, 1989; de Souza et al., 2012; Reich und Martini, 2013; Reich und von Lindern, 2007).

Ein anderes Bild zeigt sich bei der Behandlung der juvenilen idiopathischen Arthritis bei Patienten bis zu einem Alter von 16 Jahren. Hier sollen Injektionen von Kortikosteroiden in den Gelenkspalt zu subjektiven und objektiven Verbesserungen der Symptome, wie der Schmerzen oder der maximalen Mundöffnung führen. Radiologisch gesehen komme es in den meisten Fällen zu einem Stop der Gelenkerosion, falls zuvor eine solche aufgetreten war. Es besteht möglicherweise ein Unterschied in der Wirkung dieser Therapie abhängig vom Alter der Patienten (Arabshahi et al., 2005; Stoll et al., 2012).

2.4.3.2 Arthroskopische Verfahren – Arthroskopische Lavage

Durch die Arthroskopie ergibt sich die Möglichkeit von gering invasiven endoskopischen Eingriffen im Kiefergelenk. Eine bei nicht entzündlichen Kiefergelenkerkrankungen häufig angewendete Form ist die arthroskopische Lavage, bei der der obere Gelenkspalt mit Ringer-Laktat- oder Kochsalz-Lösung gespült wird. Dauerhafte Langzeit-Erfolge bei schmerzhaften Diskusverlagerungen oder der Arthrose des Kiefergelenks im Hinblick auf eine Schmerzminderung oder einer Verbesserung der Mundöffnung sind bei der chronisch-entzündlichen Veränderung in der Literatur nicht eindeutig belegt (Reich und von Lindern, 2007). Die Erfolgsrate einzelner Autoren wird mit bis zu 80 % (Leibur et al., 2010; Murakami et al., 2000) und 20 % (Reich, 1995) angegeben. *Gynther* spricht im Vergleich von Patienten mit einer diagnostizierten rheumatoiden Arthritis im Kiefergelenk von einer Erfolgsrate von 74 %, während die Ergebnisse bei Patienten mit einer Osteoarthritis deutlich schlechter ausfallen sollen (Gynther und Holmlund, 1998). Vor allem die Dauer des Effektes auf das Kiefergelenk ist wenig belegt.

Wegen der unterschiedlichen Stadien der behandelten Patienten bei den verschiedenen Autorengruppen erscheint allerdings ein Ergebnis-Vergleich der vorliegenden Studien problematisch.

2.4.3.3 Arthrotomie – Synovektomie mit Interposition

Die Entfernung der Synovia (Synovektomie) unter Arthrotomie (Eröffnung des Gelenks von außen) mit gleichzeitiger Entfernung von pathologisch verändertem Pannusgewebe sowie den Resten des Discus articularis hat sich in wenigen Zentren als Therapiemethode bewährt. In der orthopädischen Gelenkchirurgie ist dieses Verfahren schon länger gebräuchlich und hat bei der Behandlung von chronischen Entzündungen bereits gute Ergebnisse gezeigt (Ballard et al., 1975; Gelberman et al., 1980). Es wird postuliert, dass - ähnlich wie in Extremitätengelenken - auf diese Weise ein Voranschreiten der pathologischen Veränderungen verringert oder gänzlich aufgehalten werden kann - je früher die Therapie beginnt, umso besser das Ergebnis (Haanaes et al., 1986; Reich und Martini, 2013; Reich und von Lindern, 2007; Sloopweg und Muller, 1986). Valide Daten und Langzeitbeobachtungen zu Operationen am Kiefergelenk fehlen hierzu jedoch derzeit noch.

Als Variante dieser Methode wird von einigen Autoren nach Entfernung der Gewebe, inklusive des Diskus, eine zusätzliche Interposition als Trennung zwischen den Oberflächen von Kondylus und Gelenkpfanne angewendet. Grundsätzlich werden hierfür ein autologes oder ein alloplastisches Interpositionsmaterial hierfür angegeben. Als Begründung wird beschrieben, dass durch die Trennung, wegen der bekannten Neigung der chronisch-entzündlichen Veränderung zu bindegewebigen Vernarbungen mit konsekutiver Versteifung des Kiefergelenks (Ankylose), solche Komplikationen verhindert werden können. (Reich, 1995; Reich und Martini, 2013; Reich und von Lindern, 2007; Rippert et al., 1986).

Einzelne Autoren beschreiben, dass alloplastisches Interpositionsmaterial üblicherweise nach einem Zeitraum von 3 – 6 Monaten entfernt werden sollte (Gundlach, 1990). Auffällig ist hier die unterschiedlich große Zeitspanne bis zur Entfernung; eine Begründung hierfür ist aus der relevanten Literatur nicht ersichtlich, auch hier ist die Datenlage dürftig.

a) Autologe Interposition

Zur Interposition kann als autologes Material ein caudal gestielter Umkipplappen des M. temporalis bzw. seiner äußeren Faszie verwendet werden. Hierfür wird ein breit basiertes Stück, dessen Basis am Arcus zygomaticus befestigt ist, durch Inzision aus dem Muskel gelöst. Eine breite Basis ist unabdingbar notwendig, um die Blutversorgung zu gewährleisten und Nekrosen zu vermeiden. Der Lappen wird angehoben und im freien Raum zwischen dem Kondylus und der Fossa articularis durch Nähte fixiert, nachdem hierfür zwei Löcher am vorderen und hinteren Rand der Fossa gebohrt wurden. Bewegungen oder ein Entgleiten des Lappens sollen vermieden werden. Ein Temporalislappen soll neben anderen autologen Alternativen (zum Beispiel Bichat'scher Fettpfropf, Ohrknorpel, Dermis) besonders geeignet sein, da dieser mit Blut versorgt und nah an der Situation lokalisiert sei (Holmlund et al., 2013; Lima et al., 2011; Pau et al., 2014; Sidebottom, 2013; Tripathy et al., 2009). Ein technisch relevantes Problem dieser Technik besteht in der Art der Fixation des Interpositionsmaterials im Gelenkspalt.

Außerdem ist es möglich, einen Teil der Muskelfaszie des M. temporalis (Fascia temporalis) aus dem Bereich des bei der Synovektomie gewählten Zugangs zu verwenden. Dieses wird aus demselben Bereich gestielt herausgelöst, wie beim Muskel beschrieben. Mit Nähten werde die Muskelfaszie zwischen dem Kondylus und der Fossa articularis fixiert. Wichtig sei hierbei, dass die Faszie mittig zum Kondylus und widerstandsfähig befestigt würde. Empfohlen wird, dafür die Faszie am Gewebe medial und lateral des Gelenks sowie am frontalen und distalen Bereich der Gelenkkapsel festzunähen (Majumdar und Bainton, 2004; Pogrel und Kaban, 1990; Reich und Martini, 2013; Valentini et al., 2002).

b) Alloplastische Interposition

Als alloplastisches Interpositionsmaterial wird Dacron-verstärktes Silastik-Sheeting (Firma Spiggle & Theiss GmbH, Dieburg) in einer Stärke von 1mm beschrieben, da es eine sehr gute Gewebeverträglichkeit zeige. Hierdurch werde eine fibröse Bindegewebsbildung im Gelenkspalt verhindert; gleichzeitig soll sich für gewöhnlich in den ersten Monaten nach der OP eine kapselartige Bindegewebsmembran um das Material herum bilden, die als Gleitschicht für den Kondylus fungiere. Dies verhindere eine Materialabnutzung durch direkte Reibung durch den Gelenkkopf (Monje et al., 2012; Reich, 1987, 1995; Reich und Martini, 2013; Reich und von Lindern, 2007).

Es wird in der Literatur beschrieben, dass es bei der Verwendung von Silastik im Kiefergelenk zu Abrieb, beispielsweise bei nicht erfolgter Bildung der umscheidenden Bindegewebsmembran, Absplitterungen oder Brüchen kommen kann. Folge sind Fremdkörperreaktionen im Kiefergelenk und Lymphadenopathien in den drainierenden Lymphstationen. Durch immunohistologische Untersuchung der neu gebildeten Membran konnten gelegentlich um abgelöste Partikel Fremdkörperriesenzellen nachgewiesen werden (Dolwick und Aufdemorte, 1985; Homsy, 1970; Monje et al., 2012).

Durch einen präaurikulären Zugang mit einem vertikalen Schnitt entlang der Tragus- und Helixkante des Ohres, präparieren der vor dem Gelenk liegenden Weichgewebe und Eröffnung der Gelenkkapsel werden der obere und untere Gelenkspalt des Kiefergelenks dargestellt. Hierdurch ergibt sich die Sicht auf den meist bereits granulomatös veränderten und/oder perforierten Discus articularis. Dieser wird von der Gelenkkapsel getrennt und mit dem Pannusgewebe, der granulomatös veränderten Gelenkmembran, zusammen entfernt.

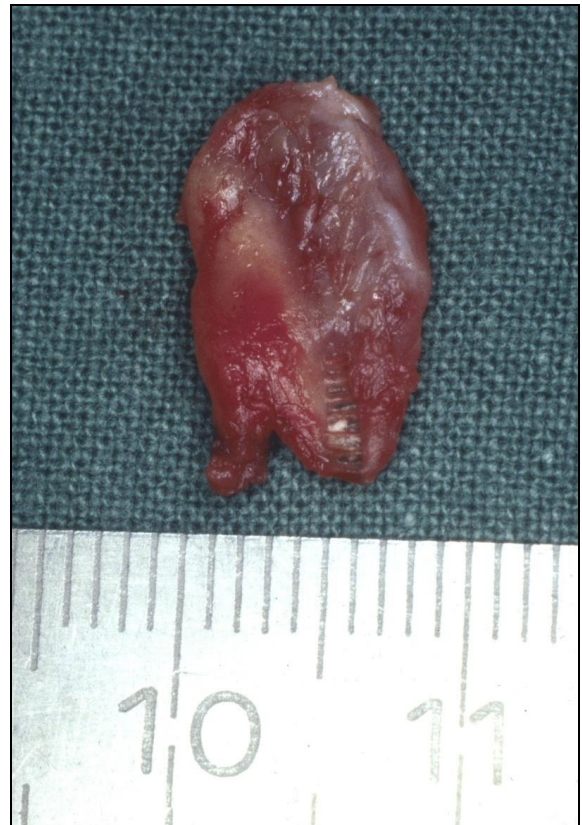
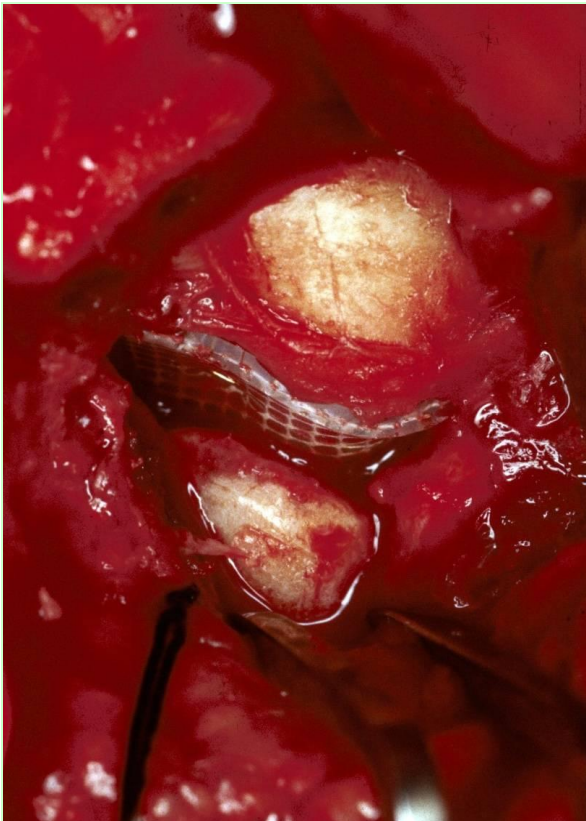
Abb. 5 (Links): Intraoperativer Blick auf das eröffnete Kiefergelenk mit angepasstem Silastik-Sheeting (Linke Seite: posterior)

Abb. 6 (Rechts): Operativ entferntes Pannusgewebe aus dem Kiefergelenk

Darauf folgend wird das Dacron-verstärkte Silastik-Sheeting der Fossa mandibularis angepasst und wird genutzt, um diese auszukleiden. Anschließend wird es unter Anwendung der nachfolgend beschriebenen Einflechttechnik fixiert. (Reich, 1995; Reich und von Lindern, 2007) „Es wird ein Osteosynthesedraht der Stärke 0,4 mm in der abgebildeten Weise so in das Implantat eingeflochten, dass der Draht im potentiell belasteten Teil auf der Hinterfläche des Tuberculum articulare sich auf der dem Jochbogen zugewandten Fläche befindet. Anterior wird der Draht unter dem Ansatz des Jochbogens unter dem abgelösten Musculus temporalis nach kranial geführt. Im Bereich des mediolateralen Teils der Fossa mandibularis wird der Draht durch ein Bohrloch auf die kraniale Fläche des Jochbogens geführt, die beiden Drahtenden werden verdrillt. Die Fixationsmethode ergibt eine gute Stabilität als Voraussetzung für eine störungsfreie Funktion des Implantats“ (Zitat: (Reich, 1995) S.356, Bildbeschreibung)

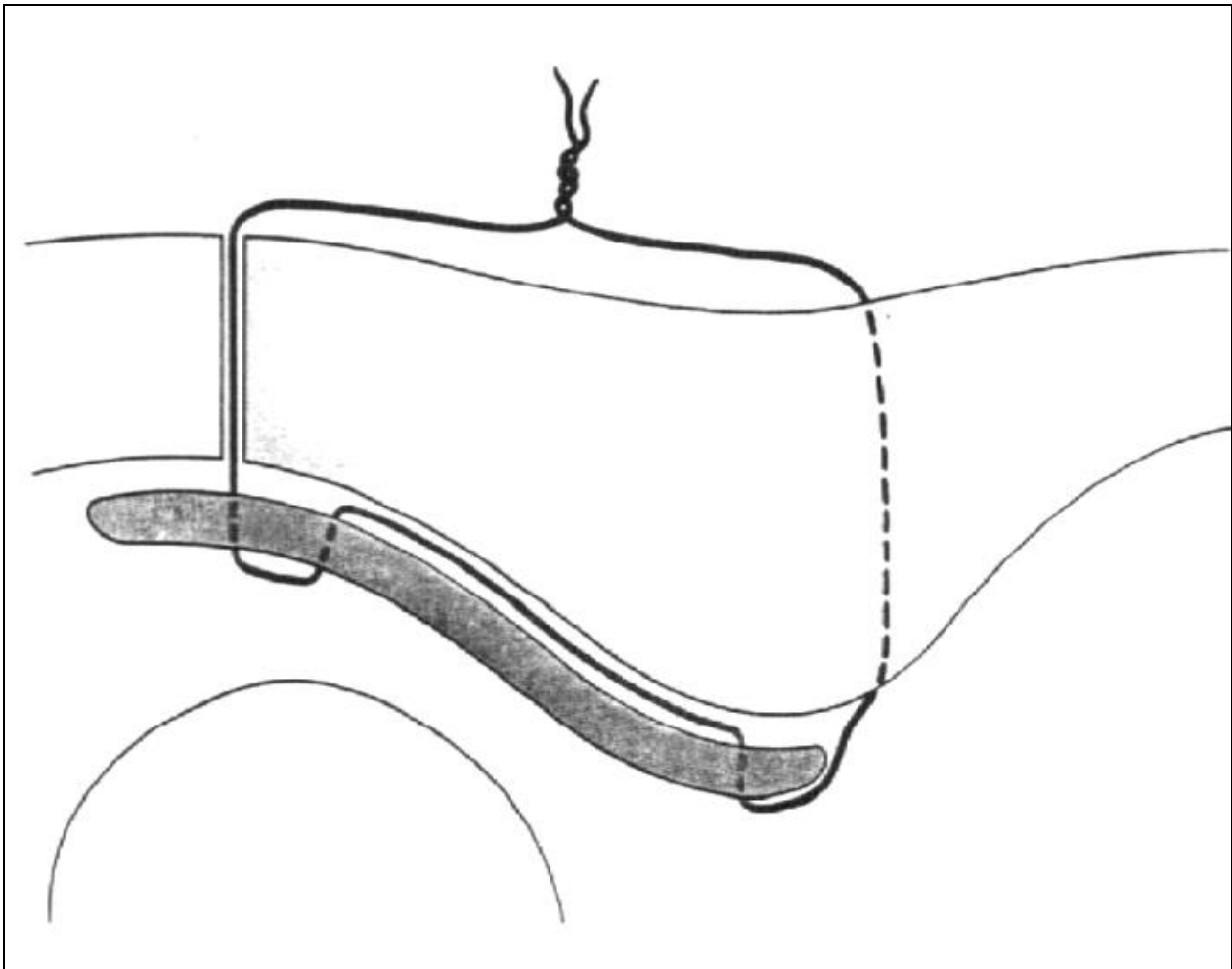


Abb. 7: Einflechttechnik im Schnittbild ((Reich, 1995), S. 356)

c) Postoperative Therapie

Früh nach der Operation durchgeführte Funktionsübungen (Mundöffnung, Laterotrusion) haben sich nach diesen Eingriffen als hilfreich erwiesen: So soll die Funktion des Kiefergelenks weitestgehend wiederhergestellt und möglichst schnell eine ausreichend große Schneidekantendistanz erreicht werden (Reich und Martini, 2013).

3. Material und Methodik

3.1 Behandelte Patientenkollektive der vorliegenden Studie

Für die vorliegende Untersuchung wurden retrospektiv Patienten untersucht, welche aufgrund einer chronisch entzündlichen Erkrankung der Kiefergelenke im Zeitraum der Jahre 1994 bis 2015 in der Klinik und Poliklinik für Mund-, Kiefer- und Plastische Gesichtschirurgie der Universität Bonn mit Synovektomie und Interposition mit Silastik-Sheeting behandelt wurden. Es konnten n=49 Patienten ermittelt werden.

Die Diagnose einer rheumatischen Erkrankung war bei allen Patienten durch die überweisenden Internisten oder Rheumatologen bestätigt.

Die Patienten wurden zu einem Nachuntersuchungstermin eingeladen, wobei sie nach einem vorgefertigten Untersuchungsbogen klinisch und radiologisch untersucht wurden; letzteres mit einer Orthopantomographie und Funktionsorthopantomographie der Kiefergelenke.

n=9/49 (18,4 %) Patienten nahmen an diesen Terminen teil.

An die nicht erschienenen/verhinderten Patienten wurde ein standardisierter Fragebogen versandt. n=7/49 (14,3 %) Patienten haben hierauf geantwortet.

Somit liegen Daten zu n=16/49 (32,7 %) Patienten vor. Vor diesem Hintergrund variiert bei der Auswertung die Zahl der angegebenen Patienten, da durch die Briefbefragung ohne die Anwesenheit eines untersuchenden Arztes einige klinische Untersuchungen und die Anfertigung von Röntgenaufnahmen nicht vorgenommen werden konnten.

Von insgesamt 49 ermittelten Patienten waren 33 nicht erreichbar/verzogen oder verstorben. Die Ausfallquote lag somit bei 67,3 %.

Die Untersuchungen am Patienten wurden auf der Grundlage der revidierten Deklaration von Helsinki des Weltärztebundes (1983) und den entsprechenden gesetzlichen Grundlagen durchgeführt.

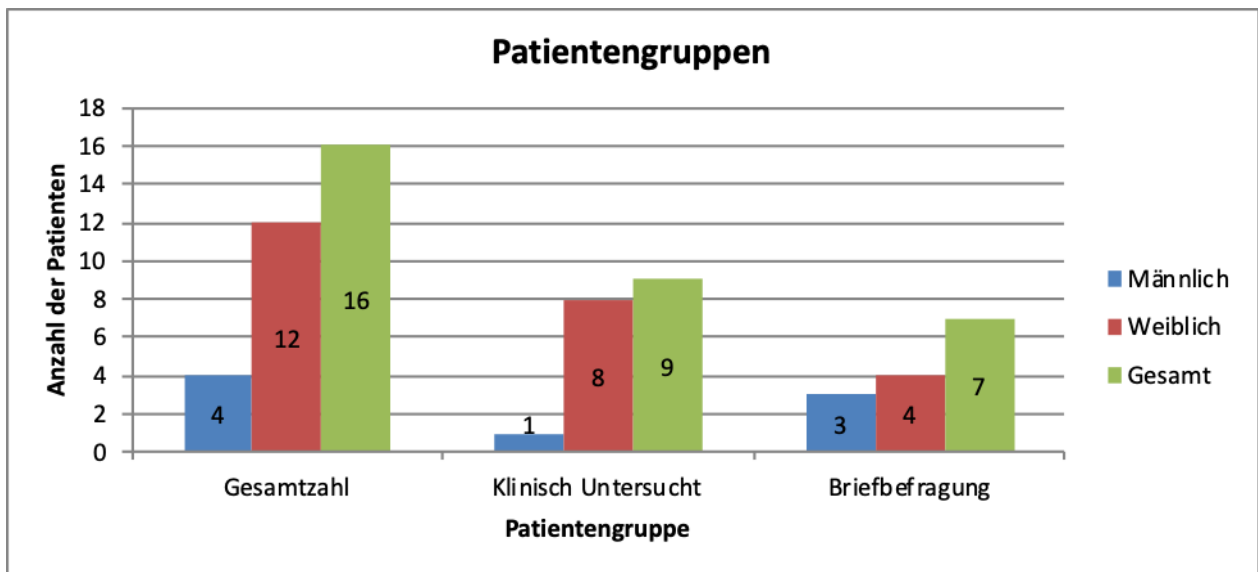


Abb. 8: Übersicht über die betrachteten Patientengruppen

Einschlusskriterien für die Auswahl der chirurgisch therapierten Patienten

Zur Ermittlung der zu untersuchenden Patienten wurde die Operationsdatenbank der Klinik und Poliklinik für Mund-, Kiefer- und Plastische Gesichtschirurgie der Universität Bonn genutzt. Hierbei wurde nach Patienten gesucht, die aufgrund einer rheumatoiden Erkrankung mit Mitbefall der Kiefergelenke mit einer „Synovektomie und Interposition mit Silastik-Sheeting“ operativ behandelt worden waren.

Indikationsschema für die Operation

Damit eine Synovektomie mit Silastik-Sheeting durchgeführt wird, müssen durch eine klinische Untersuchung folgende Kriterien erfüllt sein:

- a) Internistischerseits bekannte und diagnostizierte entzündliche Veränderungen in den Extremitätengelenken
- b) Typische Symptomatik des Kiefergelenks:
 - a. Krepitation
 - b. Erhebliche funktionsabhängige Schmerzen im Kiefergelenksbereich
 - c. Erhebliche Schmerzen im Kiefergelenksbereich in Ruhe
 - d. Anlaufschmerz (z.B. nach dem Aufstehen)
 - e. Lokaler Palpationsschmerz
- c) Resistenz der Kiefergelenkssymptomatik auf adäquate medikamentöse Therapie
- d) Radiologisch: Entrundung des Kondylus ohne wesentlichen Höhenverlust mit beginnenden Resorptionen der Gelenkfläche
 (Ist es bereits im Rahmen der Erkrankung zu einem erheblichen Höhenverlust des Kondylus mit einem offenen Biss gekommen, wurde von einem fortgeschrittenen Stadium der Resorption ausgegangen. In diesen Fällen besteht die Indikation zu einer Synovektomie mit endoprothetischer Rekonstruktion des Kiefergelenks. Daher wurden die betroffenen Fälle von der Indikation zur oben beschriebenen Methode der Synovektomie mit Interposition eines Silastik-Sheetings ausgeschlossen. Diese Methode kam nur bei frühen Stadien der Erkrankung ohne signifikante Resorption des Condylus mandibularis Anwendung)
- e) Optional: Im MRT-Befund erscheinende Zeichen für Entzündungen (z.B. Erguss im Gelenkspalt, Hinweis auf Pannusbildung, Verlust des Diskus articularis)

Alter- und Geschlecht

Im betrachteten Gesamtkollektiv aller infrage kommender Patienten, die operiert wurden, waren 39 der 49 Patienten weiblich (79,6 %) und 10 männlich (21,4 %).

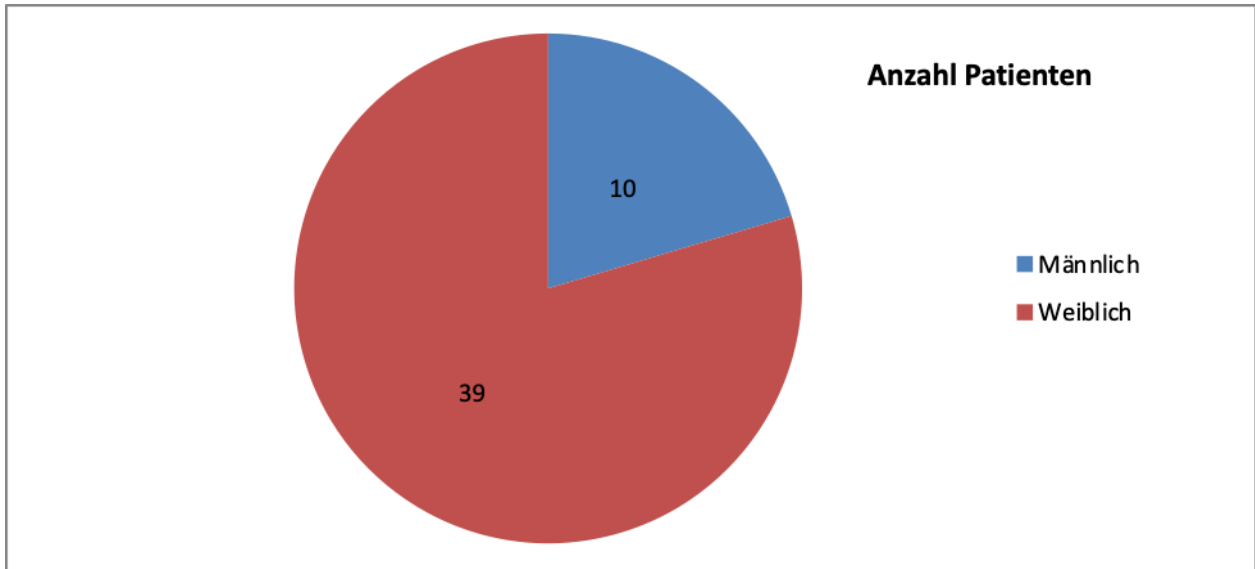


Abb. 9: Geschlechterverteilung Gesamtkollektiv

Unter den Patienten, die zur Untersuchung erschienen oder per Fragebogen auf dem Postweg befragt wurden, waren 12 der 16 Patienten (75,0 %) weiblich und 4 (25,0 %) männlich.

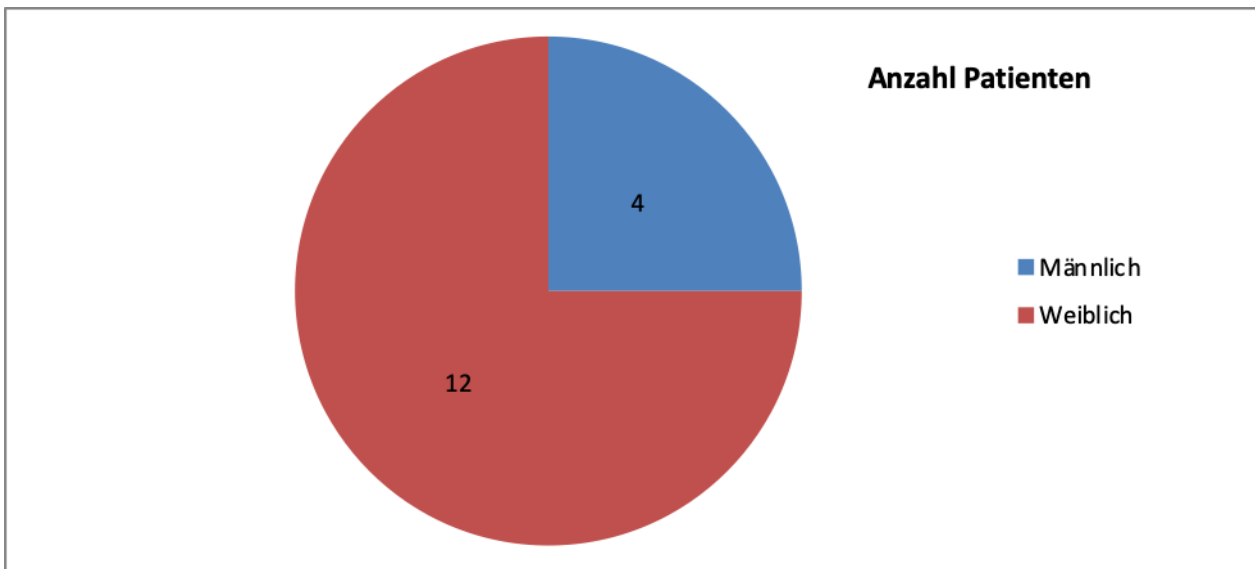


Abb. 10: Geschlechterverteilung Untersuchung/Briefbefragung

Das Durchschnittsalter der weiblichen Patienten betrug zum Zeitpunkt der Operation $50,75 \pm 15,4$ Jahre. Die jüngste Patientin war 18 Jahre und die älteste Patientin 72 Jahre alt. Bei den männlichen Patienten lag das Durchschnittsalter bei $61,25 \pm 10,7$ Jahre. Das Alter des jüngsten Patienten betrug 49 und das des ältesten 75 Jahre. Das Durchschnittsalter aller Patienten betrug $53,38 \pm 14,8$ Jahre.

Der Zeitraum zwischen der Operation und der Nachuntersuchung/Briefbefragung betrug im Durchschnitt $5,64 \pm 4,09$ Jahre ($65,91 \pm 49,3$ Monate). Der längste Zeitraum betrug hierbei 21 Jahre und der kürzeste 1 Jahr.

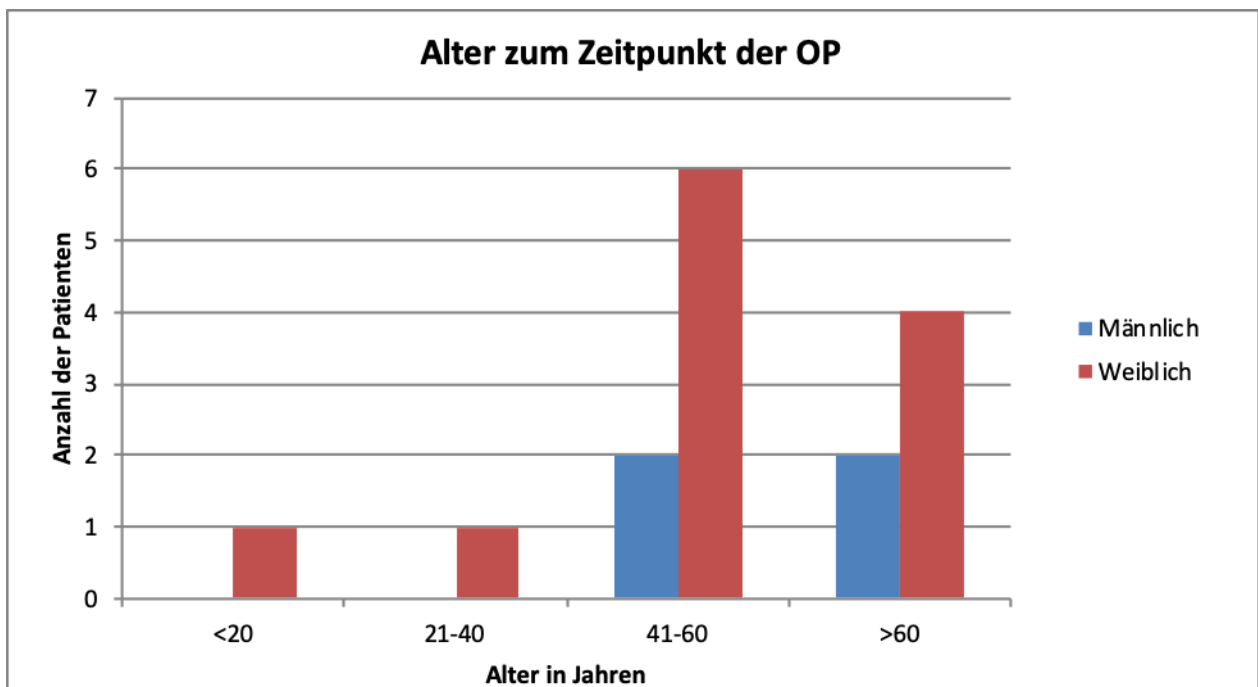


Abb. 11: Übersicht über die Verteilung des Patientenalters zum Zeitpunkt der Operation

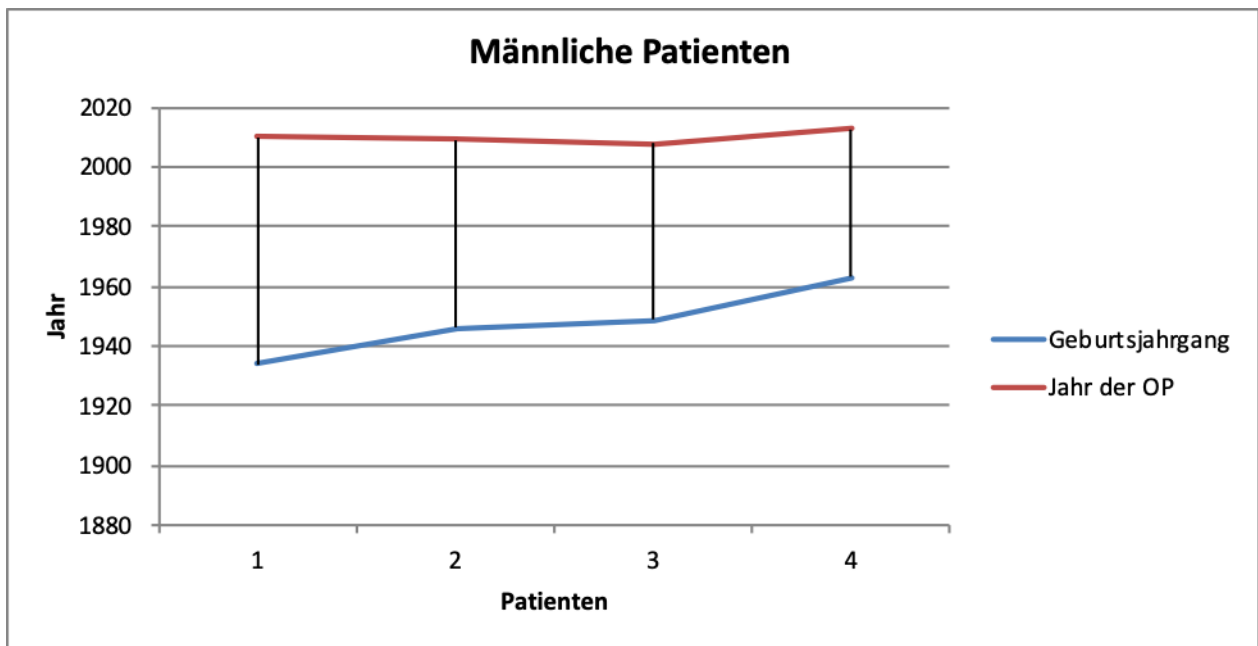


Abb. 12: Darstellung der Altersspanne zwischen Geburts- und Operationsjahr bei Männern

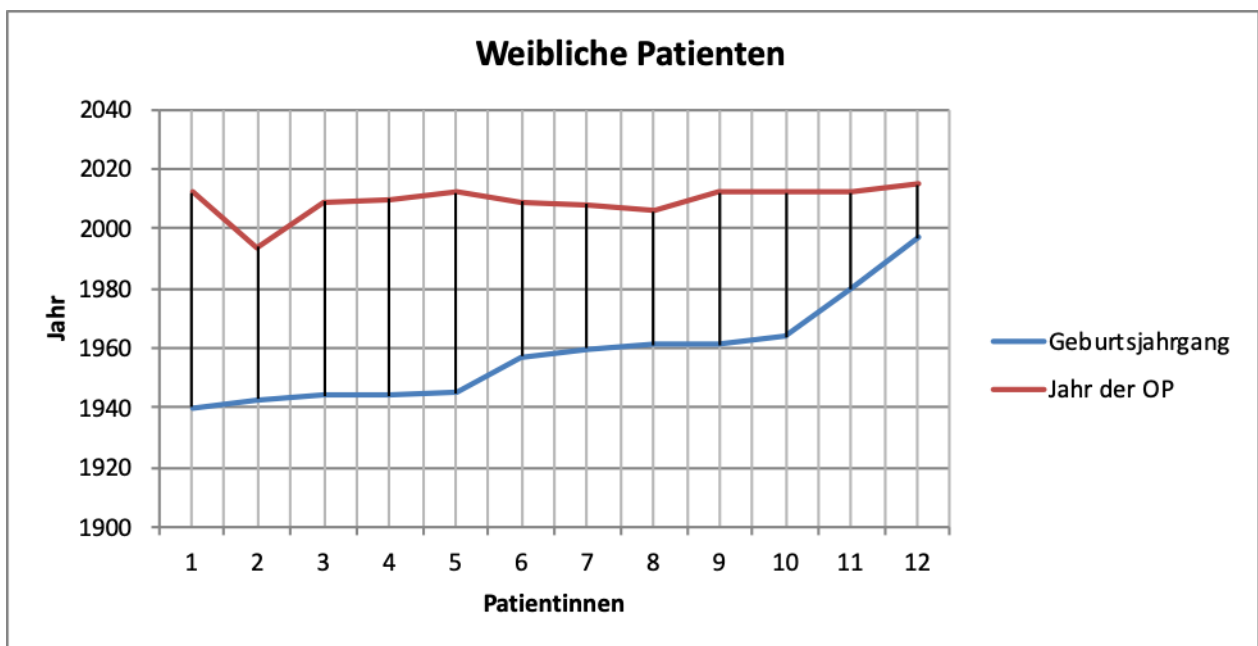


Abb. 13: Darstellung der Altersspanne zwischen Geburts- und Operationsjahr bei Frauen

3.2 Im Rahmen dieser Studie durchgeführte klinische Diagnostik

Im Rahmen dieser Studie wurden die ermittelten Patienten zu gesonderten Terminen einbestellt und mit Hilfe eines hierfür erstellten Untersuchungsbogens klinisch untersucht, um die angewandte Operationsmethode zu bewerten. Die Untersuchungen erfolgten nach dem Schema des von der Deutschen Gesellschaft für Funktionsdiagnostik veröffentlichten „Klinischen Funktionsstatus“.

Die Ergebnisse folgender Parameter wurden standardmäßig dokumentiert:

- Sichtbare Auffälligkeiten, die auf die Operation zurückzuführen sind
 - o Gewählter operativer Zugang in Relation zum Ohr: prä- oder retroauriculär
 - o Auffälligkeit der Narbe für den Patienten und für andere Menschen mit einem Grad von unauffällig bis auffällig (für mehr als 50% anderer Menschen)
 - o Bestehende Gesichtsymmetrie nach der OP anhand einer Ja/Nein Entscheidung
- Schädigung des Nervus Facialis nach der House/Brackmann-Skala (House und Brackmann, 1985).
 - o Die Messung erfolgt über die Bewertung der Beweglichkeit der Augenbraue und des Mundwinkels auf einer Skala von 1-6 (1 bedeutet volle Funktionalität). Diese Messungen werden in dieser Arbeit keine Beachtung finden, da dies den hierfür gegebenen Rahmen überschreiten würde.
- Schmerzhaftigkeit der Kiefergelenke, der Kaumuskulatur
 - o Die Schmerzhaftigkeit wurde mittels einer visuellen Analogskala (VAS) aufgrund der Aussage des Patienten von 0 (Keine Schmerzen) bis 10 (Maximal vorstellbarer Schmerz) ermittelt. Hierfür wird die Stärke der auftretenden Schmerzen auf der VAS folgendermaßen eingeteilt:
 - 0 = Kein Schmerz
 - 1-3 = Leichter Schmerz
 - 4-7 = Moderater Schmerz
 - 8-10 = Starker Schmerz

- Es wurde der arthrogene funktionsabhängige Schmerz im engeren Bereich um das KG bei Palpation des lateralen Gelenkpols und bei dorsaler Belastung, durch Druck vom Finger im Eingang des externen Gehörgangs nach ventral, gemessen
- Der Belastungsschmerz, der bei Funktion der KG auftritt, wurde durch Zusammenbeißen der Kiefer und der Ruheschmerz durch Entlastung ermittelt
- Eine vorhandene Schmerzhaftigkeit der Mm. masseter und temporalis wurde durch Palpation im Verlaufsbereich der Muskel bestimmt
- Schmerzhaftigkeit der Kieferbewegung
 - Während der Öffnung der Kiefer wurde anhand einer Ja/Nein Entscheidung ermittelt, ob die führende Schmerzkomponente arthrogen, vom Gelenk ausgehend, oder myogen, von der Muskulatur ausgehend, ist
- Auftreten (pathologischer) Geräusche im Kiefergelenk
 - Beide Kiefergelenke wurden auskultiert und das Auftreten von Knacken und/oder Knirschen/Reiben (Krepitation) dokumentiert
- Pathologische Veränderung der Kieferbeweglichkeit und -gelenke
 - Eine auftretende Deviation oder Deflexion (mit metrischer Angabe der Abweichung nach links oder rechts in mm) wurden erfasst
 - Deviation: Abweichung des Inzisalpunktes in der Frontalebene um mehr als 2 mm zur Seite während der Unterkieferöffnungsbewegung mit Rückkehr in die Medianebene (=korrigierte Seitenabweichung)
 - Deflexion: Abweichung des Inzisalpunktes in der Frontalebene um mehr als 2 mm zu einer Seite während der Unterkieferöffnungsbewegung ohne Rückkehr zur Medianebene (=unkorrigierte Seitenabweichung) (<http://www.med-college.de/de/wiki/artikel.php?id=1715>, Zugriff am 06.09.2017)
 - Der Patient wurde nach einem subjektiven Beweglichkeitsverlust im operierten Gelenk gefragt. Die Antwort erfolgte mit Ja oder Nein.
 - Nach klinischen Aspekten wurden beide Kiefergelenke darauf überprüft, ob ein Anhalt für eine Resorption oder Ankylosierung besteht. Diese richten sich nach folgenden Kriterien:

- Resorption: Bei einer Resorption des Kondylus des Kiefergelenks kommt es zu einer progredienten Destruktion der knöchernen Abstützung des Unterkiefers zur Schädelbasis. Das klinische Bild äußert sich durch einen frontal offenen Biss mit einer vergrößerten sagittalen Frontzahnstufe. Eine untherapierte Resorption endet meist in einer Kieferklemme mit einem offenen Biss des Patienten.
 - Ankylosierung: Eine Ankylose ist eine langsam fortschreitende Einschränkung der Mundöffnung aufgrund einer Vernarbung und später Verknöcherung des Gelenkspalts, die im unbehandelt zu einer vollständigen Kieferklemme führt. Klinisch drückt diese sich durch eine verringerte maximale Schneidekantendistanz aus, die sich im Laufe der Zeit weiter verringert (Reich und von Lindern, 2007).
- Subjektive Bewertung der Operation
 - Hierfür wurden dem Patienten gezielt Fragen danach gestellt:
 - Wie das Befinden in der Kiefergelenksregion ist (besser, gleich oder schlechter als vor der OP)
 - Ob mögliche Verbesserungen angehalten haben und wie lange dies der Fall ist (seit der OP, >1 Jahr oder <1 Jahr)
 - Ob der Patient die OP nochmals durchführen lassen würde (Ja/Nein)
 - Durchführung von Folgebehandlungen
 - Die Angabe erfolge durch die Antwort mit Ja oder Nein und bei einer positiven Aussage mit der Angabe ebendieser Folgebehandlung
 - Klinische Untersuchung der Kieferbeweglichkeit und Artikulation
 - Es erfolgte die klinische Messung und metrische Bewertung der Grenzbewegungen des Unterkiefers anhand der Protrusion, Laterotrusion nach links und rechts und der maximalen Schneidekantendifferenz in mm. Hierfür wurden die Patienten aufgefordert die Kiefer in den normalen Zusammenbiss zu bringen und im zugebissenen Zustand den Unterkiefer nach rechts, links und vorne zu bewegen. Außerdem sollte die maximale Mundöffnung aus dem maximalen Zusammenbiss erfolgen. Die Werte der Grenzbewegung wurden auf einem angelegten Lineal auf der Strecke von der

Ausgangsposition bis zum Endpunkt der Bewegung abgelesen. Die Beurteilung, ob es sich um eine verringerte Beweglichkeit des Unterkiefers handelt, erfolgte nach vorgegebenen den Grenzwerten:

- Grenzwerte für Unterkiefergrenzbewegungen
 - Normbereich SKD: 40 – 55 mm
 - Grenzwert für PT: 5mm
 - Grenzwert für LR/LL: 7mm
- Außerdem wurde die Angle-Klasse (I, II oder III) der Okklusion mit Abweichung in Prämolarenbreiten bestimmt. Zur Bestimmung wurde beobachtet, ob es sich um eine regelrechte Verzahnung bzw. eine Verschiebung nach mesial oder distal handelt
- Zur Kontrolle der Abstützung der Kiefer wurden die Patienten aufgefordert auf, im Molarenbereich eingebrachte, Shimstockfolie (Firma Coltène/Whaledent, Langenau) zusammenzubeissen (Stelzenmüller und Wiesner, 2010).
- Der Patient wurde ebenfalls aufgefordert, unter Kontakt der Zahnreihen Laterotrusionsbewegungen auszuführen, um die Art der Artikulation zu bestimmen

Wird bei der Beschreibung der Untersuchungsergebnisse von ‚ipsilateral‘ gesprochen, ist die operierte Seite gemeint und ‚kontralateral‘ entspricht der dem operierten Gelenk gegenüberliegenden Seite.

Patientenaufkleber:



Untersuchungsdatum:

Operationsseite: re li
 Datum der Operation: re li

Vor-OP's, Datum: re n:

Li n:

	re	li
Zugang prä- (1), retroaurikulär (2)		
Narbe auffällig für sich selbst (1_unauffällig; 2_diskret auffällig; 3_auffällig)		
Narbe auffällig für andere (1_nicht auffällig; 2_auffällig für < 50%; 3_auffällig für > 50%)		
Gesichtsasymmetrie postop (1_nein; 2_ja)		
Nervus Facialis (House/Brackman, 1-6)		
Arthrogener Schmerz (Palpation lateraler Gelenkpol/dorsale Belastung), VAS 0-10		
Belastungsschmerz , VAS 0-10		
Ruhschmerz , VAS 0-10		
Palpationsschmerz M. mass., VAS 0-10		
Palpationsschmerz M. temp., VAS 0-10		
Führende Schmerzkomponente (1_arthrogen; 2_myogen)		
Geräusche (1_Knacken; 2_Knirschen/Reiben)		
Deflexion (1_nein; 2_ja), nach re oder li in mm		
Deviation (1_nein; 2_ja)		
Subjektiver Beweglichkeitsverlust im operierten Gelenk (1_nein; 2_ja)		
Ankylose , klinisch Anhalt (1_nein; 2_ja)		
Resorption , klinisch Anhalt (1_nein; 2_ja)		
Befinden insgesamt (1_besser als vor OP; 2_gleich wie vor OP; 3_schlechter als vor OP)		
Mögliche Verbesserung angehalten (1_seit OP; 2_>1 Jahr; 3_<1 Jahr)		
Würde Sie die OP noch einmal machen lassen? (1_ja; 2_nein)		
Gab es Folgebehandlungen (1_nein; 2_ja)		
Wenn ja, welche:		
Bemerkungen:		

SKD mm; **LL** mm; **LR** mm; **PT** mm

Okklusion (Angle): I II III

Artikulation:

Foto-Dokumentation: 0

Röntgenbefunde:

	P1	TM1
Deckplattenverlust (1_nein; 2_ja)		
Gelenkdeformität (1_nein; 2_ja)		
Mobilitätsverlust Kondylus im Vgl re/li in TM1 (1_nein; 2_ja)		
Anhalt für Ankylose (1_nein; 2_ja)		
Anhalt für Resorption (1_nein; 2_ja)		

Abb. 14: Klinischer Untersuchungsbogen

3.3 Im Rahmen dieser Studie durchgeführte bildgebende Diagnostik

Zusätzlich zur klinischen Untersuchung in der Zahnklinik wurde im Rahmen der Nachuntersuchung der Patienten standardmäßig zur radiologischen Bewertung des Zustandes der Kiefergelenke nach der Operation und zur Bestimmung von eventuell aufgetretenen pathologischen Veränderungen ein Orthopantomogramm (OPT) der Kiefer und ein Funktions-Orthopantomogramm der Kiefergelenke (siehe Kapitel „Bildgebende Diagnostik“) angefertigt.

4. Ergebnisse

4.1 Ergebnisse der klinischen Diagnostik

Von insgesamt 16 Patienten, deren Daten vorliegen, wurden $n=9/16$ (56,25 %) zur klinischen Untersuchung vorstellig.

$n=7/16$ (43,75 %) Patienten wurden über den Postweg befragt. Bei dieser zweiten Gruppe der Patienten konnten aufgrund von fehlender ärztlicher Anleitung weder Anzeichen für Resorptionen oder Ankylosen der betroffenen und nicht betroffenen Gelenke, noch die folgenden Schmerzparameter ermittelt werden: Schmerz in Funktion, in Ruhe, bei Palpation der Mm. masseter und temporalis und die führende Schmerzkomponente mit Palpation der Kiefergelenkspole.

Eine Übersicht über die erhobenen Werte (klinische Untersuchung oder Briefbefragung) (Tabelle 1.1 und 2.2) soll hierbei helfen die folgenden Auswertungen patientenindividuell nachvollziehen zu können.

Tab. 1.1: Befunde Klinische Untersuchung

Fall Nr.	Name ♂/♀ Alter bei Untersuchung Betroffenes- KG	Jahr der OP Alter bei OP	Schmerzen Post-Op Ja/Nein (s. Tabelle 3 Schmerz- parameter)	Kiefergelenkgeräusche Ja/Nein Qualität	Rö-Hinweis auf: Ankylose Resorption (Post-OP)/ Progredienz Resorption seit OP	Post-OP Beweglichkeit des Unterkiefers (in mm)	Deviation und/oder Deflexion	Folgebehandlung Ja/Nein Welche?
1	B.W. ♀ 50 Jahre li	2012 47 Jahre		Ipsilateral: <i>Krepitation</i> Kontralateral: <i>Knacken</i> (ohne Schmerz)	Nein / Keine Progredienz	SKD: 42 LL: 8 LR: 8 PT: 5	Deflexion nach ipsilateral (li)	Ja Schiene/ Physiotherapie
2	S.-B.L.-W. ♀ 75 Jahre re	2012 72 Jahre		Ipsilateral: <i>Krepitation</i> Kontralateral: Nein	Nein / Keine Prä-OP Aufnahme verfügbar	SKD: 40 LL: 4 LR: 7 PT: 4	Deviation nach ipsilateral (re)	Ja Schiene/ Physiotherapie
3	A.S. ♀ 54 Jahre re	2008 47 Jahre		Ipsilateral: <i>Krepitation</i> Kontralateral: <i>Nein</i>	Nein / Keine Progredienz	SKD: 25 LL: 2 LR: 3 PT: 5	Deflexion nach ipsilateral (re)	Ja Physiotherapie
4	A.S. ♀ 58 Jahre bds	2009 (re) 52 Jahre 2011 (li) 54 Jahre	<i>Nein</i>	Links: <i>Nein</i> Rechts: <i>Nein</i>	Resorption bds. (links stark ausgeprägt) / Keine Progredienz	SKD: 40 LL: 6 LR: 6 PT: 3	Nein	Nein
5	H.H. ♂ 51 Jahre re	2013 49 Jahre	<i>Nein</i>	Ipsilateral: <i>Knacken</i> (ohne Schmerz) Kontralateral: <i>Knacken</i> (ohne Schmerz)	Resorption / Keine Progredienz	SKD: 44 LL: 6 LR: 9 PT: 5	Nein	Ja Therabite Aufbissübungen
6	G.S. ♀ 70 Jahre bds	2011 (re) 66 Jahre 2010 (li) 65 Jahre		Links: <i>Krepitation</i> Rechts: <i>Krepitation</i>	Resorption bds. Stark ausgeprägt / li leichte Progredienz	SKD: 30 LL: 5 LR: 2 PT: 5	Deviation nach links	Ja Physiotherapie
7	U.M. ♀ 72 Jahre re	1994 51 Jahre		Ipsilateral: <i>Nein</i> Kontralateral: <i>Nein</i>	Resorption / Keine Prä-OP Aufnahmen verfügbar	SKD: 35 LL: 2 LR: 2 PT: 2	Nein	Ja Schiene
8	R.B. ♀ 72 Jahre bds	2009 (re) 64 Jahre 2009 (li) 64 Jahre	<i>Nein</i>	Links: <i>Krepitation</i> Rechts: <i>Krepitation</i>	Resorption bds. / li leichte Progredienz	SKD: 50 LL: 12 LR: 13 PT: 11	Nein	Nein
9	A.Y. ♀ 18 Jahre re	2015 18 Jahre		Ipsilateral: <i>Nein</i> Kontralateral: <i>Krepitation</i>	Resorption / Keine Progredienz	SKD: 40 LL: 3 LR: 3 PT: 4	Nein	Nein

Tab. 1.2: Befunde Briefbefragung

Fall Nr.	Name ♂/♀ Alter bei Untersuchung Betroffenes- KG	Jahr der OP Alter bei OP	Post-Op Schmerz im Gelenkbereich Ja/Nein Schmerzstärke	Kiefergelenkgeräusche Ja/Nein Qualität	Post-OP Beweglichkeit des Unterkiefers (in mm)	Deviation und/oder Deflexion	Folgebehandlung Ja/Nein Welche?
10	U.W. ♂ 80 Jahre bds	2010 (re + li) 75 Jahre	Ipsilateral: <i>Nein</i> Kontralateral: <i>Nein</i>	Links: <i>Nein</i> Rechts: <i>Nein</i>	SKD: 30 LL: k.A. LR: k.A. PT: k.A.	Nein	Nein
11	R.S. ♀ 34 Jahre bds	2012 (re + li) 31 Jahre	Ipsilateral: <i>Nein</i> Kontralateral: <i>Nein</i>	Links: <i>Krepitation</i> (ohne Schmerz) Rechts: <i>Krepitation</i> (ohne Schmerz)	SKD: k.A. LL: 1 LR: 1 PT: 1	Nein	Nein
12	S.I. ♀ 70 Jahre li	2012 67 Jahre	Ipsilateral: <i>Nein</i> Kontralateral: <i>Nein</i>	Ipsilateral: <i>Nein</i> Kontralateral: <i>Nein</i>	SKD: 55 LL: 21 LR: 21 PT: 20	Nein	Ja Physiotherapie Manuelle Therapie
13	K.S. ♀ 53 Jahre li	2012 50 Jahre	Ipsilateral: <i>moderat</i> Kontralateral: <i>moderat</i>	Ipsilateral: <i>Krepitation</i> Kontralateral: <i>Nein</i>	SKD: 40 LL: k.A. LR: k.A. PT: k.A.	Deviation nach kontralateral (re)	Ja k.A. zur Therapie
14	J.B. ♂ 66 Jahre li	2008 59 Jahre	Ipsilateral: <i>Leicht</i> Kontralateral: <i>Leicht</i>	Ipsilateral: <i>Knacken</i> (kaum wahrnehmbarer Schmerz) Kontralateral: <i>Nein</i>	SKD: 35 LL: 5 LR: 5 PT: 2	Nein	Nein
15	M.E.-M. ♀ 54 Jahre bds	2006 (re) 45 Jahre 2007 (li) 45 Jahre	Links: <i>Stark</i> Rechts: <i>Stark</i>	Links: <i>Krepitation</i> Rechts: <i>Krepitation</i>	SKD: 14 LL: 2 LR: 0 PT: 1,5	Nein	Ja Cortison-Injektion bei akutem Rheumaschub
16	M.M. ♂ 69 Jahre li	2009 62 Jahre	Ipsilateral: <i>Nein</i> Kontralateral: <i>Nein</i>	Ipsilateral: <i>Nein</i> Kontralateral: <i>Nein</i>	SKD: 30 LL: 10 LR: 3 PT: 2	Deviation nach ipsilateral (li)	Nein

Betroffene Kiefergelenke/Operationszugang/Narbe

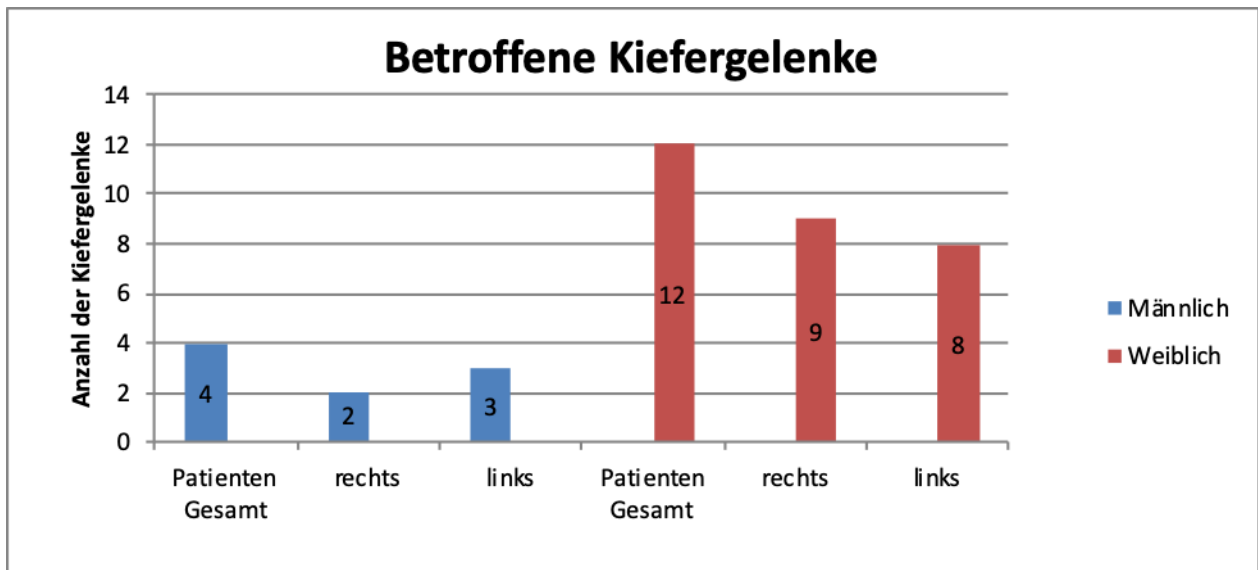


Abb. 15: Anzahl der betroffenen Kiefergelenke nach Geschlecht und Seite

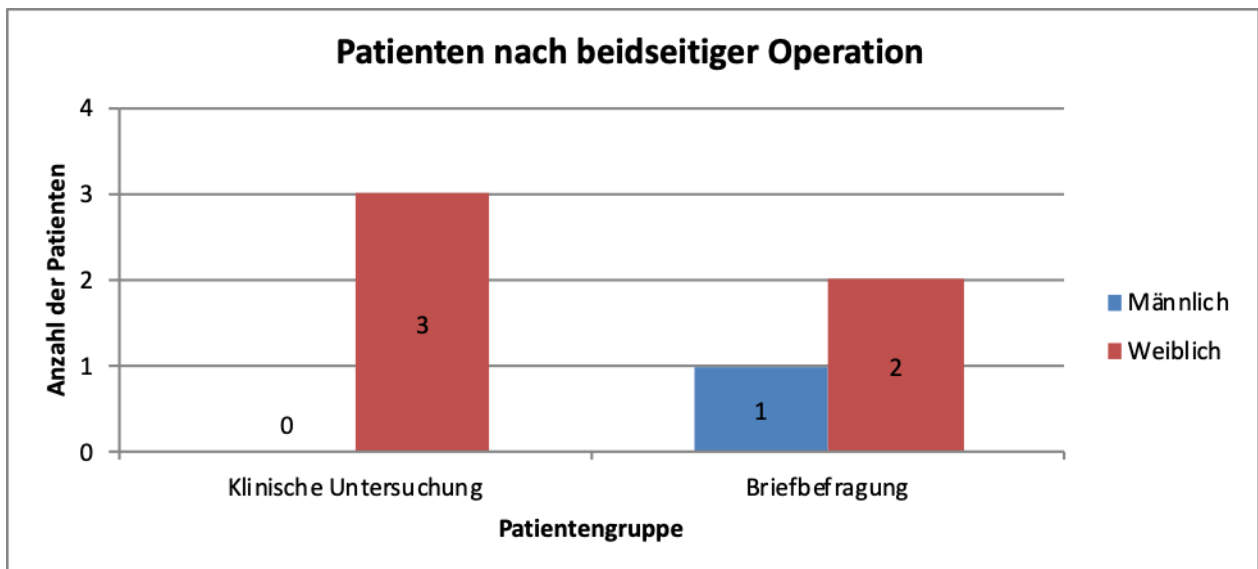


Abb. 16: Verteilung der beidseitig operierten Fälle nach Geschlecht und Patientengruppe

8 der klinisch untersuchten Patienten waren Frauen ($n=8/9$, 88,8 %), von diesen wurden $n=3/9$ (33,3 %) auf beiden Seiten operiert. Dies entsprach bei 8 Patientinnen 11 Gelenken. Mit dem männlichen Patienten ($n=1/9$, 11,1 %) wurden insgesamt 12 operierte Gelenke während der Nachuntersuchung begutachtet.

Auf dem Postweg wurden die Patienten, die nicht zu einem Untersuchungstermin erscheinen konnten, mittels eines hierfür erstellten Fragebogens befragt. Auf diese Befragung haben n=7/16 (43,75 %) Patienten geantwortet. In dieser Gruppe gab es n=4/7 (57,14 %) Frauen, bei n=2/7 (28,6 %) von diesen wurde auf beiden Seiten eine Operation durchgeführt. Von den n=3/7 (42,85 %) Männern wurde n=1/7 (14,29 %) auf der linken und rechten Seite operiert. Dies ergibt bei den Frauen eine Anzahl von 6 und bei den Männern eine Anzahl von 4 Gelenken und 3 doppelseitig operierte Patienten. Insgesamt ergab die Briefbefragung eine Menge von n=10/22 (45,5 %) Gelenken.

Insgesamt wurden somit die Daten zu 16 Patienten mit insgesamt 22 operierten Gelenken erhoben. 6 dieser Patienten waren an beiden Gelenken operiert worden. 9 Patienten sind zum Untersuchungstermin in der Klinik erschienen und 7 Patienten haben auf die Briefbefragung geantwortet.

Tab. 2: Patientengruppen

	<u>Klinische Untersuchung</u>	<u>Briefbefragung</u>
<u>Einseitig operierte Pat.</u>	n=6	n=4
<u>Beidseitig operierte Pat.</u>	n=3	n=3
<u>Patienten insgesamt</u>	n=9	n=7

Durch diese Aufteilung des Patientenkollektivs in Gruppen ergibt sich, abhängig von den betrachteten Anteilen, bei den folgenden Ergebnissen der untersuchten Parameter eine unterschiedliche Angabe der Gruppengröße.

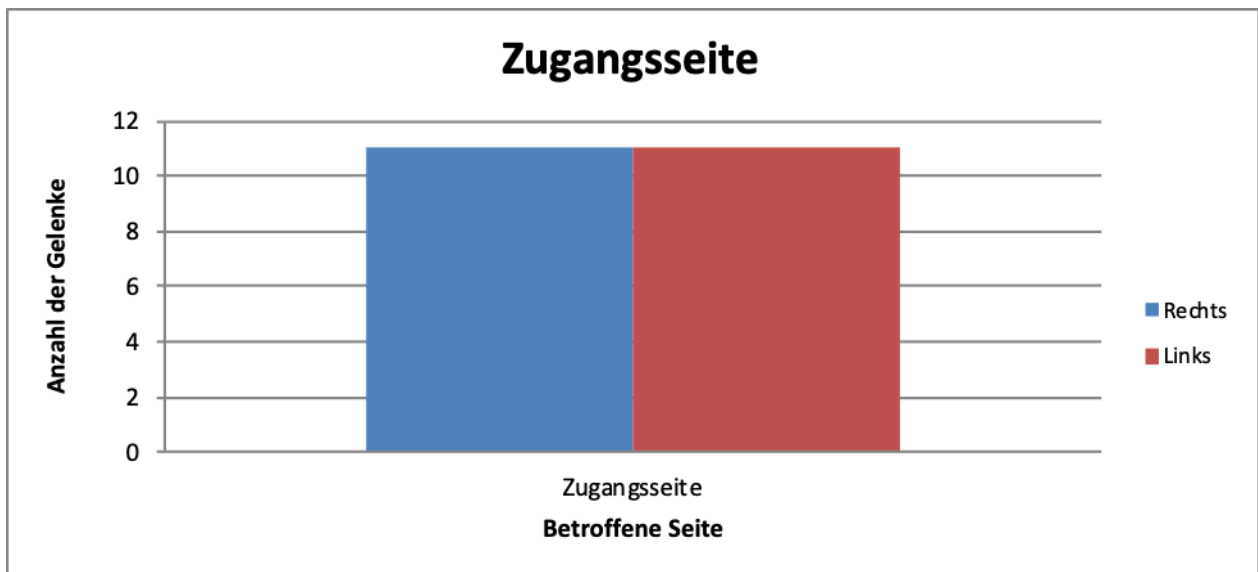


Abb. 17: Für den Eingriff gewählte Zugangsseite

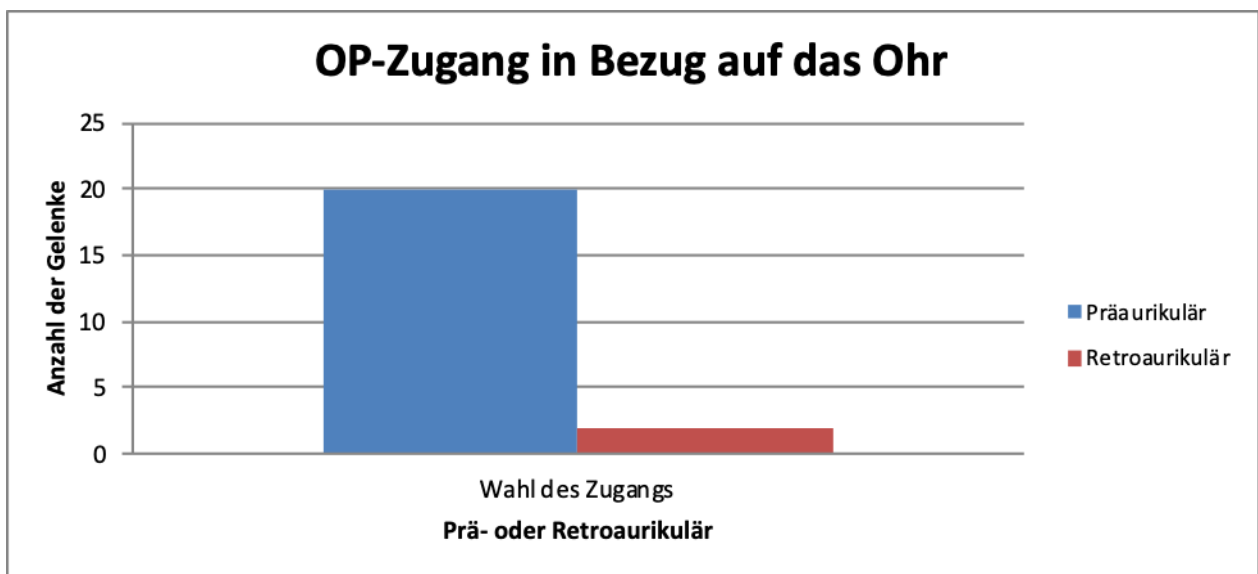


Abb. 18: Lage des Zugangs in Bezug auf das Ohr

In 11 Fällen wurde auf der linken Seite operiert und ebenso an 11 Gelenken auf der rechten Seite.

Bei allen 6 Patienten mit einem bilateralen Befall der Kiefergelenke hatte man sich jeweils bei beiden Gelenken für den gleichen Zugang, nämlich präaurikulär, entschieden. In n=20/22 (91 %) Fällen lag der Zugang präaurikulär, bei n=2/22 (9 %) retroaurikulär.

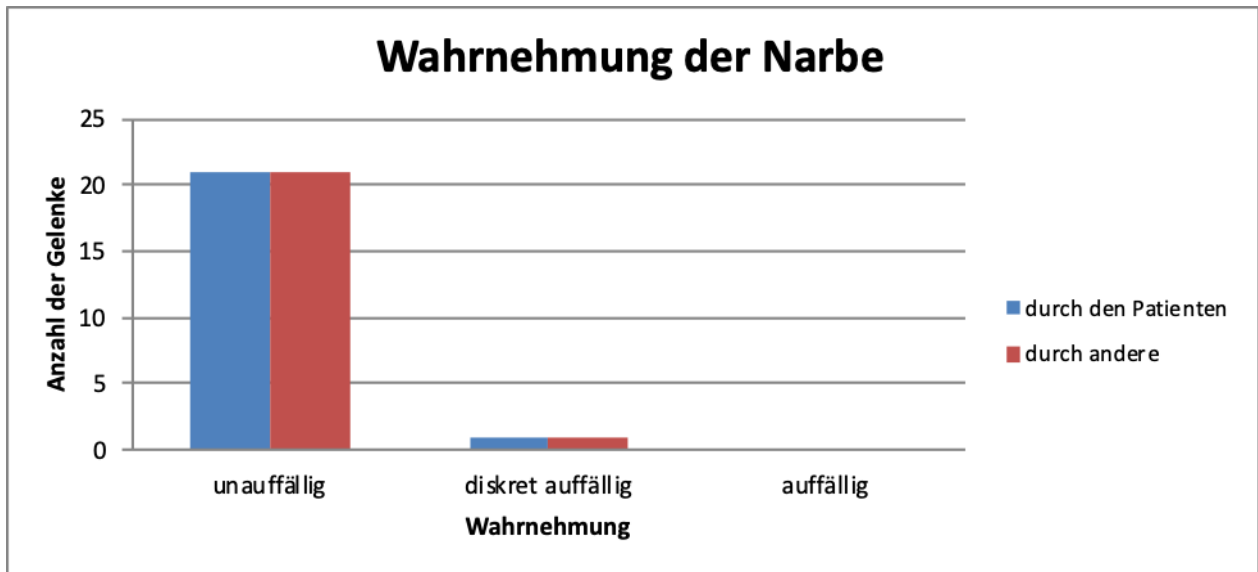


Abb. 19: Subjektive Wahrnehmung der Operationsnarbe

Nur n=1/16 (6,25 %) Patientin gab nach einem retroaurikulären Zugang zum Kiefergelenk an, dass die durch die Operation resultierende Narbe des Zugangs für sie selbst und andere Menschen diskret auffällig sei.

Mit 12 von 16 Patienten (75 %) stellen die weiblichen Patienten den deutlich größeren Anteil. Bei diesen findet sich mit 5 von 6 beidseitig operierten Patienten ebenfalls der größere Anteil. In Sicht auf die betroffenen Seiten ist das Verhältnis mit jeweils 11 Gelenken ausgeglichen und keine Tendenz vorhanden. In den meisten Fällen (n=20/22) wurde ein präaurikulärer Zugang gewählt. Bis auf einen Fall war die aus der Operation resultierende Narbe für den Patienten und andere Personen unauffällig.

Maximale Mundöffnung (Maximale Schneidekantendifferenz)

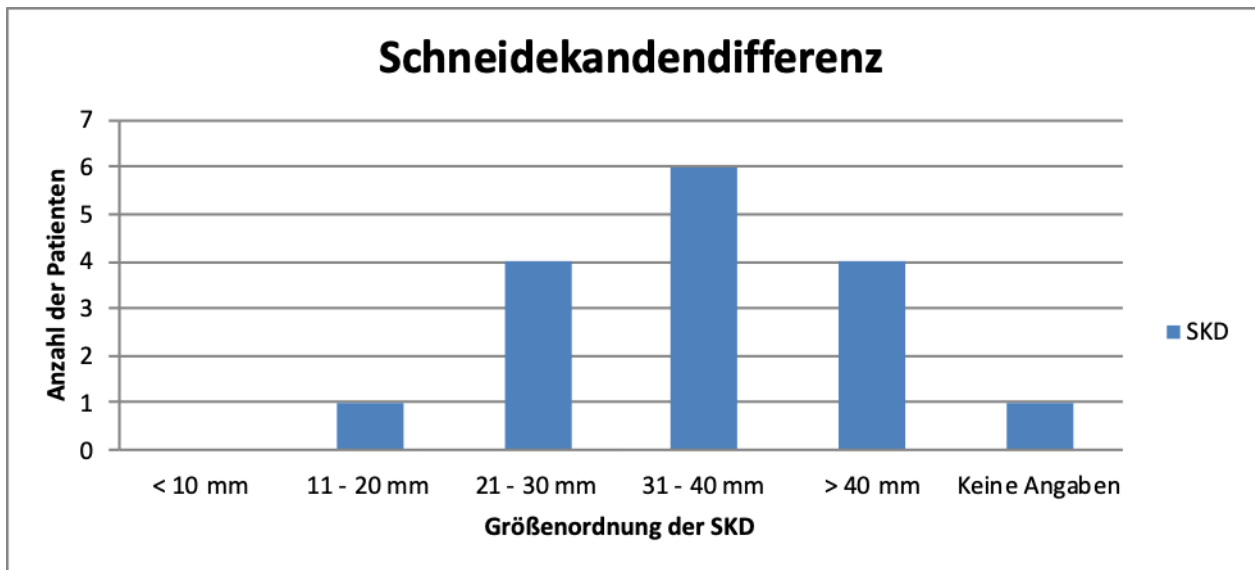


Abb. 20: Verteilung der größtmöglichen Schneidekantendifferenz

Die Normwerte für die Maximale Schneidekantendifferenz (SKD) wurden, wie bereits im Kapitel „Material und Methoden“ beschrieben, auf den Bereich zwischen 40 und 55 mm festgelegt. Liegt der gemessene Wert darunter, spricht man von einer eingeschränkten oder verringerten Mundöffnung. Bei den klinisch untersuchten Patienten wurde die Messung durch den Untersucher vorgenommen. Bei der Briefbefragung wurden die Patienten gebeten dies nach genauer schriftlicher Anleitung durch den Untersucher selbstständig oder mit Hilfe von Aussenstehenden durchzuführen.

Unter den vor Ort klinisch untersuchten einseitig operierten Patienten ergab sich bei $n=2/6$ (33,3 %) eine verringerte Mundöffnung. Der geringste Wert betrug 25mm. Bei $n=4/6$ (66,7 %) betrug die SKD 40mm oder mehr mit einem Maximalwert von 44 mm. Unter den drei beiseitig operierten Patienten war bei $n=1/3$ (33,3 %) die maximale Mundöffnung mit 30 mm verringert. Die größte Mundöffnung betrug 50 mm.

Somit wurde bei den 9 untersuchten Patienten bei $n=3/9$ (33,3 %) eine verringerte Mundöffnung festgestellt.

In der Gruppe der postalisch befragten Patienten gaben n=2/4 (50 %) einseitig operierte Personen Werte einer verringerten Mundöffnung an. Der kleinste Wert lag bei 30 mm und der größte bei 55 mm.

n=3/7 (42,9 %) der nicht klinisch untersuchten Patienten wurden beidseitig operiert.

n=1/3 (33,3 %) von diesen machte zur SKD keine Angabe im Fragebogen. Die beiden anderen Patienten gaben Werte einer eingeschränkten Mundöffnung an, wobei der kleinste Wert bei 14 mm lag und den kleinsten gemessenen Wert darstellt.

Von den 7 per Post befragten Patienten gaben n=4/7 (57,14 %) Werte an, die einer verringerten Mundöffnung entsprechen. n=1/7 (14,3 %) machte keine Angabe und n=2/7 (28,6 %), beiden jeweils einseitig operiert, zeigten eine normale maximale Schneidekantendistanz.

Im Durchschnitt betrug die postoperative maximale Schneidekantendifferenz 36,7 mm.

Unterkieferbewegungen

Trusionsbewegungen (Pro-, rechtslaterale -, und linkslaterale Trusionsbewegung)

Die Grenzwerte für die Unterkiefergrenzbewegungen in der Horizontalebene, Protrusion und Laterotrusion nach links und rechts, wurden für die Protrusion auf 5 mm und für die Laterotrusion auf 7 mm festgelegt. Werte, die darüber liegen, deuten auf eine regelrechte Beweglichkeit des Unterkiefers hin. Liegt die Beweglichkeit unterhalb dieser Grenzwerte, wird von einer eingeschränkten oder verminderten Beweglichkeit gesprochen.

Die Bewegung in Richtung der operierten Seite wird als ‚ipsilateral‘ bezeichnet und Bewegungen zu der nicht operierten Seite als ‚kontralateral‘.

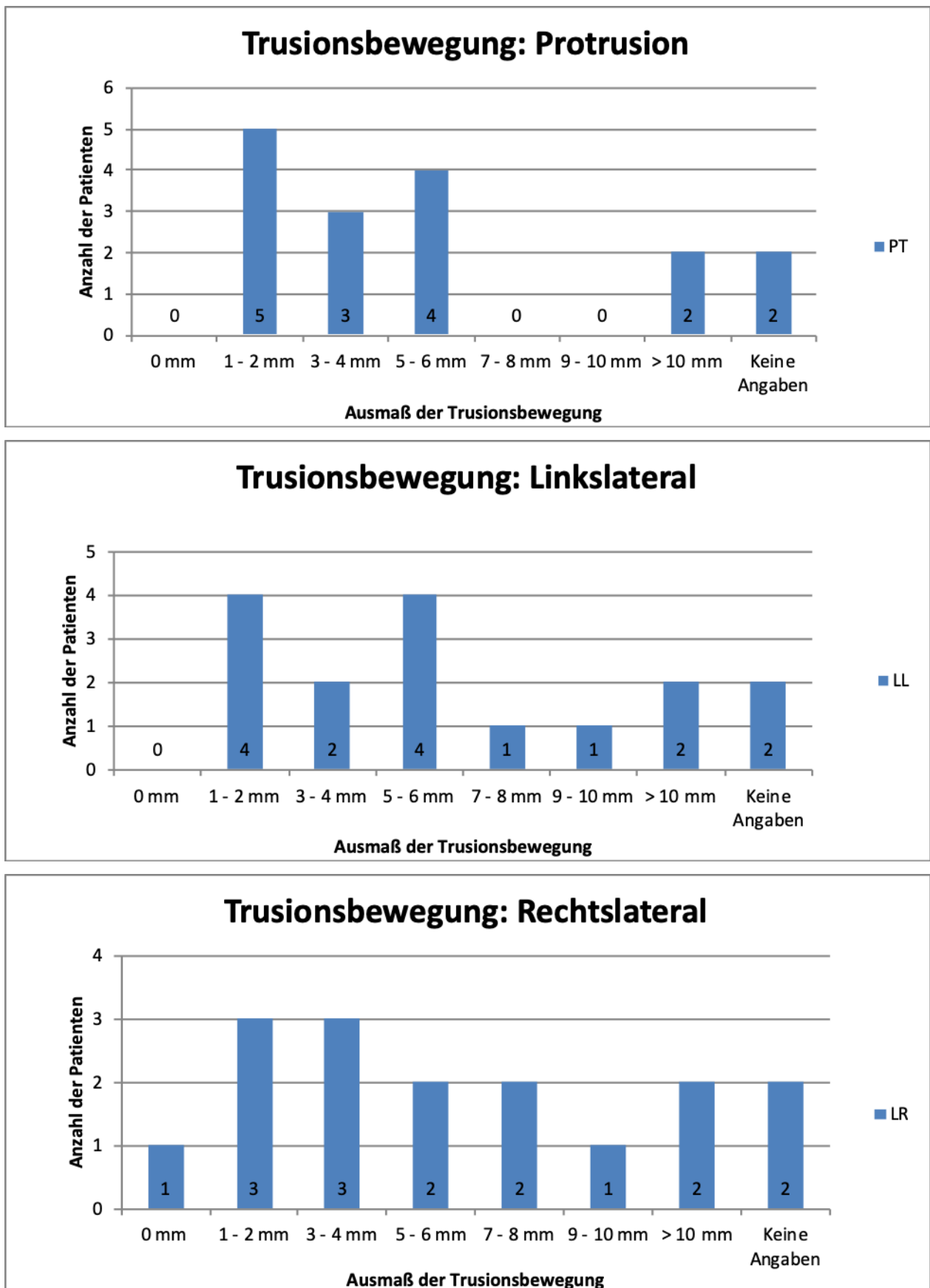


Abb 21 a,b,c: Verteilung der größtmöglichen horizontalen Trusionsbewegung

LL= Linkslateral

LR= Rechtslateral

PT= Protusion

Grenzwert für PT: 5mm

Grenzwert für LR/LL: 7mm

Die Ergebnisse werden im Folgenden patientenindividuell dargestellt (Fallnummern siehe Patientenauflistung Tabelle 1.1 und 1.2):

Klinisch untersucht, einseitig therapiert:

Fall 1: Protrusion und Laterotrusion nach ipsilateral und kontralateral im Normbereich.

Fall 2: Protrusion und Laterotrusion nach ipsilateral normal und nach kontralateral vermindert.

Fall 3: Protrusion im Normbereich möglich. Laterotrusion nach ipsi- und kontralateral waren vermindert.

Fall 5: Protrusion und Laterotrusion nach ipsilateral im normalen Bereich. Das Ausmaß der Laterotrusion nach kontralateral waren verringert.

Fall 7: Protrusion und Laterotrusion waren sowohl nach ipsi-, als auch kontralateral vermindert.

Fall 9: Protrusion und Laterotrusion nach ipsi- und kontralateral waren ebenfalls unterhalb der Grenzwerte.

Klinisch untersucht, beidseitig therapiert:

Fall 4: Protrusion und Laterotrusion waren zu beiden Seiten in vermindertem Ausmaß möglich.

Fall 6: Stärke der Protrusion und Laterotrusion waren in alle Richtungen vermindert.

Fall 8: Protrusion und Laterotrusion zu beiden Seiten waren im Normbereich möglich. Hierbei wurden mit 12 mm für die linkslaterale Trusion und 13 mm für die rechtslaterale Trusion die größten Werte bei der klinischen Untersuchung gemessen.

Briefbefragung, einseitig therapiert:

Fall 12: Protrusion und ipsilaterale und kontralaterale Trusion waren regelrecht möglich. Die Werte für die Laterotrusion lagen jeweils bei 21 mm und der Wert für die Protrusion bei 20 mm und stellen somit die höchsten gemessenen Werte dar.

Fall 13: Keine Angaben zu PT, LL und LR.

Fall 14: Protrusions- und Laterotrusionswege nach ipsi- und kontralateral waren verringert.

Fall 16: Protrusion und Laterotrusion nach kontralateral waren verringert möglich. Die Laterotrusion nach ipsilateral war im Normbereich.

Briefbefragung, beidseitig therapiert:

Fall 10: Keine Angaben zu PT, LL und LR.

Fall 11: Protrusion und beidseitige Laterotrusionsbewegung waren eingeschränkt.

Fall 15: Protrusions- und Laterotrusionswege waren verringert.

Von den 7 per Post befragten Patienten machten $n=2/7$ (28,6 %) keine Angaben zu den Protrusionsbewegungen. Es war jeweils ein beidseitig und ein einseitig operierter Patient. Also liegen Daten von $n=14/16$ (87,5 %) Patienten hierzu vor.

$n=6/9$ (66,6 %) der einseitig operierten Patienten und $n=2/5$ (40 %) der Patienten mit beidseitiger Operation, von denen Daten vorlagen, zeigten eine ausreichende Protrusionsstrecke.

Bei den einseitig operierten Patienten zeigten $n=4/9$ (44,4 %) eine nach ipsilateral und $n=2/9$ (22,2 %) nach kontralateral den Grenzwert übersteigende Trusionsbewegung.

Unter den beidseitig operierten Patienten war bei $n=1/5$ (20 %) die Laterotrusionsbewegung in beide Richtungen ausreichend möglich. Bei $n=4/5$ (80 %) war dieses jeweils nach rechts und links eingeschränkt.

Somit zeigten insgesamt $n=8/14$ (57,1 %) eine ausreichende Protrusion und $n=5/14$ (35,7 %) eine gut ausgerägte Trusionsbewegung nach ipsilateral. Nach kontralateral

zeigten $n=2/9$ (22,2 %) der einseitig operierten Patienten eine über den Grenzwert hinausreichende Fähigkeit Trusionsbewegungen durchzuführen.

Für $n=3/14$ (21,4 %) Patienten waren die Unterkiefergrenzbewegungen in alle Richtungen der Transversalebene über den Grenzwert hinaus möglich. $n=7/14$ (50 %) zeigten die verminderte Fähigkeit den Unterkiefer nach ventral, links- und rechtslateral zu bewegen.

Okklusion und Artikulation

Aufgrund der nötigen Fachkunde wurde die Auswertung in Hinblick auf die Okklusionsbeziehung nur bei den klinisch untersuchten Patienten ($n=9$) durchgeführt.

Bei allen untersuchten Patienten konnte eine in allen vier Quadranten abgestützte Okklusion der Angle-Klasse I mit Front-Eckzahnführung festgestellt werden.

Keiner der Patienten ($n=0/9$) zeigte eine Okklusionsanomalie.

Deviation und Deflexion

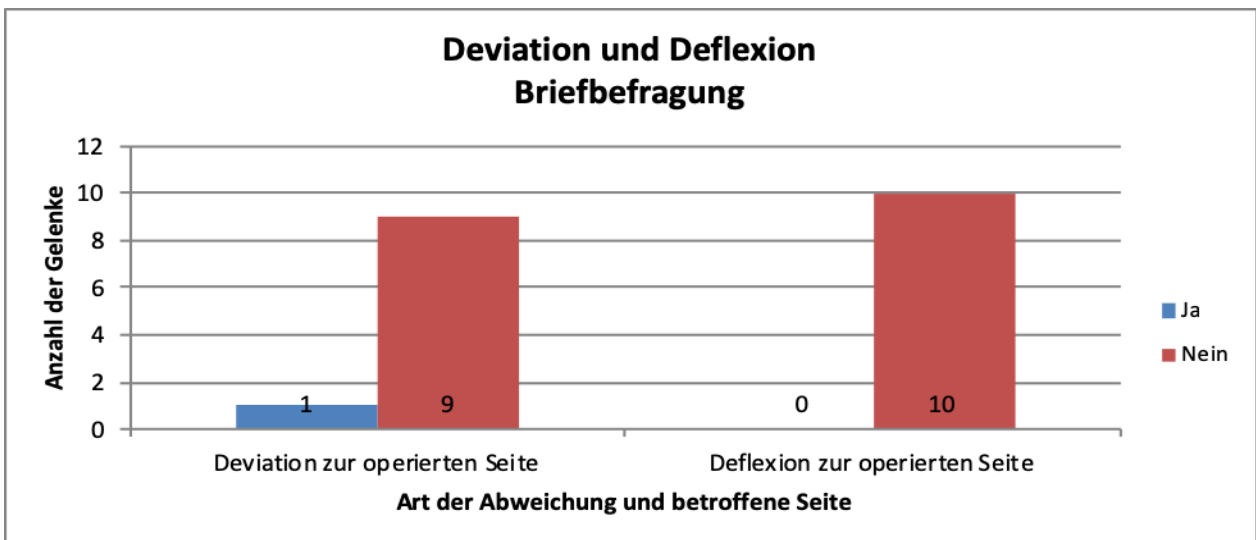
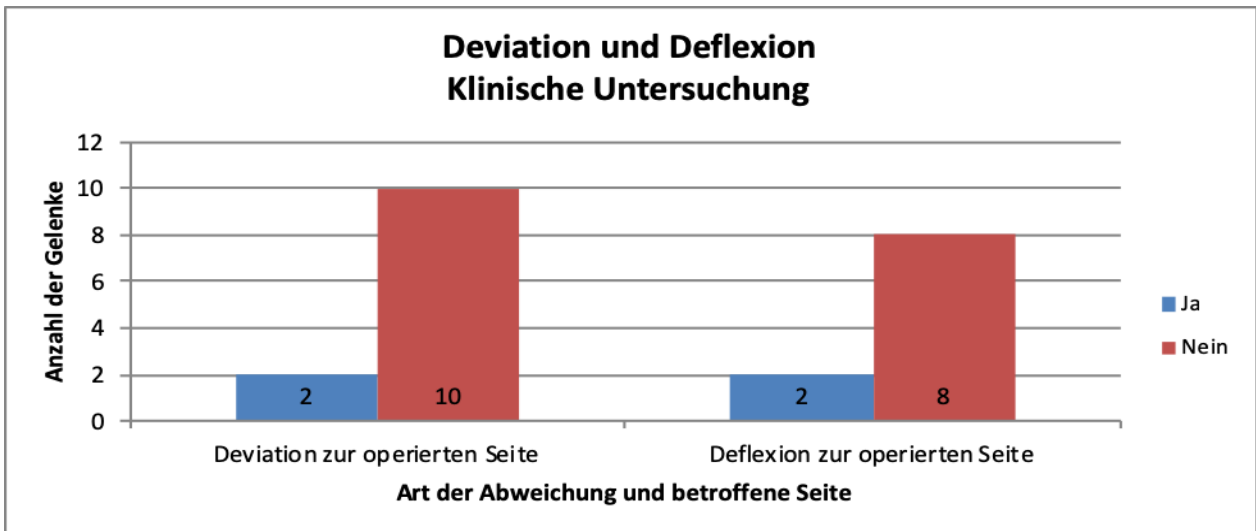
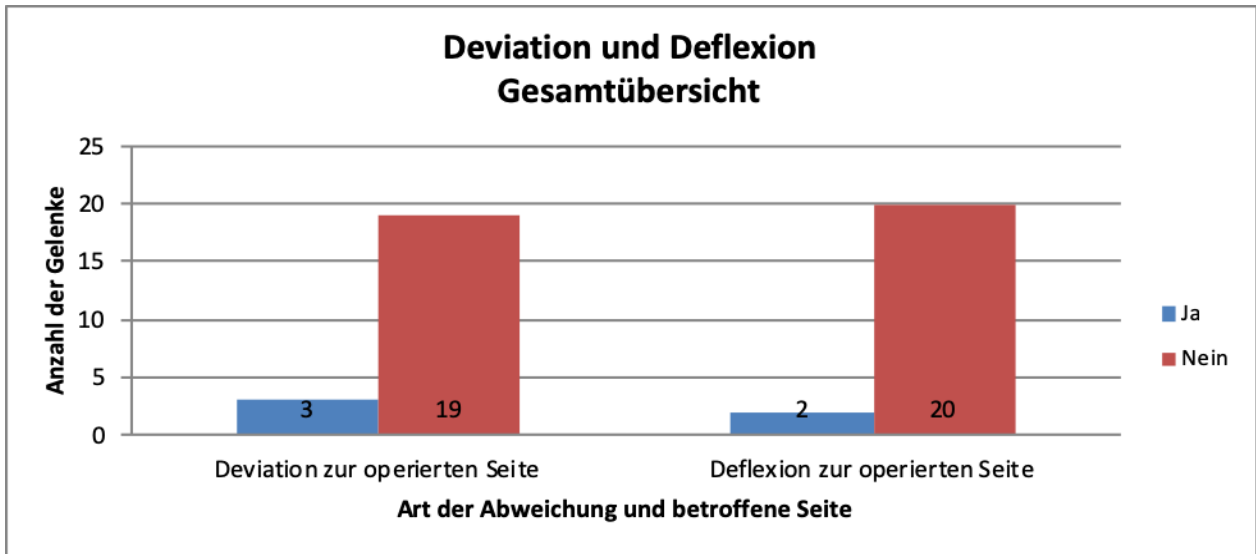


Abb. 22 a,b,c: Übersicht über Deviation und Deflexion nach Patientengruppen

Während der klinischen Untersuchung ergab sich bei $n=1/6$ (16,7 %) der einseitig operierten Patienten eine Deviation nach ipsilateral. $n=5/6$ (83,3 %) zeigten keinerlei Bewegungsabweichung von der Mittellinie. Kontralateral trat bei keinem ($n=0/6$, 0 %) Patienten eine Deviation auf.

Im Fall von $n=1/3$ (33,3 %) beidseits operierter Patientien kam es zu einer Seite (links) zu einer Mittellinienabweichung mit Rückführung in die Medianebene.

Bei $n=2/6$ (33,3 %) Patienten nach einseitiger Therapie stellte sich eine Deflexion zur operierten Seite dar. Einmal betrug diese 2mm und im anderen Fall fehlte die Angabe. $n=4/6$ (66,7 %) zeigten keinerlei Anzeichen. Nach Kontralateral bestand bei $n=0/6$ (0 %) eine Deflexion.

$n=0/3$ (0 %) der auf beiden Seiten operierten Patienten zeigten am Ende der Mundöffnung eine Deflexion.

Somit traten bei $n=2/9$ (22,2 %) eine Deviation und ebenfalls $n=2$ (22,2 %) der klinischen untersuchten Patienten zeigte sich eine Deflexion.

Die Briefbefragung ergab ipsilateral bei $n=1/4$ (25 %) der monolateral therapierten Patienten eine Deviation. $n=0/3$ (0 %) Patienten nach bilateraler Therapie wiesen eine Deviation nach ipsilateral auf. Nach kontralateral zeigte keiner ($n=0/7$, 0 %) der befragten Patienten eine Deviation.

Deflexionen nach ipsi- oder kontralateral bestanden bei keinem der ($n=0/7$, 0 %) befragten Patienten.

Bei $n=2/7$ (28,6 %) derjenigen, die auf dem Postweg befragt wurden, kam es bei der Mundöffnung zu einer korrigierten Seitenabweichung, und keiner ($n=0/7$, 0 %) von diesen zeigt Anzeichen für eine unkorrigierte Seitenabweichung bei der Mundöffnung.

Für alle Patienten ergibt das eine Anzahl von $n=4/16$ (25 %), bei denen sich eine Deviation und bei $n=2/16$ (12,5 %) eine Deflexion zeigt.

Schmerzkomponente/-symptomatik

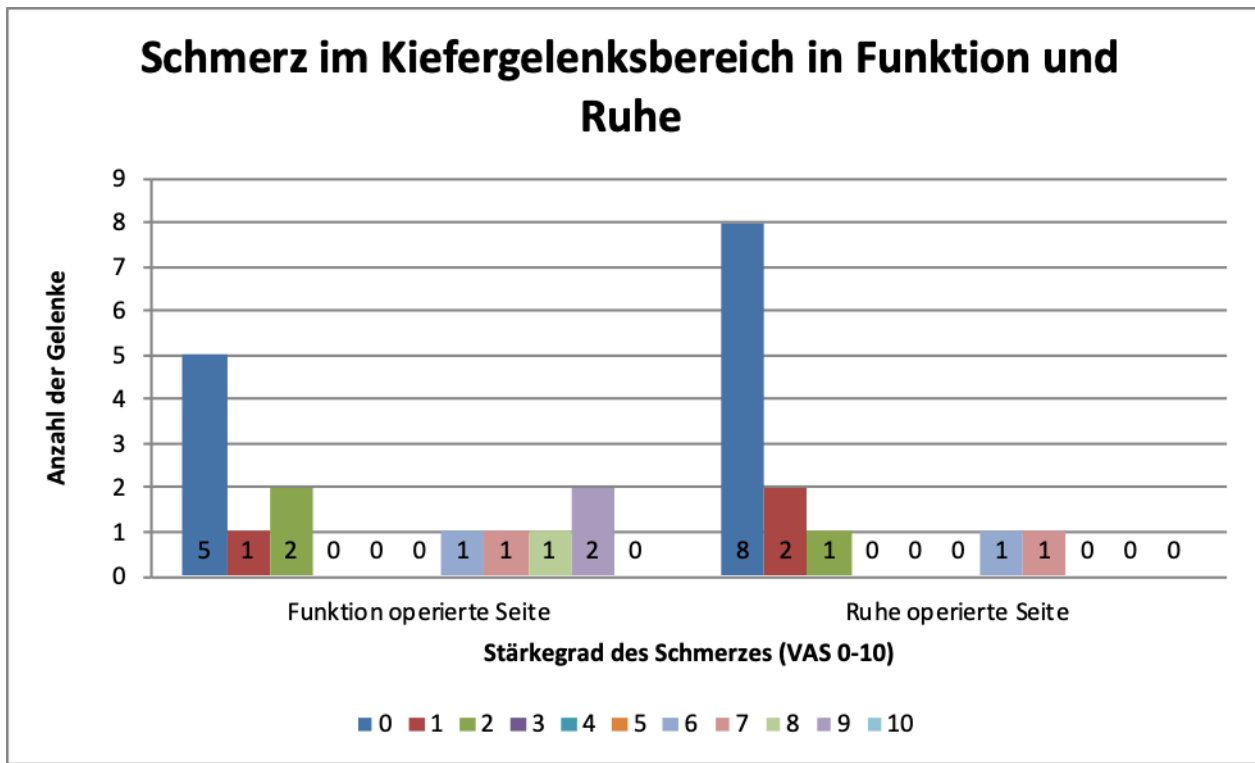


Abb. 23: Schmerz bei Funktion und Ruhe im Kiefergelenksbereich

Einteilung auf VAS (Visueller Analogskala):

0= kein Schmerz

1-4= leichter Schmerz

5-8= moderater Schmerz

9-10= starker Schmerz

Bei der klinischen Untersuchung wurden bei der **Funktion** des operierten Gelenks (ipsilateral) bei $n= 3/9$ (33,3 %) von 9 Patienten keine Schmerzen angegeben. Hiervon waren $n=1/3$ (33,3 %) einseitig und $n=2/3$ (66,7 %) beidseitig operiert worden.

$n=2/9$ (22,2 %) Patienten, beide einseitig operiert, gaben an, leichte Schmerzen bei Unterkieferbewegungen zu empfinden. $n=3/9$ (33,3 %) Patient, die einseitig operiert wurden, empfanden moderate Schmerzen und $n=1/9$ (11,1 %) der untersuchten Patienten empfand starke Schmerzen. Diese Patientin wurde an beiden Gelenken operiert und gab von allen untersuchten Patienten den höchsten Wert für den empfundenen Schmerz an.

Kontralateral waren $n=7/9$ (77,8 %) Patienten (5 einseitig und 2 beidseitig operiert) schmerzfrei. Starke Schmerzen im kontralateralen Gelenk wurden von $n=1/9$ (11,1 %) Patienten empfunden, die auf beiden Seiten operiert wurde. Diese nahm die Schmerzen auf beiden Seiten in der gleichen Stärke wahr; bei der klinischen Untersuchung von drei ($n=1/3$, 33,3 %) doppelseitig operierten Fällen war sie diejenige Patientin mit Schmerzen, wobei die anderen beiden keinen Schmerz in Funktion empfanden. $n=1/9$ (11,1 %) Patientinnen gab moderaten Schmerz bei Funktion an.

Zusammengefasst ist festzuhalten, daß von den 9 untersuchten Patienten $n= 3/9$ (33,3 %) in Funktion ipsilateral keine Schmerzen hatten – bei zwei hiervon war auf beiden Seiten operiert worden. $n=6/9$ (66,6 %) empfanden im operierten Gelenk Schmerzen, die bei einer Patientin (11 %) stark ausfielen. Sie war beidseitig operiert worden.

In **Ruhe** traten, auf der operierten Seite, bei $n=6/9$ (66,7 %) Patienten keine Schmerzen auf. Unter denjenigen, die diese Angabe machten, waren $n=2/6$ (33,3 %) doppelseitig operierte Patienten. $n=2/9$ (22,2 %) Patienten litten an moderatem Ruheschmerz. Beide waren auf nur einer Seite operiert worden.

Kontralateral waren $n=8/9$ (88,9 %) schmerzfrei und die Patientin ($n=1/9$, 11,1 %), die bei Funktion starke Schmerzen empfand und doppelseitig operiert wurde, gab einen leichten Schmerz in Ruhe auf beiden Seiten an.

Palpationsschmerz im Kiefergelenkbereich

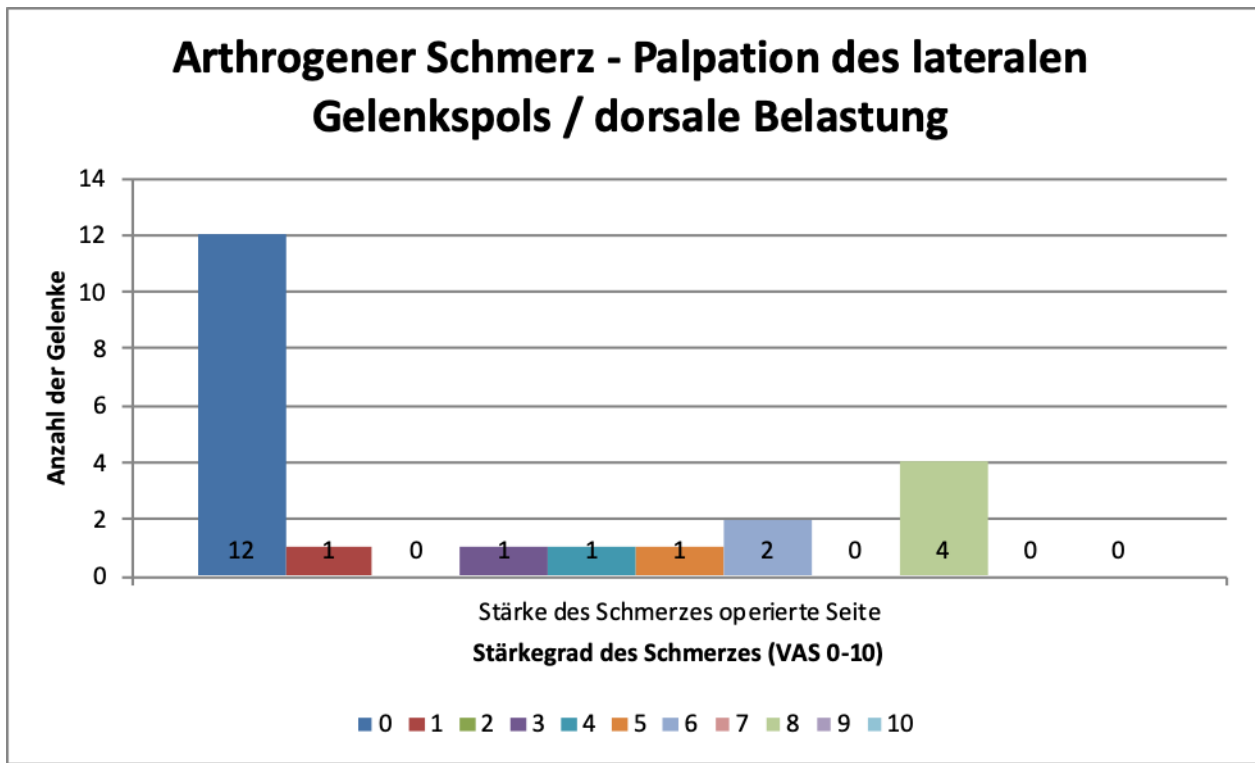


Abb. 24: Arthrogener Schmerz bei Palpation des dorsalen Gelenkpols und dorsaler Belastung

Einteilung:

0= kein Schmerz

1-4= leichter Schmerz

5-8= moderater Schmerz

9-10= starker Schmerz

Während der klinischen Untersuchung in der Klinik durch Palpation des lateralen Gelenkpols und bei dorsaler Belastung ergab es sich, dass $n=4/9$ (44,4 %) Patienten sowohl ipsilateral als auch kontralateral keinen Schmerz empfanden. Unter diesen waren zwei Patienten ($n=2/4$, 50 %) nach beidseitiger Operation.

$n=2/9$ (22,2 %) einseitig operierte Patienten gaben ipsilateral leichte Schmerzen an und $n=3/9$ (33,3 %) Patienten zeigten moderaten Schmerz bei der Palpation. Eine beidseitig therapierte Patientin aus dieser Gruppe zeigte auf beiden Seiten moderaten Schmerz.

n=8/9 (88,8 %) der klinisch untersuchten Patienten waren kontralateral frei von Schmerzen.

Im zurückgesendeten Fragebogen gaben n=4/7 (57,1 %) an, keine Schmerzen zu empfinden. Hiervon waren n=2/4 (50 %) auf beiden Seiten operiert worden.

n=1/7 (14,3 %) dieser befragten Patienten gab nach einer Operation auf nur einer Seite leichte Schmerzen in gleicher Stärke auf beiden Seiten an. n=2/7 (28,6 %) sagten aus, beidseits moderaten Schmerz in ebenfalls in gleicher Stärke empfunden zu haben. Einer dieser beiden Patienten war auf beiden Seiten operiert worden.

Palpationsschmerz (intra- und extraoral) im Bereich der Mm. temporalis und masseter

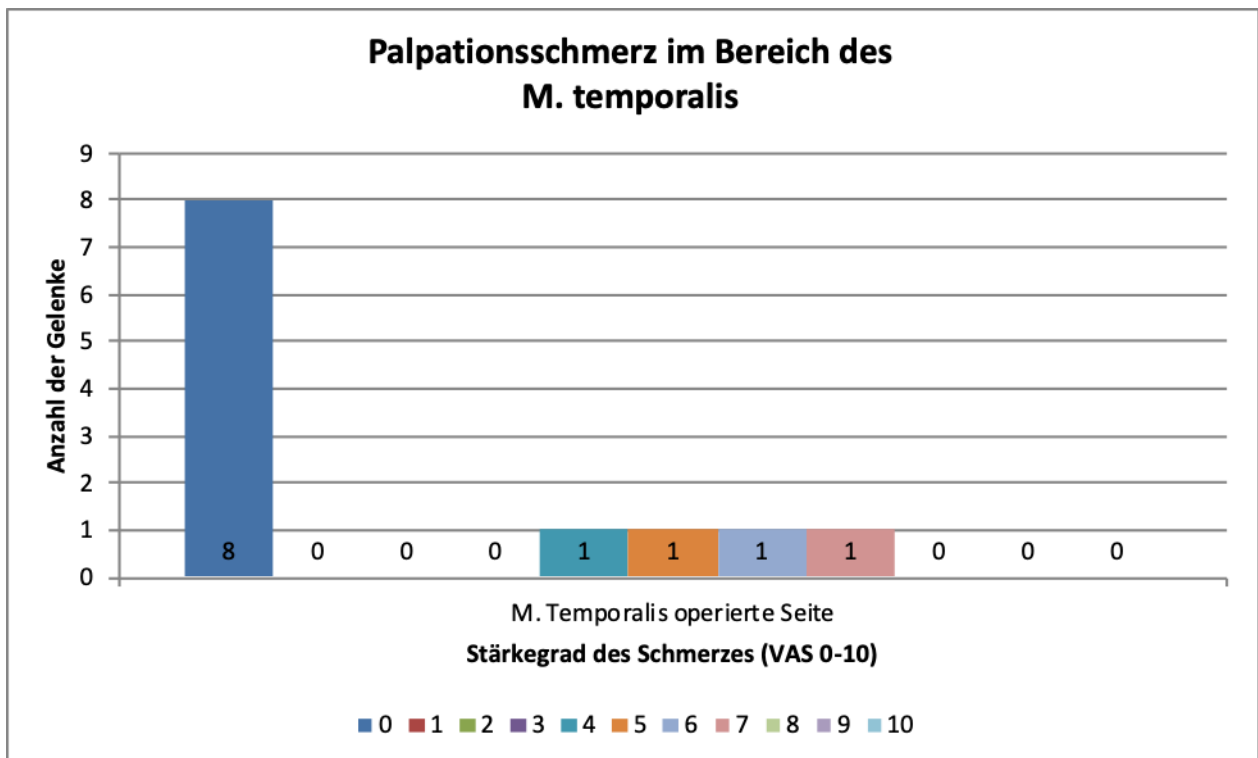
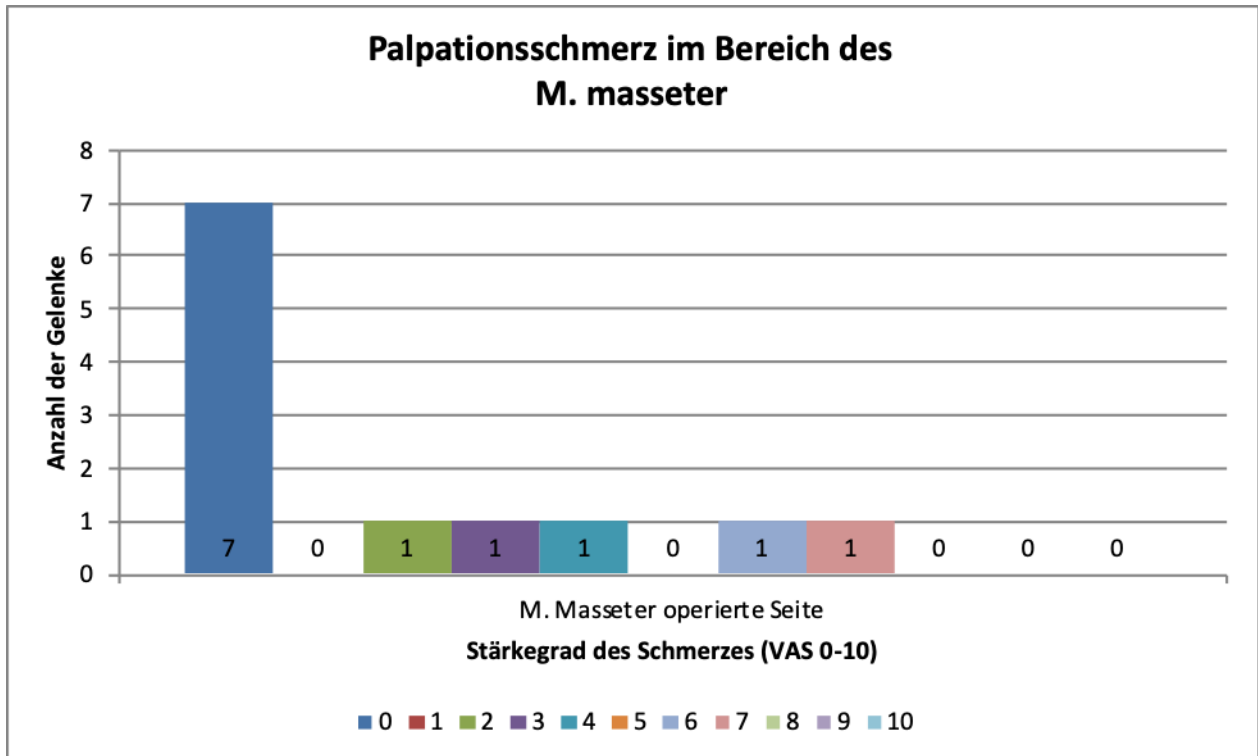


Abb. 25 a,b: Palpationsschmerz im Bereich des M. masseter und M. temporalis der operierten Seite

Einteilung:

0= kein Schmerz

1-4= leichter Schmerz

5-8= moderater Schmerz

9-10= starker Schmerz

Bei der Palpation des M. masseter gaben n=3/6 (50 %) der einseitig therapierten Patienten an ipsilateral leichten Schmerz zu verspüren. Die anderen 3 Patienten dieser Gruppe waren hier beschwerdefrei. n=1/3 (33,3 %) an beiden Kiefergelenken operierter Patient empfand auf der rechten und linken Seite jeweils moderate Schmerzen.

n=1/6 (16,7 %) Patient gab an auf der nicht operierten Seite leichte Schmerzen bei Palpation des M. masseter zu empfinden. n=5/6 (83,3 %) waren hier ohne Schmerz.

Auf der operierten Seite empfanden n=3/9 (33,3 %) untersuchte Patienten leichte Schmerzen und n=1/9 (11,1 %) nach bilateraler Therapie auf beiden Seiten moderate Schmerzen – dieser empfand ebenfalls starken Schmerz auf beiden Gelenken in Funktion - bei der Palpation des M. masseter (insgesamt n=4/9 (44,4 %) mit Schmerzen). Auf der nicht-operierten Seite fühlte n=1/9 (11,1 %) Patient leichten Schmerz, wie auf der Op-Seite.

Nach Palpation des M. temporalis fühlten ipsilateral jeweils n=1/6 (16,7 %) Patienten einen leichten und moderaten Schmerz. n=1/3 (33,3 %) der beidseits therapierten Patienten, der ebenfalls moderaten Schmerz bei Palpation des M. masseter empfand, gab auch hier an, auf beiden Seiten moderaten Schmerz zu empfinden. Kontralateral empfand keiner der einseitig betroffenen Patienten Beschwerden bei der Palpation des M. temporalis (n=0/6, 0 %).

Ipsilateral gaben n=1/9 (11,1 %) Patienten leichte Schmerzen und n=2/9 (22,2 %) (je einer einseitig und beidseitig operiert) moderate Schmerzen an; somit empfanden n=3/9 (33,3 %) untersuchten Patienten hier Palpationsschmerzen.

Von den 9 untersuchten Patienten nahmen insgesamt $n=4/9$ (44,4 %) Palpationsschmerz am M. masseter und $n=3/9$ (33,3 %) am M. temporalis wahr. $n=4/9$ (44,4 %) waren bei der Palpation der Mm. beschwerdefrei.

Tab. 3: Befunde Klinische Untersuchung - Schmerzparameter

Fall Nr.	Name ♂♀ Alter bei Untersuchung Betroffenes- KG	Schmerz im Kiefergelenksbereich	Belastungsschmerz	Ruheschmerz	Palpationsschmerz M. masseter	Palpationsschmerz M. temporalis	Führende Schmerzkomponente
1	B.W. ♀ 50 Jahre li	Ipsilateral: <i>Nein</i> Kontralateral: <i>Nein</i>	Ipsilateral: <i>Stark</i> Kontralateral: <i>Stark</i>	Ipsilateral: <i>Nein</i> Kontralateral: <i>Nein</i>	Ipsilateral: <i>Nein</i> Kontralateral: <i>Nein</i>	Ipsilateral: <i>Nein</i> Kontralateral: <i>Nein</i>	Ipsilateral: <i>Arthrogen</i> Kontralateral: <i>Arthrogen</i>
2	S.-B.L.-W. ♀ 75 Jahre re	Ipsilateral: <i>Stark</i> Kontralateral: <i>Nein</i>	Ipsilateral: <i>Moderat</i> Kontralateral: <i>Nein</i>	Ipsilateral: <i>Moderat</i> Kontralateral: <i>Nein</i>	Ipsilateral: <i>Leicht</i> Kontralateral: <i>Nein</i>	Ipsilateral: <i>Moderat</i> Kontralateral: <i>Nein</i>	Ipsilateral: <i>Arthrogen</i> Kontralateral: <i>Keine</i>
3	A.S. ♀ 54 Jahre re	Ipsilateral: <i>Stark</i> Kontralateral: <i>Nein</i>	Ipsilateral: <i>Moderat</i> Kontralateral: <i>Nein</i>	Ipsilateral: <i>Moderat</i> Kontralateral: <i>Nein</i>	Ipsilateral: <i>Nein</i> Kontralateral: <i>Nein</i>	Ipsilateral: <i>Moderat</i> Kontralateral: <i>Nein</i>	Ipsilateral: <i>Arthrogen</i> Kontralateral: <i>Keine</i>
4	A.S. ♀ 58 Jahre bds	Links: <i>Nein</i> Rechts: <i>Nein</i>	Links: <i>Nein</i> Rechts: <i>Nein</i>	Links: <i>Nein</i> Rechts: <i>Nein</i>	Links: <i>Nein</i> Rechts: <i>Nein</i>	Links: <i>Nein</i> Rechts: <i>Nein</i>	Links: <i>Keine</i> Rechts: <i>Keine</i>
5	H.H. ♂ 51 Jahre re	Ipsilateral: <i>Nein</i> Kontralateral: <i>Nein</i>	Ipsilateral: <i>Nein</i> Kontralateral: <i>Nein</i>	Ipsilateral: <i>Nein</i> Kontralateral: <i>Nein</i>	Ipsilateral: <i>Nein</i> Kontralateral: <i>Nein</i>	Ipsilateral: <i>Nein</i> Kontralateral: <i>Nein</i>	Ipsilateral: <i>Keine</i> Kontralateral: <i>Keine</i>
6	G.S. ♀ 70 Jahre bds	Links: <i>Moderat</i> Rechts: <i>Moderat</i>	Links: <i>Stark</i> Rechts: <i>Stark</i>	Links: <i>Leicht</i> Rechts: <i>Leicht</i>	Links: <i>Moderat</i> Rechts: <i>Moderat</i>	Links: <i>Moderat</i> Rechts: <i>Moderat</i>	Links: <i>Arthrogen</i> Rechts: <i>Arthrogen</i>
7	U.M. ♀ 72 Jahre re	Ipsilateral: <i>Leicht</i> Kontralateral: <i>Nein</i>	Ipsilateral: <i>Leicht</i> Kontralateral: <i>Nein</i>	Ipsilateral: <i>Nein</i> Kontralateral: <i>Nein</i>	Ipsilateral: <i>Moderat</i> Kontralateral: <i>Nein</i>	Ipsilateral: <i>Nein</i> Kontralateral: <i>Nein</i>	Ipsilateral: <i>Myogen</i> Kontralateral: <i>Keine</i>
8	R.B. ♀ 72 Jahre bds	Links: <i>Nein</i> Rechts: <i>Nein</i>	Links: <i>Nein</i> Rechts: <i>Nein</i>	Links: <i>Nein</i> Rechts: <i>Nein</i>	Links: <i>Nein</i> Rechts: <i>Nein</i>	Links: <i>Nein</i> Rechts: <i>Nein</i>	Links: <i>Keine</i> Rechts: <i>Keine</i>
9	A.Y. ♀ 18 Jahre re	Ipsilateral: <i>Moderat</i> Kontralateral: <i>Nein</i>	Ipsilateral: <i>Leicht</i> Kontralateral: <i>Nein</i>	Ipsilateral: <i>Nein</i> Kontralateral: <i>Nein</i>	Ipsilateral: <i>Leicht</i> Kontralateral: <i>Leicht</i>	Ipsilateral: <i>Nein</i> Kontralateral: <i>Nein</i>	Ipsilateral: <i>Arhrogen</i> Kontralateral: <i>Arthrogen</i>

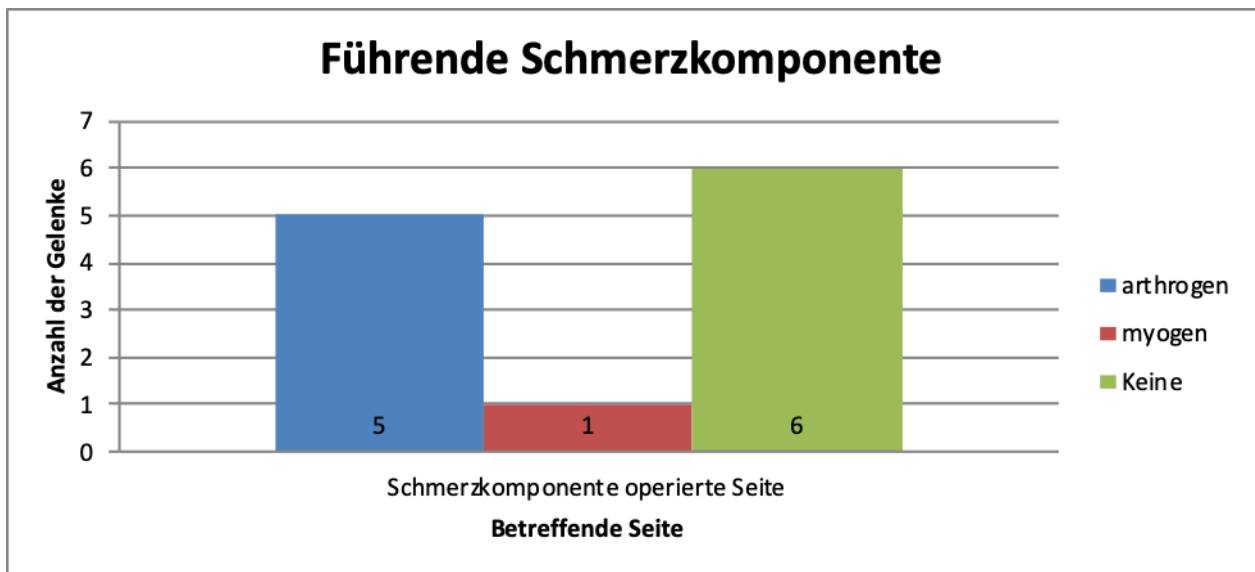


Abb. 26: Vorherrschende führende Schmerzkomponente im operierten Gelenk

Im Rahmen der Untersuchung wurde bei $n=4/9$ (44,4 %) Patienten nach den im Kapitel Material und Methode dargestellten Kriterien auf der ipsilateralen Seite festgestellt, dass es sich um einen postoperativ festgestellten funktionsabhängigen Schmerz in engeren Kiefergelenksbereich, also eine mit größter Wahrscheinlichkeit arthrogene Schmerzkomponente handelt. Bei $n=1/9$ (11,1 %) Patienten handelte es sich um einen funktionsabhängigen Schmerz vor allem im Bereich des M. masseter.

Im Fall von $n=2/9$ (22,2 %) Patienten traten funktionsabhängige Schmerzen auf der kontralateralen, nicht operierten Seite auf.

Für $n=1/9$ (11,1 %) Patienten, der auf beiden Seiten operiert worden war, zeigte sich beidseits die führende Schmerzkomponente als arthrogen verursacht.

$n=3/9$ (55,5 %) der Patienten, hiervon waren zwei beidseitig therapiert worden, waren beschwerdefrei.

Kiefergelenkgeräusche

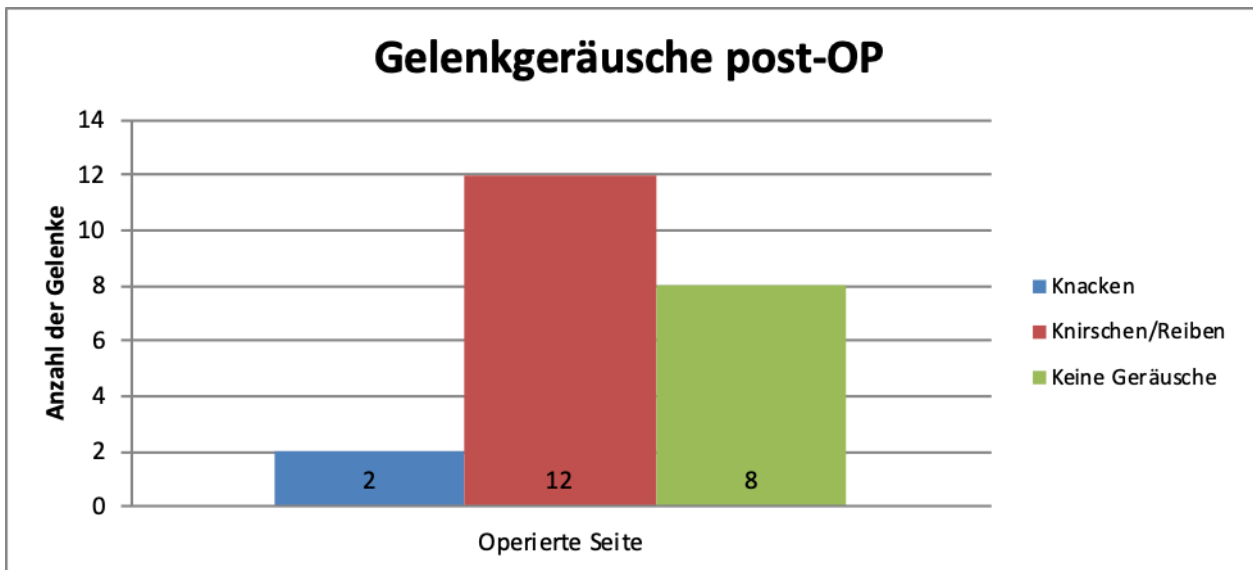


Abb. 27: Postoperative Gelenkgeräusche im operierten Gelenk

Bei der postoperativen Untersuchung wurde bei den einseitig operierten Patienten bei $n=1/6$ (16,7 %) Patienten ipsilateral ein Knacken im Kiefergelenk auskultiert. Dieses war nicht mit Schmerzen verbunden. Bei $n=3/6$ (50 %) konnte Krepitation (Knirschen/Reiben) als Geräusch im operierten Kiefergelenk ausgemacht werden.

Bei $n=2/3$ (66,7 %) der beidseitig therapierten Patienten wurde beidseits Krepitation festgestellt.

Bei $n=3/9$ (33,3 %) der klinisch untersuchten Patienten konnten im operierten Gelenk keine Geräusche wahrgenommen werden.

Im Fragebogen gab $n=1/4$ (25 %) der einseitig operierten Patienten ein Knacken an. Die Angabe, ob dieses mit Schmerzen verbunden war, fehlt. Ebenfalls $n=1/4$ (25 %) gab an, Krepitation wahrzunehmen.

$n=2/3$ auf beiden Seiten operierte Patienten zeigten beidseitig ein Knirschen/Reiben.

$n=3/7$ (42,9 %) der per Brief befragten gaben an, keine Geräusche im operierten Kiefergelenk wahrzunehmen.

Von insgesamt 16 Patienten kam es in $n=2/16$ (12,5 %) Fällen bei Funktion des therapierten Kiefergelenks zu einem Knacken, das jeweils ohne Schmerzen war. Keiner dieser beiden Patienten war beidseitig betroffen.

Bei $n=8/16$ (50 %), hierunter waren $n=4/8$ (50 %) auf beiden Seiten operiert worden, wurde Krepitation im operierten Gelenk festgestellt.

$n=6/16$ (37,5 %) der untersuchten und befragten Patienten waren im behandelten Gelenk ohne Geräuschbefund.

Auftreten von Ankylose/Resorption

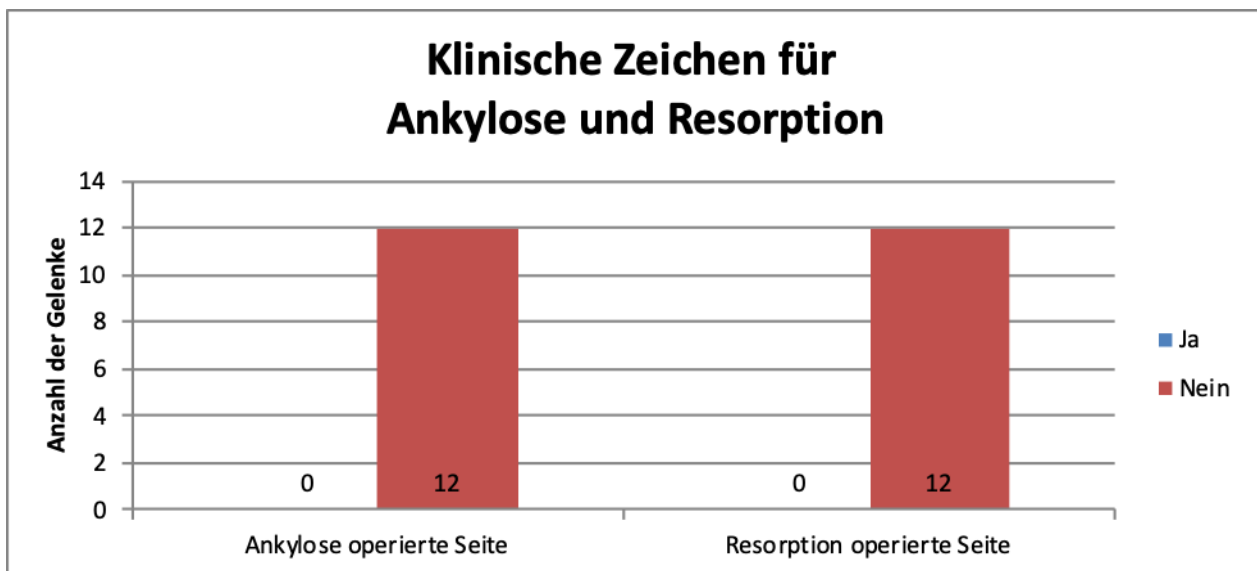


Abb. 28: Klinische Anzeichen für Ankylose oder Resorption im operierten Gelenk

Unter den $n=9$ klinisch untersuchten Patienten fand sich kein klinischer Anhalt für eine weitergehende Resorption oder eine Ankylose des operierten Gelenks.

Untersuchung auf operativ bedingte Komplikationen

In der Literatur ist beschrieben, dass Lymphadenopathien infolge der Einbringung von Fremdkörpern in das Kiefergelenk auftreten können (Dolwick und Aufdemorte, 1985).

Bei unserer klinischen Untersuchung ergaben sich keine typischen Anzeichen für Komplikationen. So lag bei $n=0/9$, also keinem der klinisch untersuchten Patienten eine LK Symptomatik vor (Schwellung, Palpationsschmerz, Druckdolenz, Abflussbehinderung).

Therapieverlauf/Veränderung der Beschwerden nach operativer Therapie /subjektive Bewertung der Therapie/Verlauf

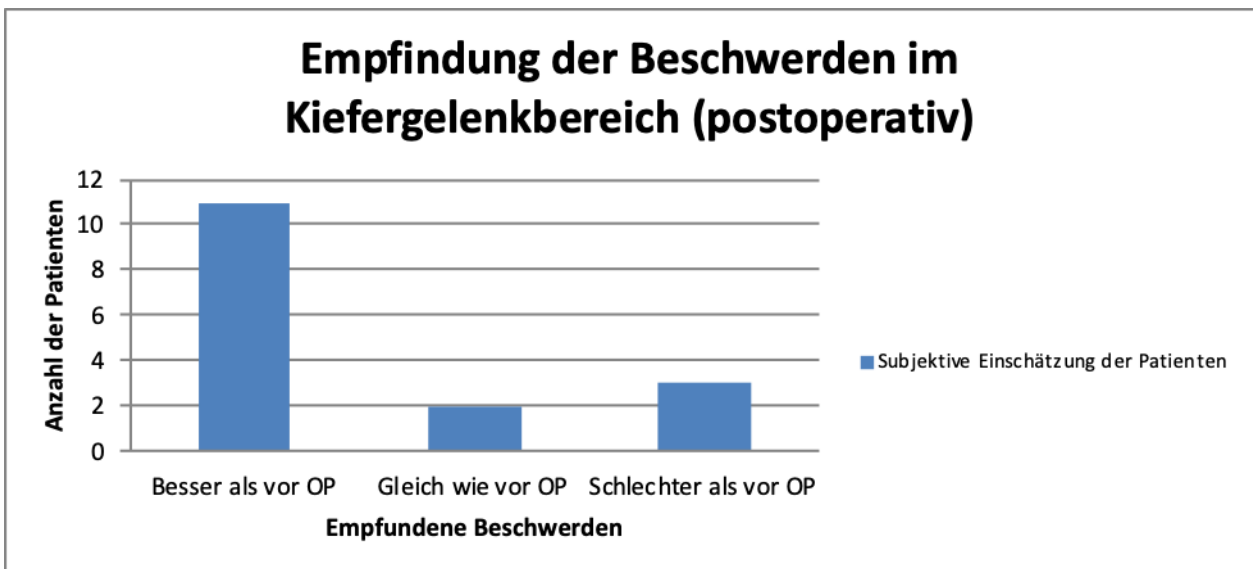


Abb. 29: Subjektive Einschätzung der postoperativen Beschwerden im Kiefergelenkbereich

Auf die Frage nach dem subjektiven postoperativen Befinden im Bereich des operierten Kiefergelenks gaben 11 von 16 Untersuchten bzw. Befragten ($n=11/16$, 68,75 %) an, dass die Beschwerden sich deutlich gegenüber dem Befund vor der Operation gebessert hätten. Hierzu zählen $n=5/6$ (83,3 %) der Patienten, die an beiden Kiefergelenken operiert worden waren.

n=2/16 (12,5 %) Patienten gaben an, dass sich die subjektive Empfindung der Beschwerden im Kiefergelenkbereich nach der Operation nicht verändert habe. Einer dieser beiden Patienten war an beiden Gelenken operiert worden (n=1/6, 16,7 %). Drei der operierten Patienten (n=3/16, 18,75 %) äußerten, dass die Beschwerden im Vergleich zum Zeitpunkt vor der Operation zugenommen hätten.

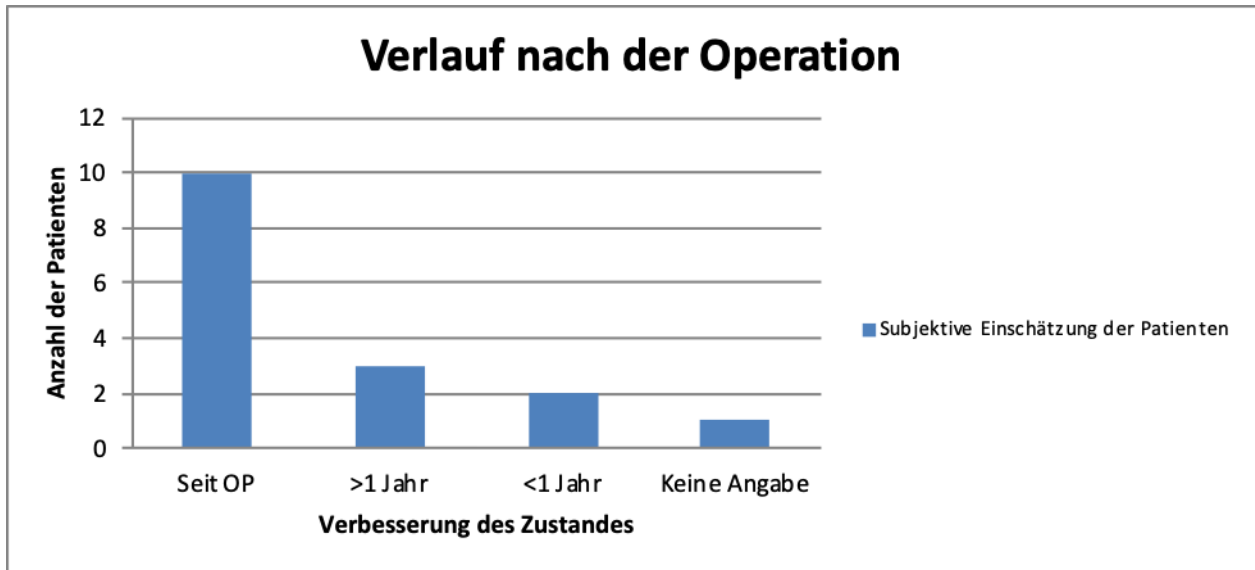


Abb. 30: Subjektive Einschätzung des Zustandes nach der Operation

Bei n=10/16 (62,5 %) von 16 Patienten kam es nach der subjektiver Einschätzung der Patienten nach der Operation zu einer anhaltenden Verbesserung des Zustandes in Bezug auf Schmerz, Funktion und Wohlbefinden im Bereich des Kiefergelenks. Hierzu zählen n=4/6 (66,7 %) Patienten, die an beiden Kiefergelenken operiert wurden.

n=3/16 (18,75 %) Patienten gaben an, dass diese Verbesserung länger als ein Jahr anhielt. Einer (n=1/6, 16,7 %) dieser Patienten war ein Fall nach beidseitiger Kiefergelenksoperation.

n=2/16 (12,5 %) Patienten gaben an, dass eine deutliche Verbesserung weniger als ein Jahr anhielt. Ein (n=1/6, 16,7 %) Patient in dieser Gruppe war auf beiden Seiten operiert worden.

n=1/16 (6,25 %) Patientin machte im zugeschickten Fragebogen keine Angabe.

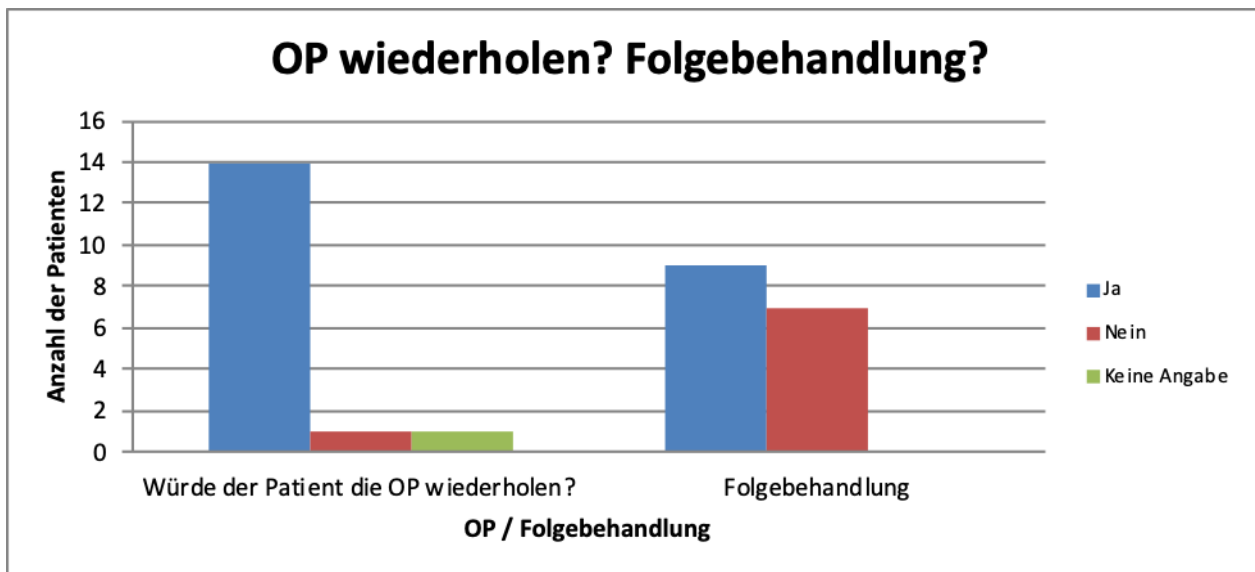


Abb. 31: Mögliche Wiederholung der Operation und durchgeführte Folgebehandlung

Auf Befragung, sowohl während der klinischen Untersuchung, als auch im zugesandten Fragebogen, gab eine Mehrheit von $n=14/16$ (87,5 %) Patienten an, sie würden den durchgeführten operativen Eingriff im Falle gleicher Beschwerden wiederholen lassen. $n=1/16$ (6,25 %) Patientin (nach einseitiger Kiefergelenksoperation) würde die Operation nicht noch einmal durchführen wollen. Hier waren subjektiv postoperativ vermehrt Schmerzen im Kiefergelenk aufgetreten und sie empfinde die Beschwerden gravierender als vor der Operation.

Die Patientin ($n=1/16$, 6,25 %), die keine Angabe zu einer anhaltenden Verbesserung machte, machte hier ebenfalls keine Angabe.

Bei $n=9/16$ (56,25 %) von 16 Patienten hatte nach dem operativen Eingriff eine nicht-chirurgische Folgebehandlung stattgefunden.

Hiervon gab $n=1/9$ (11,1 %) Patient keine konkrete Maßnahme an.

$n=2/9$ (22,2 %) Patienten wurden durch eine Kombination aus Schienentherapie und Physiotherapie behandelt. Bei beiden ergab die klinische Untersuchung, dass Schmerzen in Funktion im Bereich der operierten Kiefergelenke auftreten.

$n=3/9$ (33,3 %) weitere Patienten hatten eine Physiotherapie erhalten, wobei in einem dieser Fälle zusätzlich manuelle Therapie ergänzt wurde. Einer dieser drei Patienten klagte bei der Untersuchung über Schmerzen bei Palpation des M. temporalis.

n=1/9 (11,1 %) Patient, der auf beiden Seiten operiert wurde, hatte postoperativ eine Aufbiss-Schiene erhalten, klagte jedoch generell über Schmerzen auf beiden Seiten im Bereich der Kiefergelenke.

n=1/9 (11,1 %) Patient, der beidseitig behandelt worden war, erhielt bei akuten Rheumaschüben Cortison-Injektionen, wobei nicht eruiert werden konnte, ob es sich um systemische oder topische Gabe handelte.

Mit 11 von 16 Patienten gibt ein Großteil von 68,75 % an, dass die Operation eine deutliche Reduzierung der Beschwerden im Bereich des betroffenen Kieferglenks gebracht habe. In dieser Gruppe finden sich 5 der 6 an beiden Seiten operierten Patienten. Eine Mehrheit von 10 Patienten (62,5 %) sagte aus, dass die Verbesserungen seit der Operation anhielten und nahezu alle (14 Patienten) würden den Eingriff ggf. wiederholen lassen.

4.2 Ergebnisse der bildgebenden Diagnostik

Röntgenbefunde – Vergleich präoperative und postoperative Röntgenaufnahmen

Für n=7/9 (77,7 %) der Patienten lagen sowohl OPT-, als auch TM1-Aufnahmen zur präoperativen Situation vor. Für die restlichen zwei Patienten (Nr. 2 und 7) konnten weder in den vorliegenden Patientenakten analoge noch digitale Röntgenaufnahmen gefunden werden. Die Aufnahmen, die bei der Nachuntersuchung angefertigt wurden, waren für alle n=9/9 (100 %) der untersuchten Patienten vorhanden.

Auf den Aufnahmen der Nachuntersuchung konnte festgestellt werden, dass es bei n=4/9 (44,4 %) (Fall 3, 6, 7 und 8) Patienten präoperativ zu einem Deckplattenverlust des Kondylus gekommen war. Hiervon war ein Patient auf beiden Seiten operiert worden; der Deckplattenverlust war jedoch auf beiden Seiten auszumachen.

Bei allen betroffenen Gelenken von n=6/9 (66,7 %) (Fall 1, 4, 5, 6, 7 und 8) waren Gelenkdeformitäten zu erkennen.

Im Fall von n=1/9 (11,1 %) (Fall 2) konnte man im Vergleich zwischen der linken und rechten Seite ipsilateral einen Mobilitätsverlust des Kondylus sehen.

In keinem der untersuchten Fälle war eine Ankylose, also eine Gelenkversteifung, anhand der Röntgenaufnahmen des betroffenen Gelenks auszumachen.

n=7/9 (77,7 %) der Patienten (Fall 3, 4, 5, 6, 7, 8 und 9) zeigten Resorptionen des Kondyluskopfes im operierten Gelenk, die bei Fall Nr. 6 deutlicher ausgeprägt war, als bei den anderen Patienten. Für n=2/9 (22,2 %) Patienten gibt es keinen Anhalt für Resorptionen im operierten Gelenk (Nr. 1 und 2). Bisstörungen lagen trotz des Höhenverlusts der Kondylen nicht vor.

Im Folgenden wird dargestellt, ob zwischen den prä- und postoperativen Röntgenaufnahmen eine Progredienz der Resorption festzustellen ist.

Bei n=7/7 (100 %) der Patienten war im Vergleich der prä- und postoperativen Aufnahmen in Folge des operativen Eingriffs keine Progression einer Resorption festzustellen. Für die beiden Patienten Nr. 2 und 7 konnte aufgrund fehlender präoperativer Aufnahmen ein Vergleich der Röntgenbilder nicht durchgeführt werden. Die Ergebnisse der Befragung und Untersuchung der Fälle 2 und 7 erlaubt die starke Vermutung, dass es hier ebenfalls zu keiner weiteren postoperativen Resorption des Kondylus kam.

Somit wurden bei allen der n=9 untersuchten Patienten keine Anzeichen für fortschreitende postoperative Resorptionen der Kiefergelenksstrukturen gefunden.

Präoperativ war im Seitenvergleich nur bei Fall 5 (n=1/7 (14,3 %)) ipsilateral ein Mobilitätsverlust zu erkennen. Im Vergleich mit der postoperativen Aufnahme konnte eine Verbesserung der Kondylusmobilität festgestellt werden.

Beispielspielhaft werden im Folgenden die prä- und post-operativen Aufnahmen von Fall 1,4 und 8 dargestellt:

Fall 1

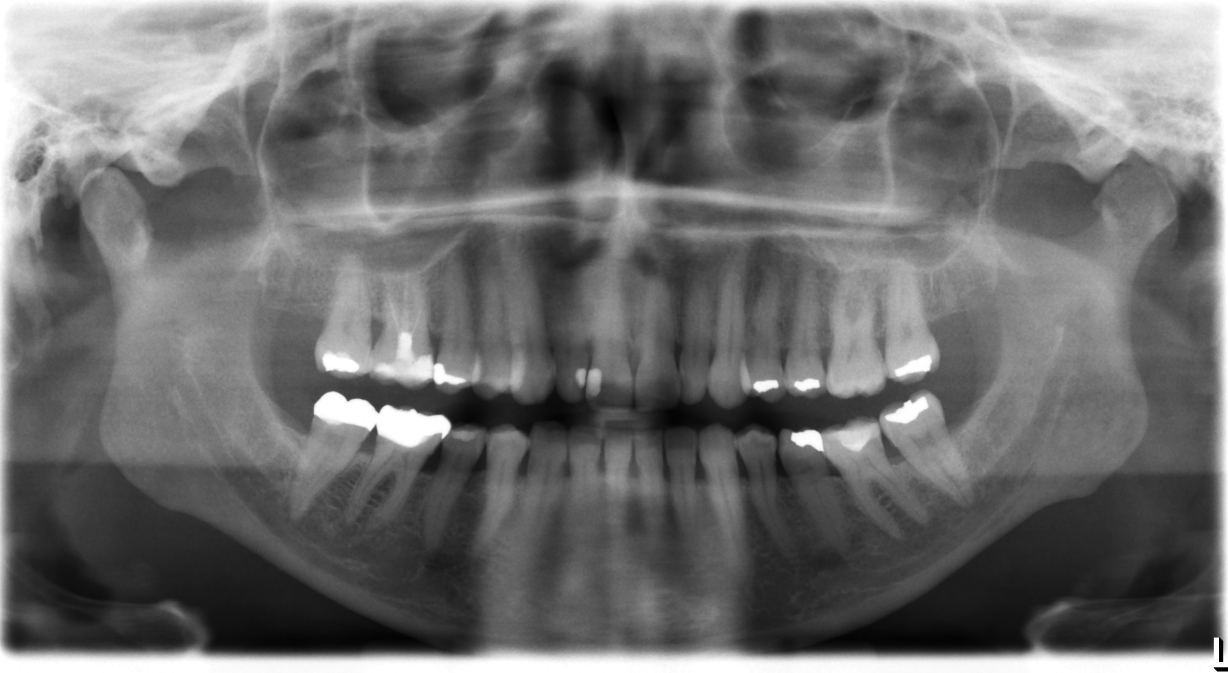

Abb. 32 a: Prä-operative OPT-Aufnahme Fall 1, linkes Kiefergelenk operiert

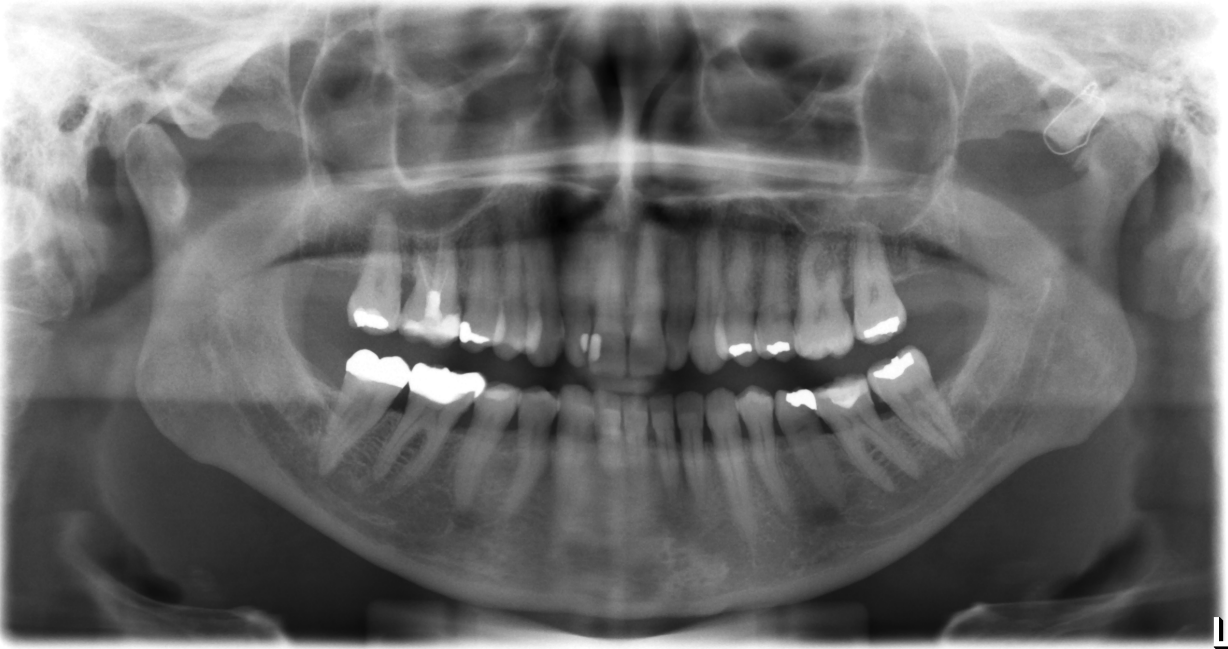

Abb. 32 b: Post-operative OPT-Aufnahme Fall 1 (3 Jahre postoperativ)

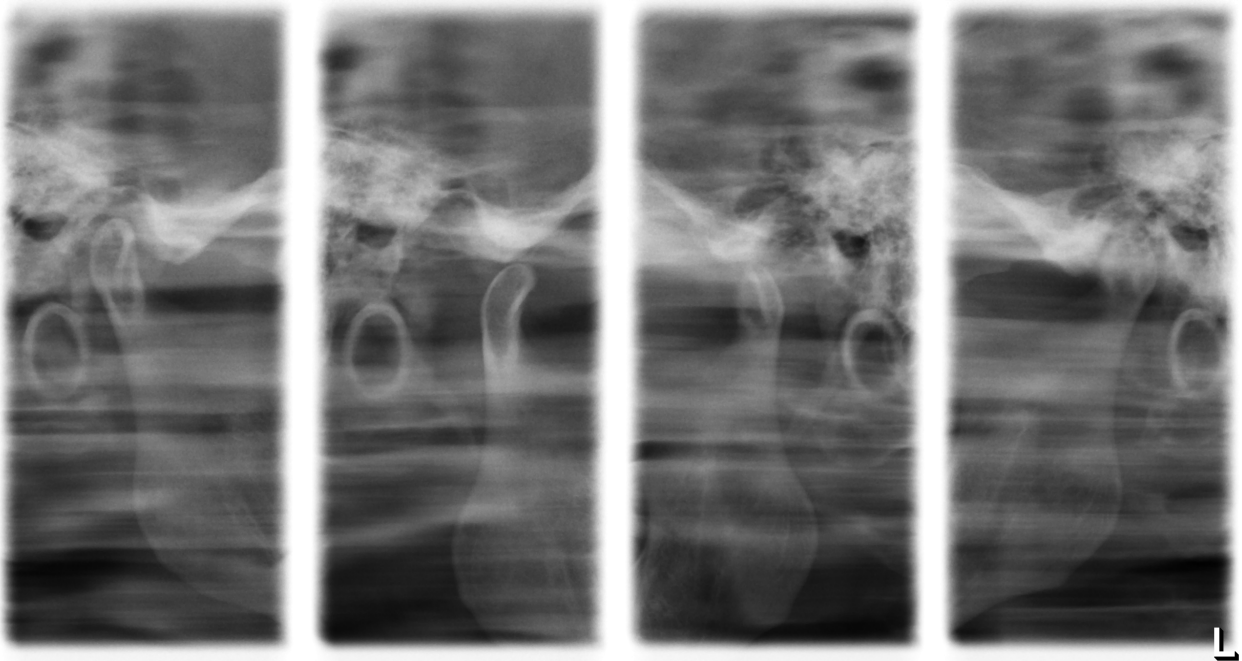


Abb. 33 a: Prä-operative TM1-Aufnahme Fall 1

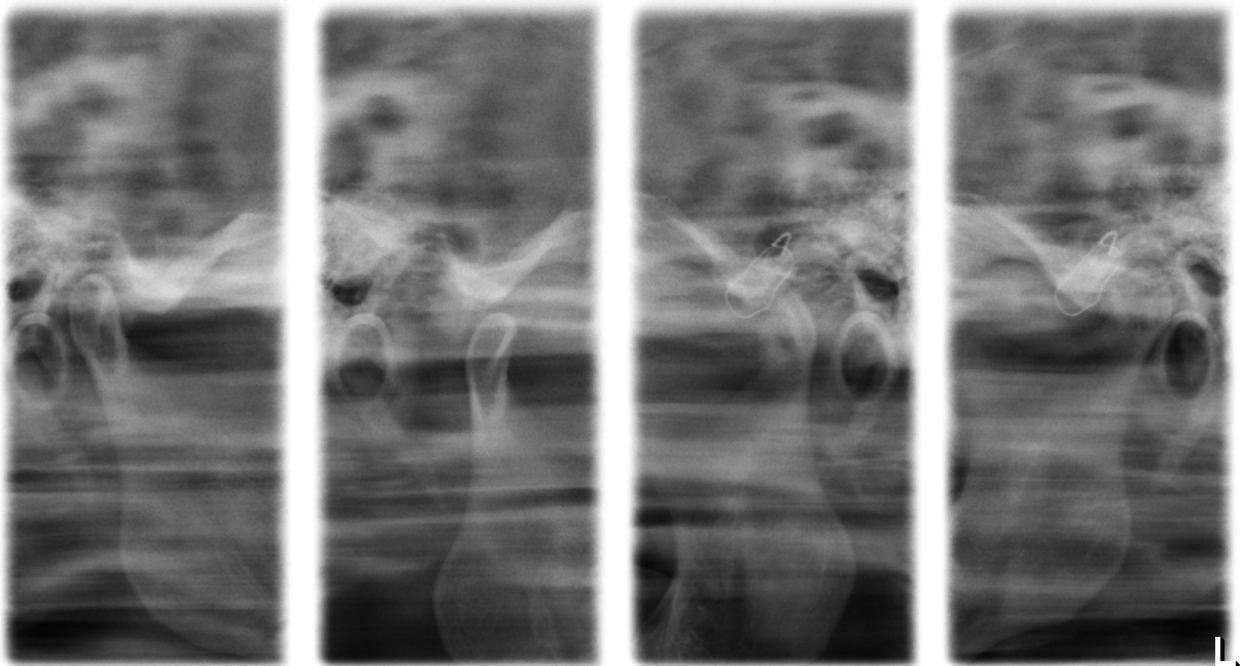


Abb. 33 b: Post-operative TM1-Aufnahme Fall 1 (3 Jahre postoperativ)

Fall 4

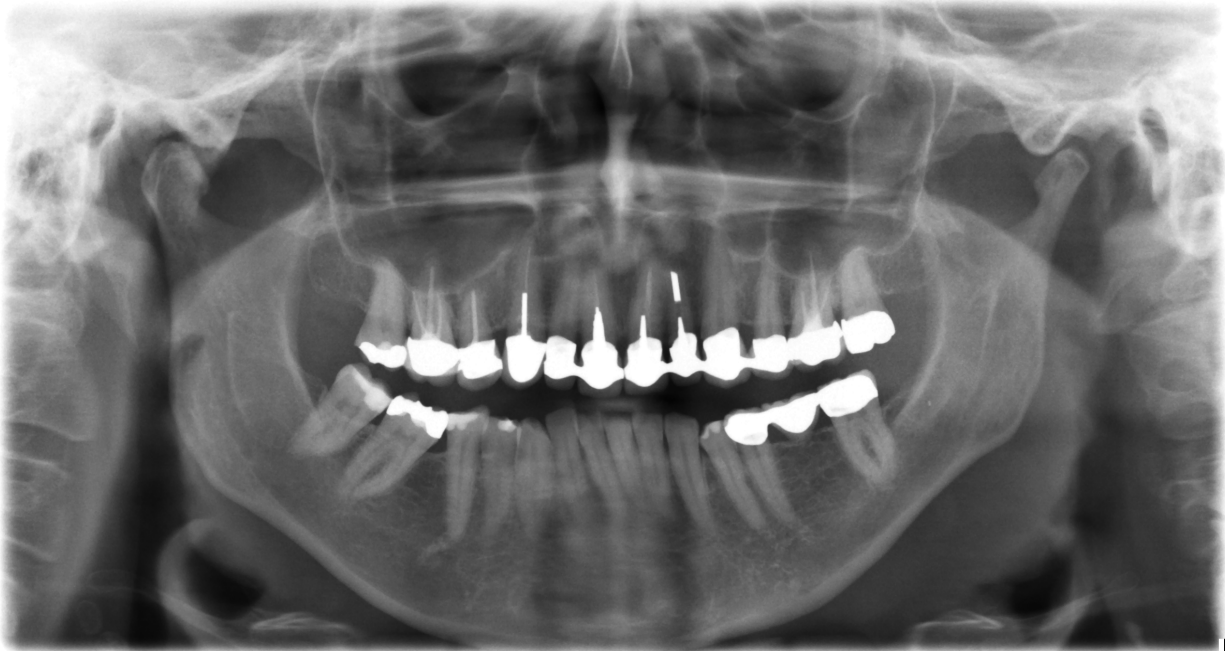

Abb. 34 a: Prä-operative OPT-Aufnahme Fall 4: beidseits beginnende Resorption des Kondylus, links mehr ausgeprägt als rechts

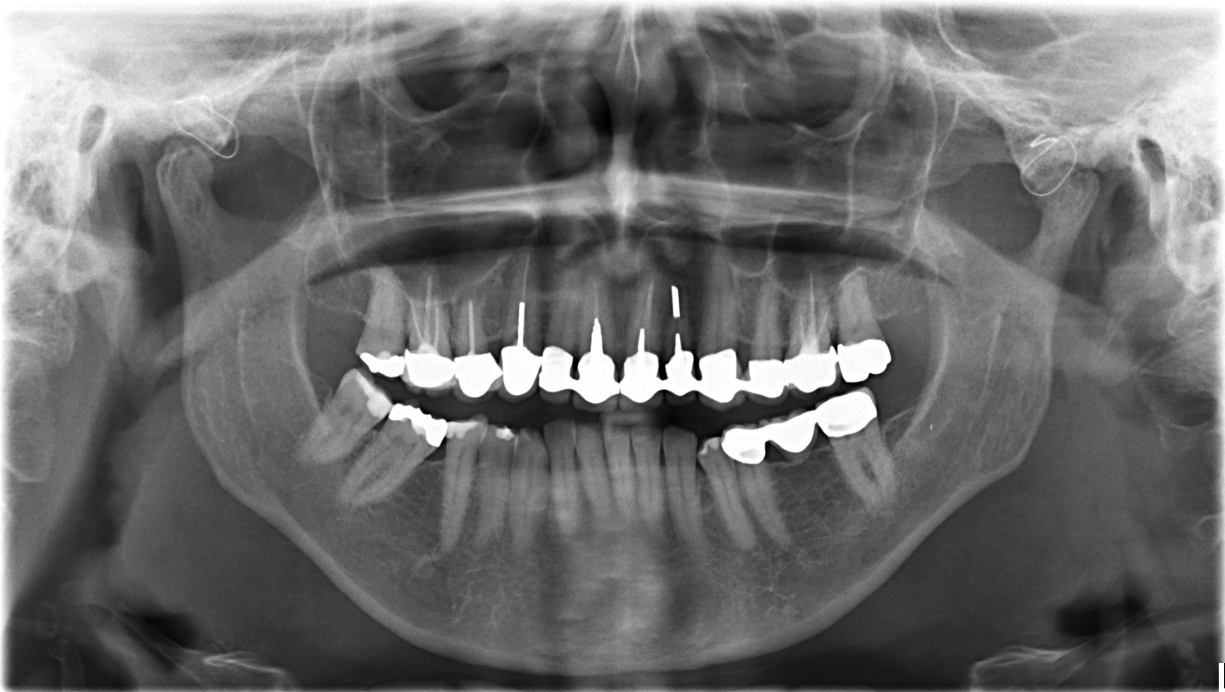

Abb. 34 b: Post-operative OPT-Aufnahme Fall 4 (re 5,5 und li 3,5 Jahre postoperativ): kein weiterer Höhenverlust der Kondylen. Der Befestigungsdraht des Interponats beidseits erkennbar

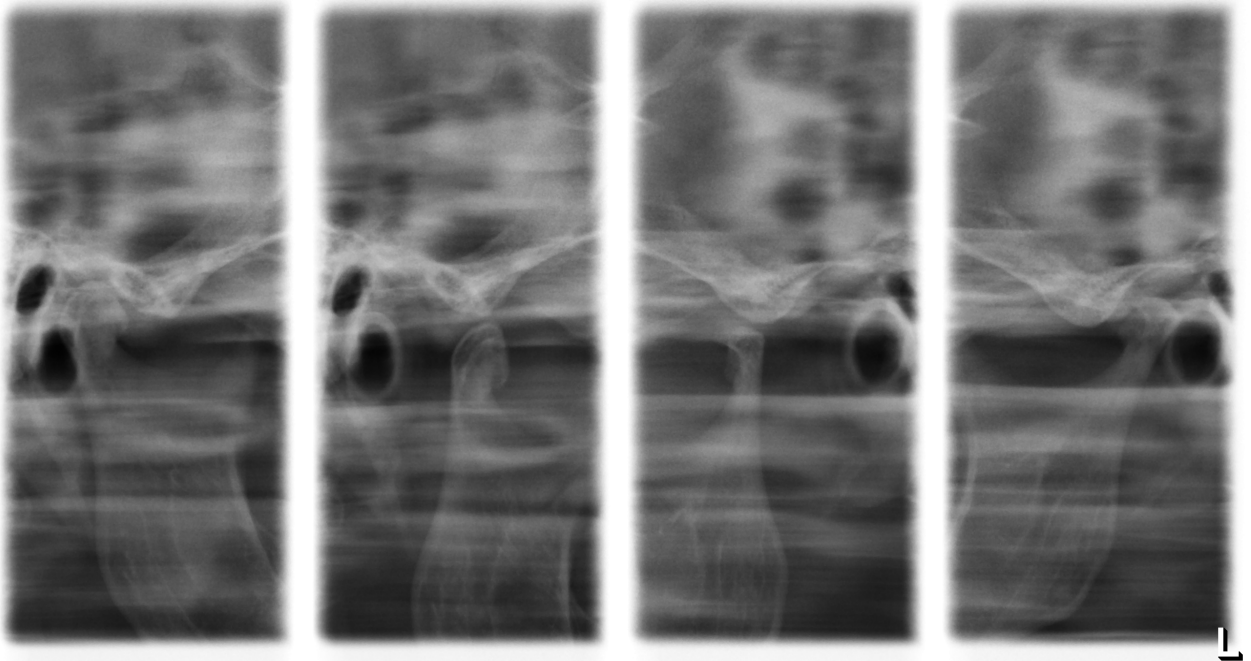


Abb. 35 a: Prä-operative TM1-Aufnahme Fall 4

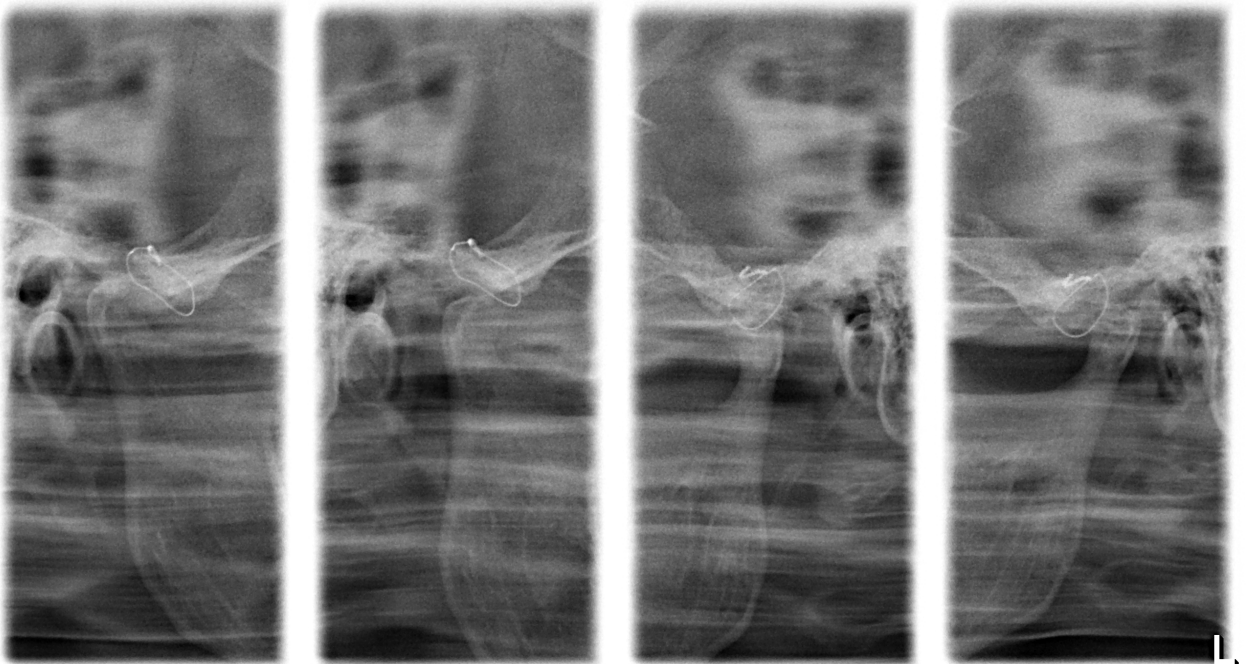


Abb. 35 b: Post-operative TM1-Aufnahme Fall 4 (re 5,5 und li 3,5 Jahre postoperativ)

Fall 8

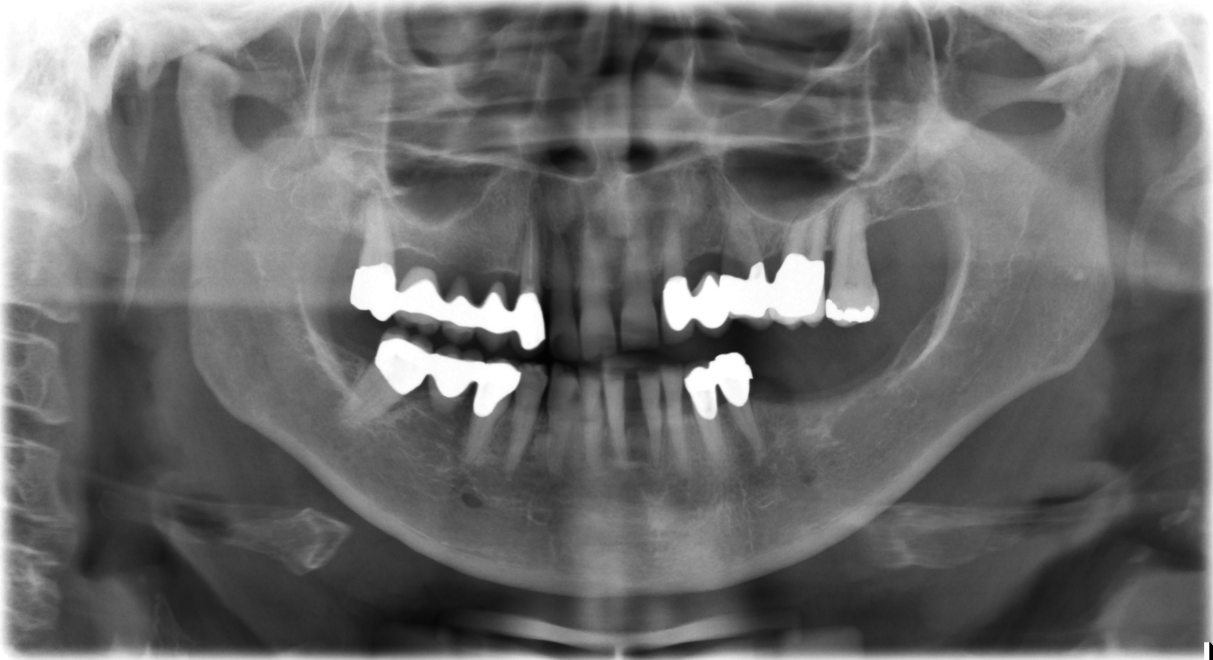

Abb. 36 a: Prä-operative OPT-Aufnahme Fall 8: beginnende Resorption der beiden Kondylen, links ausgeprägter als rechts

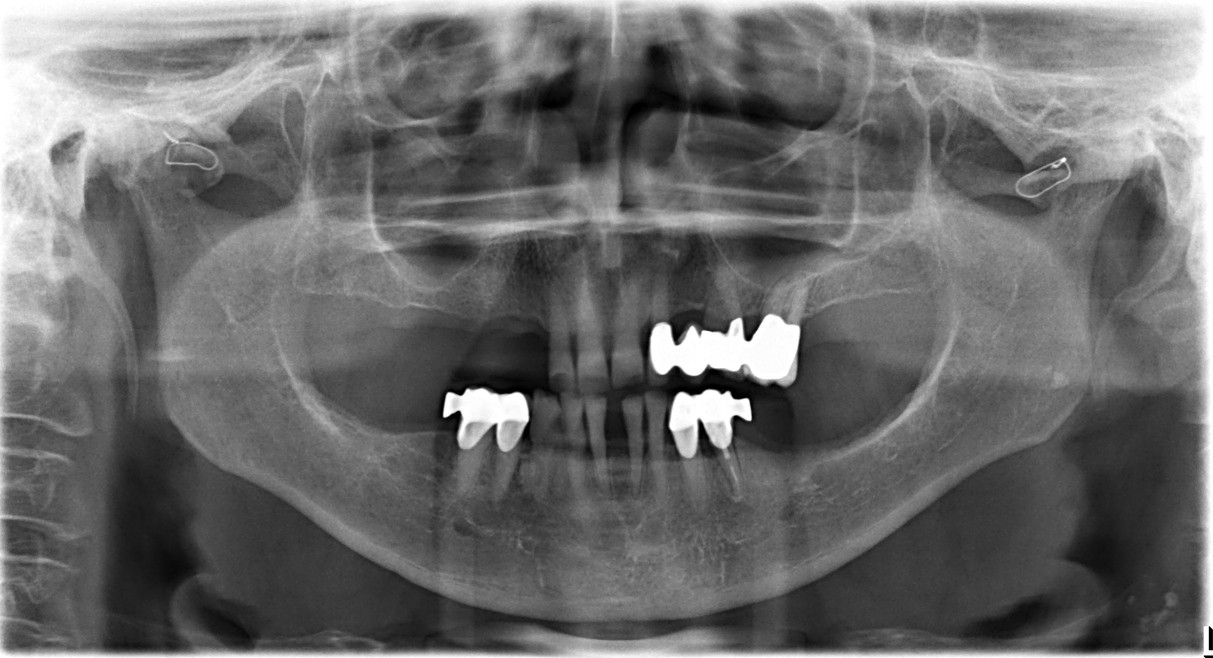

Abb. 36 b: Post-operative OPT-Aufnahme Fall 8 (re 8 und li 7,5 Jahre postoperativ): Geringer weiterer Höhenverlust der Kondylen ohne Funktionsverlust

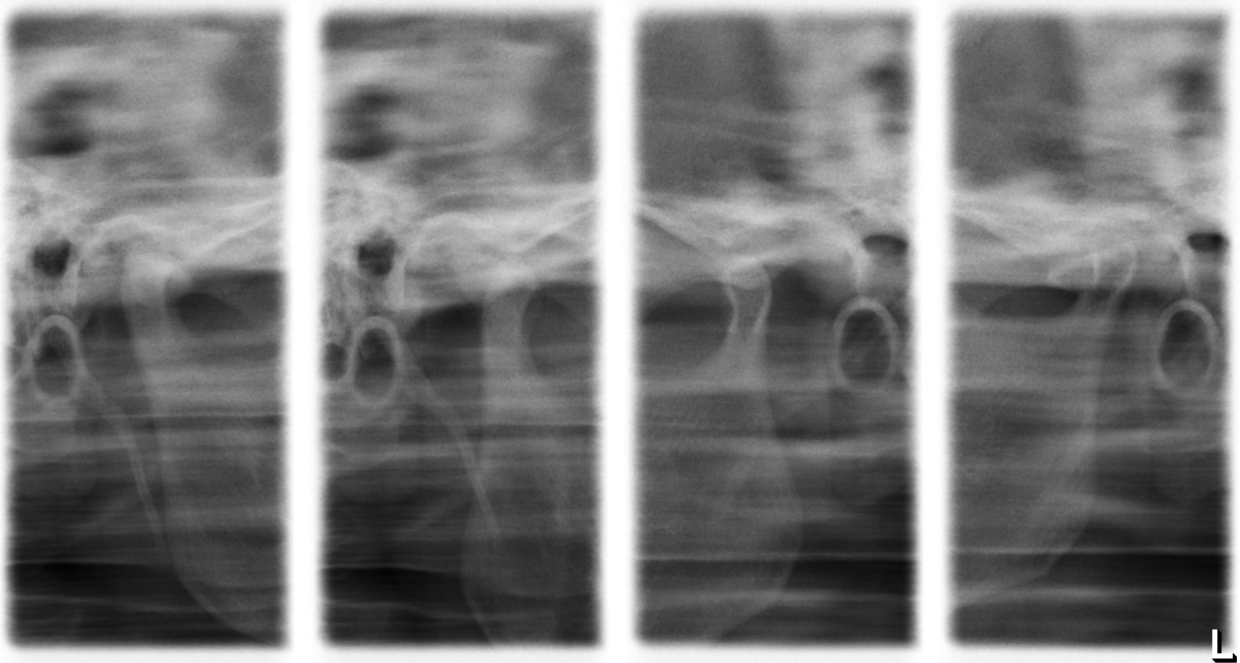


Abb. 37 a: Prä-operative TM1-Aufnahme Fall 8

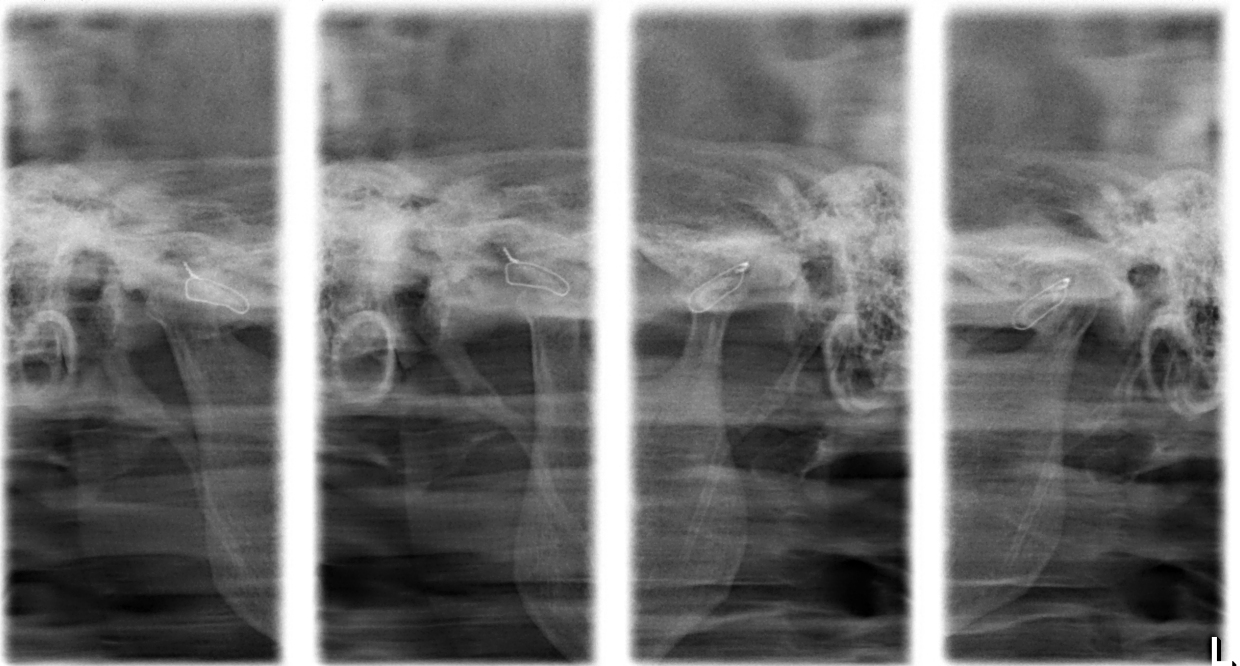


Abb. 37 b: Post-operative TM1-Aufnahme Fall 8 (re 8 und li 7,5 Jahre postoperativ)

5. Diskussion

Im Rahmen dieser Studie wurde mittels klinischer und radiologischer Untersuchung versucht herauszufinden, wie sich das in der Universitätsklinik für Mund-, Kiefer- und Plastische Gesichtschirurgie in Bonn erarbeitete und angewandte Operationsverfahren der Synovektomie mit Interposition eines Silastik-Sheeting auf die Symptomatik und das Leben von Patienten mit einer chronischen Arthritis des Kiefergelenks auswirkt. Aus früheren Studien ist bekannt, dass Silastik sich, im Gegensatz zu anderen alloplastischen Interpositionsmaterialien, durch seine relativ gute Biokompatibilität zur Verwendung eignet. Es stellt einen Kompromiss in bezug auf Komplikationshäufigkeit und Funktionalität dar (Habbi et al., 1970; Homsy, 1970; Reich, 1987).

Das in dieser Studie untersuchte Verfahren der Synovektomie des Kiefergelenks folgte gängigen Verfahren in der orthopädischen Chirurgie (Borisch und Hausmann, 2002; Mau und Krämer, 2014). Dies wurde, in Verbindung mit einer Interposition eines individuell angepassten Silastik-Sheets in der Klinik für Mund-, Kiefer- und Plastische Gesichtschirurgie in Bonn in den Jahren 1994-2017 bei 49 Patienten angewandt.

Zur Durchführung der retrospektiven Studie wurde ein Untersuchungs- und Fragebogen über die Kiefergelenksfunktion und den Schmerzstatus des Patienten erstellt, der sich an die standardisierte Untersuchung der Deutschen Gesellschaft für Funktionsdiagnostik und -therapie anlehnt (<https://www.dgfdt.de/klinische-funktionsanalyse>, Zugriff am 06.02.2016, s.o.). Zusätzlich zur klinischen Untersuchung erfolgte eine radiologische Auswertung der prä- und postoperativen Situation der knöchernen Gelenkstrukturen.

Dabei sollten die präoperativ erhobenen Untersuchungsergebnisse mit denen einer Nachuntersuchung verglichen werden. Problematisch erwies sich dabei, dass bei den bis zu 21 Jahre vor der Nachuntersuchung operierten Patienten nicht ganz vollständige Aufzeichnungen einer Funktionsdiagnostik vom Zeitpunkt vor der Operation zu einem vollumfänglichen Vergleich vorlagen.

Eine weitere Schwierigkeit, die sich bei der Aquirierung von infrage kommenden Patienten bot, war dass ein erheblicher Teil verzogen, verstorben oder aus anderen Gründen nicht mehr erreichbar war oder nicht auf Kontaktversuche antwortete. Dementsprechend trat eine hohe Ausfallrate ($n=33/49$, 67,3 %) auf, die, auch wegen der

insgesamt geringen Zahl bei relativ seltener Indikation, statistisch eindeutige Aussagen problematisch macht. Zum anderen konnte etwas mehr als die Hälfte ($n=9/16$) des noch erreichbaren Patientenkollektivs in der Poliklinik in Bonn klinisch untersucht werden. Die restlichen Patienten konnten nur auf dem Postweg mittels eines Fragebogens befragt werden ($n=7/16$). Auf diesem Wege sollten diese einige Untersuchungen selbstständig oder unter Hilfe Dritter durchführen. Dabei ist anzunehmen, dass es sich nicht um entsprechend geschulte Personen gehandelt hat. Abgesehen davon wurden in einigen Fällen auch zu Fragestellungen keine Antworten gegeben. Dadurch sind Einschränkungen in der Validität der Aussage dieser Untersuchung gegeben.

Dennoch erscheint die Darstellung und Wertung der postoperativen Befunde nach solchen, insgesamt selten indizierten und bislang nur in geringer Zahl durchgeführten Operationen eines in der Kiefergelenkchirurgie neuen Behandlungskonzepts sinnvoll und notwendig, um daraus Schlüsse für die chirurgischen Behandlungsmöglichkeiten bei chronisch entzündlichen Erkrankungen des Kiefergelenks zu gewinnen.

In der hier dargestellten retrospektiven Untersuchung werden erstmals Ergebnisse der Operationstechnik über einen längeren Zeitraum von maximal 21 Jahren beleuchtet. Vergleichbare Studien zu der hier behandelten speziellen Problematik waren nach unserer Recherche in der Literatur nicht zu eruieren. Andere Verfahren, die Silastik als Interponat verwenden, wie die Lückenosteotomie bei Ankylose oder die Verwendung von Muskelfaszien, ebenfalls nach Auftreten einer Ankylose, stellen sich durch erhebliche Unterschiede der Operationsvoraussetzungen, Ausgangssituationen der Patienten und der angewendeten Techniken komplett anders dar. Operationen der Fälle in den erwähnten Studien waren meist aufgrund von Ankylosen, verursacht durch Traumata, Infektionen oder weiter fortgeschrittenen Formen chronischer Entzündungen der Kiefergelenke durchgeführt worden. Hier wurden häufig Arthroplastiken, also Abtragungen und Formung der knöchernen Gelenkstrukturen durchgeführt (Abbas et al., 2005; Akhtar et al., 2006; Gundlach, 2010; Tripathy et al., 2009; Valentini et al., 2002). Demzufolge stellt sich ein Vergleich mit der hier untersuchten Methode in der Literatur als schwierig dar.

Zur Erhebung von Daten konnten von insgesamt 49 operierten Patienten 16 Männer und Frauen untersucht ($n=9$) und auf dem Postweg befragt ($n=7$) werden, die aufgrund einer

diagnostizierten rheumatoiden Arthritis mit früher Kiefergelenksbeteiligung operiert wurden. Der Zeitraum zwischen dem Eingriff und der hier erfolgten Nachuntersuchung variierte zwischen 5 Monaten und maximal 21 Jahren (250 Monate) mit einem mittleren Nachuntersuchungszeitraum von 65,91 Monaten (\pm 49,3 Monate). Für die meisten Patienten lag der Eingriff mehr als drei Jahre zurück.

Bei Betrachtung des Patientenkollektivs wurde sichtbar, dass aufgrund der gravierenden Beschwerden und Befunde eine Indikation zur operativen Therapie bei Kiefergelenkbefall in jeder Altersgruppe nach der Adoleszenz gesehen wurde, wobei der jüngste Patient zum Zeitpunkt der Operation 18 Jahre (weiblich) und der älteste Patient 75 Jahre (männlich) alt waren. Das Durchschnittsalter der männlichen Patienten war dabei 10 Jahre höher. Ebenso wie bei dem Vergleich mehrerer Studien zur Prävalenz rheumatischer Mitbeteiligung des Kiefergelenks von Atsu et al. (2006), lag der Anteil von Frauen mit 4:1 deutlich höher als der der Männer. Dies gibt wieder, dass beim weiblichen Geschlecht eine vermehrte Anfälligkeit für chronisch entzündliche Erkrankungen des Körpers besteht. Trotz der relativ geringen Zahl von 16 Patienten konnte diese Beobachtung auch in unserer Untersuchung bestätigt werden (Atsu und Ayhan-Ardic, 2006; Bono et al., 2014).

Bei den betrachteten Patienten waren 37,5 % auf beiden Seiten von einem Kiefergelenkbefall betroffen. Bei anderen Autoren lagen diese Werte beispielsweise im Bereich von 25 % (Bono et al., 2014) oder 21 % (Leibur et al., 2010). Bemerkenswert erscheint die Anzahl von ca. 100 evaluierten Patienten insbesondere in der erstgenannten Studie. Obwohl die Anzahl der evaluierten Patienten in dieser Studie deutlich geringer ist, geben unsere Zahlen im Vergleich mit der Literatur für den beidseitigen Befall der Kiefergelenke einen Hinweis auf einen Anteil von 1/4 bis 1/3 der Patienten mit Kiefergelenkbefall. Eine Bewertung der höheren Inzidenz in unserer Studie verbietet sich wegen der geringen Gesamtzahl der Patienten.

Von den 22 untersuchten Gelenken war in jeweils 11 Fällen die linke oder rechte Seite betroffen und operiert worden. Eine Tendenz zu einer bestimmten Seite war in unserer Betrachtung für einen Mitbefall nicht ersichtlich.

Bei Operationen im Kiefergelenksbereich stehen mehrere Möglichkeiten für einen möglichen Zugang zur Verfügung. Dabei muss zwischen Funktion und ästhetischen Gesichtspunkten abgewogen werden. Bei $n=20/22$ (91 %) der operierten Gelenke wurde

ein präaurikulärer und in zwei Fällen ein retroaurikulärer Zugang gewählt. Es liegt die Vermutung nahe, dass bei einem präaurikulären Zugang Patienten auf gegebenenfalls entstandene Narbenbildung angesprochen werden oder selber eine unangenehme Empfindung bei dem Anblick verspüren. Jedoch lediglich ein einseitig operierter Patient äußerte, dass die Narbe für sich und andere ‚diskret wahrnehmbar‘ sei. Es bestätigte sich damit, daß in aller Regel ein präaurikulärer Zugang im sichtbaren Gesichtsbereich demnach eine nur geringfügig bis nicht existente ästhetische Beeinträchtigung darstellt (Al-Kayat und Bramley, 1979).

Kiefergelenksfunktion

Im Zuge der Untersuchung ergab sich die Schwierigkeit, dass Werte, wie die der maximalen Mundöffnung, Unterkieferbeweglichkeit und Anzeichen für Deviation und Deflexion nur bei den in der Klinik nachuntersuchten Patienten (n=9) objektiv durch einen erfahrenen Behandler erfasst werden konnten. Die Patienten (n=7), die per Post einen ausgefüllten Fragebogen zurückschickten, sollten dies nach einer schriftlichen Anleitung selbstständig durchführen. Dementsprechend ist anzunehmen, daß die Werte, die durch die Briefbefragung gewonnen wurden einen deutlich höheren Meßfehler besitzen. Außerdem fehlten bei n=2/16 (12,5 %) Angaben zu den Unterkiefertrusionsbewegungen, bzw. bei n=1/16 (6,25 %) Werte für die SKD.

In der Untersuchung der maximalen Schneikantendifferenz zeigten 67 % der untersuchten Patienten eine postoperativ mehr als zufriedenstellende Mundöffnung im Normbereich mit mehr als 40mm. Der geringste Wert in der Gruppe mit einer maximalen Mundöffnung unterhalb des gesetzten Grenzwertes von 40mm liegt mit 25mm in einer Größenordnung, die den Patienten im alltäglichen Leben nicht wesentlich einschränken dürfte.

Das Ergebnis der postalisch befragten Gruppe stellt sich mit einem Anteil von ca. 43 % mit einer den angestrebten Grenzwert überschreitenden Mundöffnung geringer als in der Gruppe der Nachuntersuchungen dar.

Für Patienten, die auf beiden Seiten operiert wurden, zeigt sich ein ähnlich hoher Anteil der erreichten maximalen Schneidekantendifferenz. Ein hier aufgetretener Minimalwert von 14mm (Fall Nr. 15) stellte im Kollektiv eine Ausnahme dar, die möglicherweise auch

auf einen Messfehler beim Patienten selbst zurückzuführen ist. Es ist nicht auszuschließen, in Anbetracht der anderen hier angegebenen Werte, dass durch die Operation nicht der gewünschte Effekt in Bezug auf die Unterkieferbeweglichkeit aufgetreten ist. Da es sich um einen zurückgesandten Fragebogen handelt, konnte klinisch keine weitere Untersuchung stattfinden. Bis auf die beiden genannten Ausnahmen wurde jedoch in den allen Fällen eine Schneidekantendifferenz von mindestens 30mm und mehr erreicht, die normalerweise zu keiner Einschränkung der Lebensqualität führt.

Insgesamt betrachtet betrug die durchschnittliche maximal mögliche Mundöffnung 36,7mm.

Betrachtet man die bei Durchführung der Trusionsbewegungen erreichten Werte, zeigte sich bei einem erheblichen Teil der operierten Patienten eine verringerte Kieferbeweglichkeit in der Horizontalebene. Während alleine betrachtet $n=8/14$ (57,1 %), hiervon wurden zwei Patienten beidseitig operiert, eine ausreichend große Protrusionsstrecke zeigten, waren nur $n=3/14$ (21,4 %) in der Lage, in der Horizontalen Grenzbewegungen in alle drei Richtungen in einer zufriedenstellenden Größenordnung auszuführenden.

In der Gruppe mit einseitiger Therapie war bei $n=2/9$ (22,2 %) nach kontralateral, aber bei $n=4/9$ (44,4 %) mit einem doppelt so großem Anteil nach ipsilateral eine Trusionsbewegung in gesundem Maße möglich. Ein Grund hierfür ist wahrscheinlich, dass es durch die im Zuge der Heilung auftretende Narbenbildung im Gelenkspalt zu einer Bewegungseinschränkung des betroffenen Kondylus kommt. Also wäre dieser in seiner Funktion als schwingender Kondylus bei einer Unterkieferbewegung nach kontralateral gehemmt.

In Hinblick auf beidseitig operierte Patienten war festzustellen, dass nur bei $n=1/5$ (20 %) die Bewegung zur jeweiligen Gegenseite der Operation nicht verringert war.

Für die Einschränkungen der Unterkieferbeweglichkeit in allen gemessenen Dimensionen kommen mit größter Wahrscheinlichkeit die offenbar unterschiedlich ausgeprägte postoperative Narbenbildung im und um das Kiefergelenk in Frage. Die erhöhte Proliferationstendenz des Bindegewebes ist gerade bei Patienten mit chronisch-entzündlichen Erkrankungen notorisch (Firestein et al., 2013; Kretapirom et al., 2013).

Alternativ wären Rezidive der entzündlichen Erkrankungen zu diskutieren. Aufgrund der geringen knöchernen Veränderungen des Kondylus nach der Operation in der Langzeitbetrachtung der Röntgenuntersuchungen erscheint dies jedoch nicht wahrscheinlich.

Ergebnisse, die im Vergleich hierzu durch Gynther und Holmlund 1998 mittels einer arthroskopischen Lavage des Gelenkspalts erzielt wurden, stellen sich positiver dar. Hierzu ist jedoch anzumerken, dass diese Patienten sich meist in einem sehr frühen Stadium der entzündlichen Gelenkveränderung befanden und die Bildung von Pannus noch nicht fortgeschritten war. Eine Mundöffnung über 40mm konnte hier bei 78% erreicht werden und der Anteil der von rheumatoider Arthritis Betroffenen, die eine Protrusion über 6mm durchführen konnten, war ebenfalls höher. Da bei Gynther und Holmlund jedoch nur ein postoperativer Nachuntersuchungszeitraum von 1 Jahr gewählt wurde, ist hierbei nichts über die Langzeitwirkung gesagt (Gynther und Holmlund, 1998).

Im Zuge der von uns durchgeführten Untersuchung ergab sich für insgesamt $n=4/16$ (25 %) der Befund einer Deviation des Unterkiefers von der Mittellinie bei der Mundöffnung. Ein Patient gab keine Daten zu Trusionsbewegungen an – daher gestaltet sich eine Ergründung von Zusammenhängen hier als schwierig. In den drei anderen Fällen erfolgte die Abweichung nach ipsilateral, was mit den beobachteten größeren Trusionsstrecken, im Vergleich zur Gegenseite, übereinstimmt und unter anderem mit einer verringerten Mobilität im operierten Gelenk, aufgrund der Narbenbildung, zu erklären ist. Leider konnten diese postoperativen Meßwerte aufgrund unvollständiger Eintragungen in den Akten nicht mit den präoperativen Werten verglichen werden. Eine Aussage, inwieweit eine Verbesserung oder Einschränkung der Funktion nach oder durch die operative Maßnahme zustande kam, ist nicht möglich. Dennoch ist die Aussage, daß nach der gewählten operativen Behandlung in der Langzeitbetrachtung die Progredienz des chronisch entzündlichen Geschehens bei im Wesentlichen unbeeinträchtigter Funktion gestoppt werden konnte, für die Indikationsstellung und Aufklärung vor dem dargestellten Operationsverfahren wichtig.

Artikulation und Okklusion

Bei Manipulation am Kiefergelenk durch einen operativen Eingriff wäre eine in der Folge auftretende Okklusionsstörung denkbar (Capurso et al., 1989). Bei den von uns untersuchten Fällen trat dies jedoch nicht auf. Dies spricht dafür, dass eine postoperative Resorption des Kondylus gar nicht oder in einem nicht relevanten Maße zustande kam.

Schmerzstatus

Patienten, die für die Operation in Frage kommen, leiden in den meisten Fällen im Rahmen der chronischen Entzündung an starken Schmerzen im Kiefergelenksbereich und der näheren Umgebung. In dieser Dissertation geht es daher auch um die Frage, ob durch den operativen Eingriff eine Verbesserung des Schmerzzustandes erreicht werden konnte. Da für diese Untersuchung ein Behandler notwendig war, konnten Daten nur von den zum Termin erschienenen Betroffenen erhoben werden. Eine Einschränkung der Vergleichbarkeit des Schmerzstatus prä- und postoperativ ergibt sich allerdings, da bei den Patienten nach den zugänglichen Akteneintragungen präoperativ keine genaueren Erhebungen des Schmerzstatus, z.B. mit VAS, stattgefunden hatten. Allerdings waren präoperativ bestehende Schmerzen, die zu einer erheblichen Beeinträchtigung der Lebensqualität geführt hatten neben einer Funktionsbehinderung oder einer beginnenden Bissstörung ein wichtiges Indikationskriterium, Insofern kann davon ausgegangen werden, daß bei den Patienten dieses Indikationsmerkmal vorhanden war.

Mit $n=6/9$ (66,7%) war ein großer Teil der untersuchten Patienten im Bereich des operierten Kiefergelenks in Ruhe frei von Schmerzen; $n=2/9$ (22,2 %) gaben einen moderaten, Schmerz an, der kaum störe. Unter Funktion waren $n=3/9$ (33,3 %) der Patienten in den operierten Gelenken ohne Schmerz. $n=5/9$ (55,5 %) gaben leichte bis moderate Beschwerden an, die sie im Alltag, laut eigener Angabe, jedoch nicht beeinträchtigten. Lediglich eine Patientin, die auf beiden Seiten operiert worden war

(Fall Nr. 6), führte an, an schweren Schmerzen bei Funktion der Kiefergelenke zu leiden. In Ruhe waren die Beschwerden dieser Patientin nur gering.

Bei der Palpation des lateralen Gelenkpols zeigte sich ebenfalls eine Schmerzsymptomatik. Doch bei $n=4/9$ (44,4 %) waren durch Palpation keine Beeinträchtigungen festzustellen. Die restlichen fünf Patienten waren leicht bis moderat betroffen. Im zurückgesendeten Fragebogen war der Anteil der schmerzlosen Patienten mit $n=4/7$ (57,1%) höher. Somit konnte hier durch den Eingriff in insgesamt 50 % der betrachteten Fälle eine Freiheit von Druckdolenz im Kiefergelenksbereich hergestellt werden.

Eine Schmerzfreiheit konnte also durch die Operation nicht bei allen Betroffenen erreicht werden. Wo dies nicht der Fall war, konnte doch eine Reduktion der Symptomatik erreicht werden. Aus der Reihe fällt Fall Nr. 6, da hier der stärkste wahrgenommene Schmerz beobachtet werden konnte. Zudem war der Patientin keine im physiologischen Rahmen zufriedenstellende Unterkieferbewegung und Mundöffnung möglich. Ähnliche Ergebnisse konnten auch bei Holmlund et al 2013 festgestellt werden. In dieser Studie wurden die Effekte einer Interposition mit der Muskelfaszie des M. temporalis nach Ankylose aufgrund einer chronischen Arthritis anhand von $n=22$ Fällen betrachtet und ausgewertet. Dort wurde ebenfalls von einzelnen Fällen berichtet, in denen es zu keiner deutlichen Besserung der Schmerzsymptomatik, in einem Fall sogar zu einer Verschlechterung kam. Ursachen konnten nicht gefunden werden. Obwohl ähnliche Ergebnisse in Bezug auf Schmerzreduktion und Unterkieferbeweglichkeit vorhanden waren, unterscheiden sich die beiden Operationsmethoden deutlich, da bei Holmlund et al 2013 eine Ankylose als Therapiegrund genannt wurde (Holmlund et al., 2013).

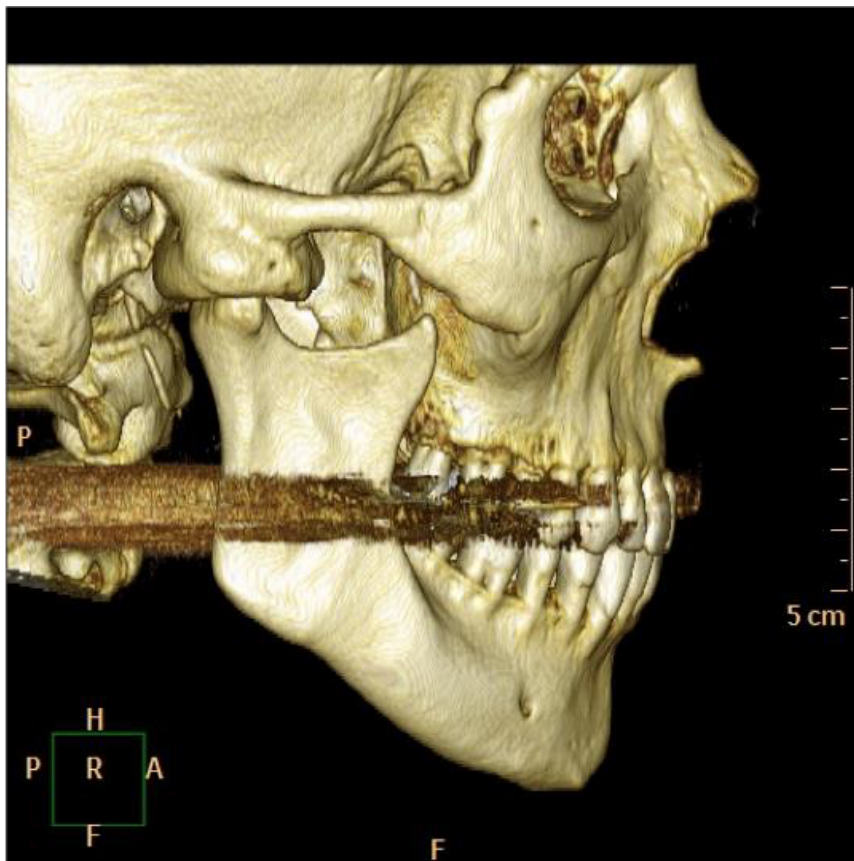


Abb. 38: CT-Aufnahme einer Ankylose des rechten Kiefergelenks

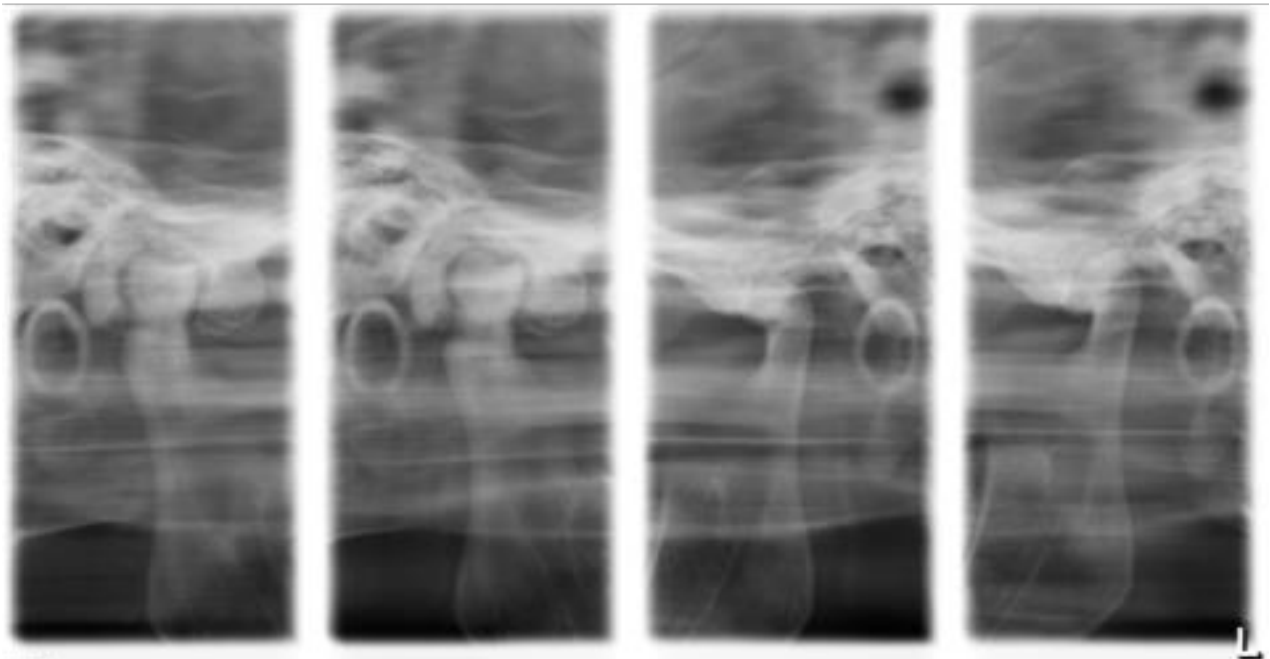


Abb. 39: TM1-Aufnahme einer beidseitigen Ankylose der Kiefergelenke

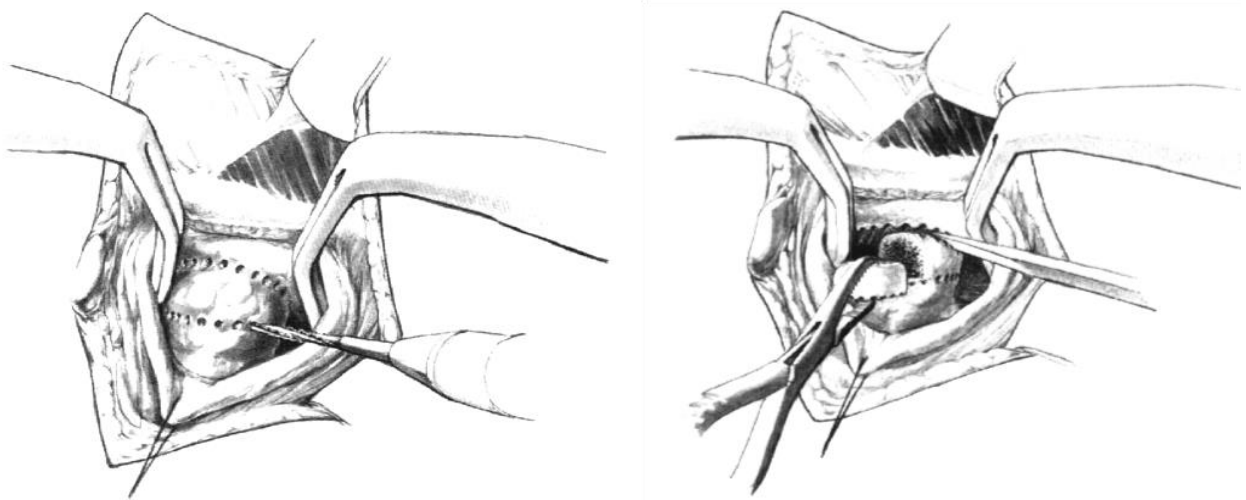


Abb. 40 a,b: Schematische Darstellung einer Lückenostektomie bei Ankylose als Folge einer chronisch entzündlichen Erkrankung des Kiefergelenks (späte Verlaufsform)

Ist das Kiefergelenk bei einer systemischen chronischen Entzündung mitbetroffen, kann es durch ausstrahlende Schmerzen zu Beschwerden in der Kaumuskulatur, hier wurden der M. masseter und M. temporalis untersucht, kommen. Eine Mitbeteiligung des Muskels an der Schmerzsymptomatik ist bei systemischen chronisch-entzündlichen Erkrankungen bekannt (Aliko et al., 2011; Moen et al., 2005). Insofern ist auch eine myogene Verursachung von postoperativ bemerkten Schmerzen in Betracht zu ziehen. In der vorliegenden Studie sollte eruiert werden, ob diese Beschwerden durch die hier in Frage stehende chirurgische Therapie vermindert oder beseitigt werden können und ob diese gegebenenfalls selbst evtl. eine unphysiologische Belastung bei der Kieferfunktion induziert. Dies könnte beispielsweise durch eine schlechte Adaptation oder unzureichende Fixation des Interponats an der Schädelbasis bedingt sein. Vor diesem Hintergrund wäre die Entstehung von Muskelverspannungen und Fehlbelastungen mit folgendem Muskelschmerz möglich. Nicht außer Betracht zu nehmen ist allerdings, dass Myopathien auch durch mangelnde Stressverarbeitung oder letztlich auch durch Malokklusionen bedingt sein können, welche aber bei keinem unserer untersuchten Patienten beobachtet wurden (Fuhr und Reiber, 1995; Graber, 1995).

n=4/9 (44,4 %) Patienten empfanden zur Zeit der Untersuchung keinen Palpationsschmerz. Bei n=3/9 (33,3 %) traten ipsilateral im M. Masseter leichte bis

moderate und im M. temporalis bei n=2/9 (22,2 %) Beschwerden auf. In einem Fall kam es ipsilateral in beiden Muskeln zu einer Empfindlichkeit. Bei der Palpation zeigte Patient Nr. 6 ebenfalls in beiden Muskeln auf beiden operierten Seiten Auffälligkeiten. Ein kausaler Zusammenhang zwischen den starken Gelenkschmerzen, der deutlich verringerten Fähigkeit zur Bewegung des Unterkiefers und der hier beobachteten Myopathie, ist offensichtlich.

Wenn es zu funktionsabhängigen Beschwerden im Kiefergelenksbereich kommt, ist es bei oberflächlicher Betrachtung nicht immer ersichtlich, ob es sich um einen primär vom Gelenk selbst ausgehenden oder aus der Muskulatur stammenden Schmerz handelt.

Da auch in dem von uns untersuchten Patientenkollektiv sowohl arthrogener als auch myogener Schmerz auftrat, musste eine Differenzierung stattfinden. Denn rein myogener Schmerz, der sich durch eine diffuse Ausbreitung im Bereich der Muskulatur darstellt, spricht häufig für eine unphysiologische Belastung des stomatognathen Systems oder muskuläre Hyperaktivität (Atsu und Ayhan-Ardic, 2006; Fuhr und Reiber, 1995), während arthrogener Schmerz ein Zeichen für Ursachen innerhalb des Gelenks wäre. Dieser tritt lokal begrenzt bei Funktion oder in Ruhe im Bereich des Gelenks selbst auf.

In diesem Sinne konnte beobachtet werden, dass ipsilateral in n=5/9 (55,5 %) Fällen die führende Schmerzkomponente arthrogen war und in einem Fall myogen.

Kiefergelenkgeräusche traten ipsilateral bei insgesamt n=10/16 (62,5 %) davon kam es in n=2/16 (12,25 %) Fällen zu einem schmerzfremden Knacken und bei n=8/16 (50 %) zu Krepitation, also einem Reiben/Knirschen im Gelenk. In der Gruppe der 5 klinisch Untersuchten, bei der Krepitation im Kiefergelenk auftrat, waren 4 von Schmerzen im Kiefergelenk betroffen. Der fünfte Patient, bei dem der Eingriff auf beiden Seiten durchgeführt wurde, zeigte keinerlei Schmerzsymptomatik und die Kieferbewegung war in keine Richtung eingeschränkt.

Ein auskultierbares Knacken im Kiefergelenk ist meist ein Zeichen für eine anteriore Diskusverlagerung und kein typisches Symptom einer chronisch-entzündlichen Erkrankung (Zide et al., 1986). Der Diskus wird jedoch in der durchgeführten Operationstechnik aufgrund der bereits eingetretenen pathologischen Veränderungen

und aus systematischen Erwägungen bei der Synovektomie mit entfernt. Über die Ursache des Geräuschs bei operierten Gelenken kann nur spekuliert werden. Anzumerken ist, dass bei dem untersuchten Patienten keinerlei Schmerzsymptomatik vorhanden und die Kieferbeweglichkeit in einem guten Umfang möglich war.

Aus Studien ist bekannt, dass es bei einer Verwendung von Silastik im Gelenkspalt zu Absplitterungen oder Brüchen kommen kann (Homsy, 1970). Dies kann unter Umständen Grund für Geräusche in Form von Krepitation sein. Hiermit waren, bis auf eine Ausnahme in unserem klinisch untersuchten Kollektiv, in jedem Fall auftretende Schmerzen in Funktion mit Krepitation verbunden.

Gynther und Holmlund konnten durch arthroskopische Lavage den Anteil der Patienten mit Geräuschen auf 47 % reduzieren. Dabei war bei 22 % ein Knacken und bei 26 % Krepitation auszukultieren (Gynther und Holmlund, 1998). Bei dieser Untersuchung war, da es sich um eine minimalinvasive Therapieform handelt, der Diskus noch erhalten. Ein Grund für das in unserer Nachuntersuchung häufiger auftretende Reibegeräusch im Gelenk könnte das schon erwähnte Ablösen von Partikeln aus dem Silastikinterponat sein. Allerdings fehlten hier in allen Fällen typische Entzündungsreaktionen als Ausdruck einer Abstoßungsreaktion, wie in solchen Fällen zu erwarten wäre.

Insofern ist als Ursache auch die Ausbildung von intraartikulären Narbensträngen wahrscheinlich, die vom nach vorne gleitenden Kondylus ruckartig überwunden werden müssen.

Postoperativ erfolgte bei $n=4/9$ (44,4 %) der klinisch untersuchten Patienten eine Nachbehandlung in Form einer Physiotherapie. Auffallend war hierbei, dass in allen diesen Fällen moderate bis – in einem Fall - starke Schmerzen im Gelenksbereich bei Funktion auftraten und Krepitation auskultierbar war. Bei diesen Patienten waren aber auch unterschiedlich gute Fähigkeiten der Unterkieferbewegung zu bemerken. Klinische Erfahrungen zeigen, dass frühe Bewegungsübungen nach der Operation zu einer verbesserten Beweglichkeit des Unterkiefers führen und zusätzlich möglichen Ankylosen entgegenwirken (Reich und Martini, 2013). Außerdem sei Bewegung notwendig, um eine Bildung einer bindegewebigen Einscheidung des Interpositionsmaterials zu unterstützen, was einen Abrieb des Silastikmaterials verhindern und die Gleitfähigkeit des Kondylus erhöhen würde (Monje et al., 2012).

Insofern wäre zu untersuchen, ob die Krepitation und Schmerzsymptomatik durch mangelnde Übungstherapie postoperativ zustande kam.

Operationskomplikationen

Da, wie unsere Ergebnisse zeigen, bei keinem der untersuchten Patienten Lymphknotensymptomaten auftraten, die beispielsweise für einen Abrieb des alloplastischen Materials sprächen, ist eine Einscheidung des Silastik-Sheetings mit einer Bindegewebsschicht wahrscheinlich. Wie beschrieben, würde diese Schicht als Gleitschicht dienen und einen eventuell auftretenden Abrieb verhindern. In der Literatur sind Fälle beschrieben, bei denen es nach Interposition mit einem Silastikblock nach Arthroplastik zu Fremdkörperreaktionen in Form einer Lymphadenopathie kam (Dolwick und Aufdemorte, 1985; Monje et al., 2012).

Radiologische Auswertung

Präoperativ werden in Bonn standardmäßig zur orientierenden radiologischen Beurteilung der Gelenksituation ein Orthopantomogramm und Funktionsaufnahmen der Kiefergelenke (sog. TM1-Aufnahmen) angefertigt. Diese Röntgenaufnahmen wurden an dem Nachuntersuchungstermin wiederholt erstellt.

Von $n=2/9$ (22,2 %) der Patienten waren die o.g., seinerzeit noch analogen Bilder nicht mehr auffindbar oder nach Ablauf der gesetzlichen Aufbewahrungspflicht vernichtet. Die Befunde bei der Nachuntersuchung zeigten bei $7/9$ (77,7 %) der operierten Fälle eine begonnene Resorption des Gelenkkondylus mehr oder weniger stark ausgeprägt zu sehen (siehe Kapitel 4.2 „Ergebnisse der bildgebenden Diagnostik“).

Im Vergleich der prä- und postoperativen Situation im Kiefergelenk konnte bei allen vorhandenen Fällen ($n=7/7$ (100 %)) ein Fortschreiten einer Resorption sowie eine beginnende oder bestehende Ankylose radiologisch ausgeschlossen werden.

Vergleichbare postoperative Studien sind in der Literatur nicht zu finden. Es finden sich lediglich radiologische Nachuntersuchungen zu intraartikulären Injektionen, beispielsweise mit Steroiden. Infolge dessen kam es bei Vallon et al. 2002 bei circa der Hälfte der Patienten in einem Zeitraum von 12 Jahren nach der intraartikulären

Injektion zu fortschreitenden Destruktionen der knöchernen Gelenkstrukturen (Vallon et al., 2002).

Im Gegensatz dazu waren in der Folge des hier untersuchten neu eingeführten Operationsverfahrens radiologisch keine weitere Resorption, und in den meisten Fällen eher regenerative Zeichen im Gelenkbereich zu beobachten.

Die Aufnahmen der Abb. 41 a und b zeigen eine stabile Situation ohne Progression einer Resorption 12 Jahre nach der durchgeführten Synovektomie mit Interposition mittels Silastik-Sheeting und weisen somit einen positiven Langzeiteffekt der Operationstechnik auf.

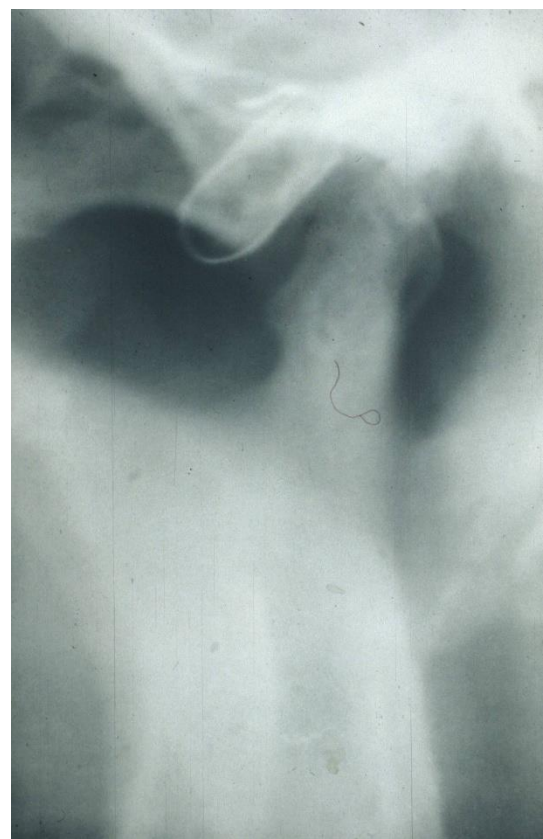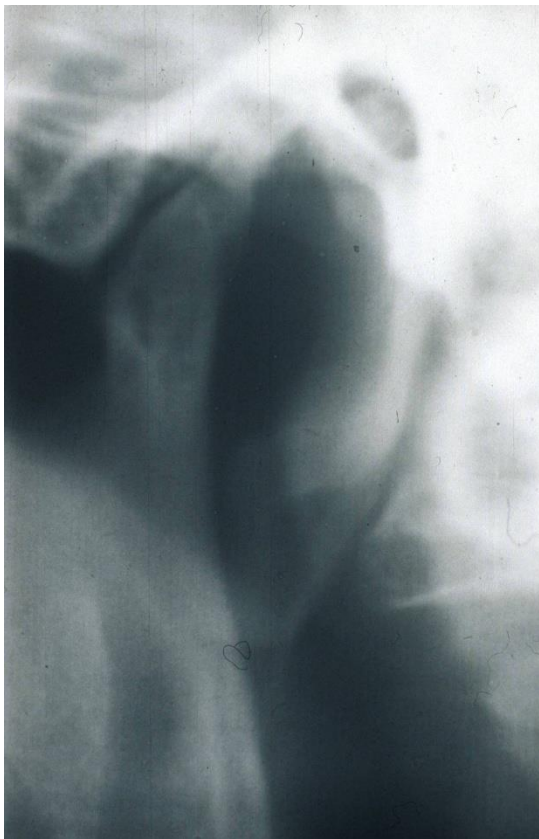


Abb. 41 a: Röntgenaufnahme Kiefergelenk links präoperativ (Ausschnitt aus OPT-Aufnahme)

Abb. 41 b: Röntgenaufnahme (gleicher Patient) Kiefergelenk links 12 Jahre postoperativ

Bei unserer klinischen Untersuchung ergab sich ebenfalls kein Anhalt für eine Ankylose/Versteifung des Kiefergelenks. Obwohl Resorptionen präoperativ vorhanden waren und damit ein weiteres Fortschreiten der Resorption möglich gewesen wäre, waren klinisch keine Zeichen, wie ein offener Biss oder eine progrediente Klasse II-Okklusion zu beobachten. Damit ist ein zentraler Punkt der Fragestellung positiv beantwortet. Durch die Operation konnte ein Fortschreiten der großteils bereits begonnenen Resorption aufgehalten und auch die zweite Endform der Mitbeteiligung, eine Ankylose, in unserem Klientel verhindert werden.

Unabhängig von den Ergebnissen der klinischen Nachuntersuchung stellt sich die Frage, wie sich der Patient subjektiv zu dem Therapieverfahren äußert. Die persönliche Empfindung gibt unter anderem Aufschluss darüber, inwieweit der Eingriff die Lebensqualität verändert hat und der Patient von dem durchgeführten Eingriff profitiert. Neben den physiologischen Aspekten spielt die psychologische Komponente eine erhebliche Rolle. In diesem Zusammenhang war interessant, ob subjektiv Besserung erzielt wurde, wie lange diese angehalten hat und ob er/sie die Operation ggf. noch einmal durchführen lassen würde.

So gaben $n=11/16$ (68,75 %) an, dass es in Folge der Operation im Kiefergelenkbereich zu einer deutlichen Verbesserung der Beschwerden kam. $n=3/16$ (18,75 %) empfanden, dass sich die Situation nach dem Eingriff eher verschlechtert hätte. Da einer dieser drei Patienten lediglich auf dem Postweg befragt werden konnte war hier nicht ersichtlich wie sich die Schmerzproblematik darstellt. Die anderen beiden Patienten gaben jedoch moderaten Schmerz im Kiefergelenkbereich an.

Bei der Mehrheit von $n=10/16$ (62,5 %) hielten die Verbesserungen seit der OP, in drei Fällen länger als ein Jahr und bei zwei Patienten weniger als ein Jahr an. Ein Patient, der angab, dass sein Befinden schlechter sei als vor der OP, machte hierzu keine Angabe. Eine weitere Evaluation der Ursache für diese Angaben und des klinischen Zustandes sollten Teil weiterführender Untersuchungen sein.

Die Nachuntersuchungszeit betrug in unseren Nachuntersuchungen bis zu 21 Jahre, mit einem Durchschnitt von $5,64 \pm 4,09$ Jahren. Studien, die ebenfalls nach Eingriffen im Kiefergelenk Follow-Up-Untersuchungen durchgeführt haben, decken kleinere

Zeiträume ab. So nach Arthroplastik mit Interposition ca. 6 Jahre (Abbas et al., 2005) oder nach arthroskopischer Lavage oder Kondylektomie mit Muskelinterponat jeweils 1 Jahr (Gynther und Holmlund, 1998; Holmlund et al., 2013).

Die abschließende Frage, ob sich die Patienten ggf. erneut für diesen Eingriff entschließen würden, bejahten 14 der 16 Patienten (87,5 %). Lediglich ein Patient verneinte; ein anderer machte keine Angaben. Bei dem Patienten, der die Operation nicht noch einmal durchführen lassen würde, zeigte auch an, dass ein positiver Effekt bei ihm weniger als ein Jahr angehalten hätte.

Neben der zum Teil deutlichen Verbesserung der Beschwerdesymptomatik scheint die Operationstechnik auch soweit zu einer Verbesserung der Lebensqualität beizutragen, dass den Betroffenen ein Eingriff subjektiv sehr lohnend erscheint.

Um die aufgrund dieser retrospektiven Studie gefundenen Annahmen auf den Prüfstand zu stellen, wäre in der Zukunft eine prospektive Studie mit den gleichen standardisierten Evaluierungen auch präoperativ wie in dieser Studie postoperativ angewandt, wünschenswert. Prinzipiell wäre auch eine erhöhte Zahl von Fällen dafür günstig; wegen der relativen Seltenheit der Indikationsstellung der noch wenig verbreiteten Operationstechnik ist dies eine zukünftig multizentrisch zu lösende Aufgabe.

Aus einer solchen Langzeitstudie können unter Umständen Erkenntnisse gezogen werden, die dazu führen, dass über Modifikationen nachgedacht werden kann, die eine Verbesserung der Unterkieferbeweglichkeit bewirken können und bei denen evtl. auf die Implantation eines alloplastischen Interpositionsmaterials im Kiefergelenk verzichtet werden kann.

6. Schlussfolgerungen und Zusammenfassung

Ziel dieser Dissertation war es herauszufinden, ob im Frühstadium der chronisch rheumatischen Arthritis des Kiefergelenks eine Synovektomie mit alloplastischer Interposition bei möglichst frühzeitigem Erkennen und Behandeln geeignet ist, ein Fortschreiten, die damit verbundene Schmerzsymptomatik, sowie bekannte erhebliche Funktionseinschränkungen im Endstadium zu vermeiden. Zur Auswertung wurden die Aktenunterlagen der 49 von 1995 bis 2017 in der Universitätsklinik Bonn operierten Patienten herangezogen; von diesen konnten 16 Patienten erreicht werden. Neun wurden standardisiert im Hinblick auf die Bewegungsfunktion des Unterkiefers, den Schmerzstatus und Aspekte der Lebensqualität klinisch und röntgenologisch untersucht; Sieben mussten wegen Mobilitätsproblemen standardisiert befragt werden.

In einem Vergleich der prä- und postoperativen Röntgenaufnahmen konnte gezeigt werden, dass es nach der Operation zu einem nahezu vollständigen Sistieren der ohne Behandlung zu erwartenden Gelenkresorption oder -versteifung kam. Ein Großteil der so untersuchten Patienten gaben eine Beseitigung oder anhaltende Verminderung der Schmerzsymptomatik im Bereich des Kiefergelenks und der Kaumuskulatur an. Bei ca. 2/3 (n=6/9) der klinisch untersuchten Patienten wurde eine ausreichende Beweglichkeit des Unterkiefers und eine Mundöffnung im Normbereich beobachtet. In keinem Fall war eine Ankylose des Kiefergelenks aufgetreten. 14 von 16 der in dieser Studie berücksichtigten Patienten würden die Operation noch einmal durchführen lassen, da diese zu einer wesentlichen Verbesserung ihrer Lebensqualität beigetragen habe.

Eine deutliche Einschränkung der Wertung dieser Befunde ergibt sich jedoch, abgesehen von der insgesamt geringen Patientenzahl aufgrund der seltenen Indikation, durch teilweise eingeschränkte Datenlage in den lange Zeit zurückliegenden präoperativen Aufzeichnungen. Die gefundenen postoperativen klinischen Funktionswerte sprechen aber zumindest gegen eine relevante funktionelle Einschränkung gegenüber dem Vorbefund durch die operativen Maßnahmen.

Mit der gebotenen Zurückhaltung wegen der methodisch bedingten Vorbehalte spricht dies für die Fortführung und Weiterentwicklung des untersuchten Therapiemodells.

7. Abbildungsverzeichnis

Abb. 1: CT-Bild einer extremen Kondylusresorption mit Rücklage und Rotation des Unterkiefers zur Schädelbasis	15
Abb. 2a: Klinisches Bild eines offenen Bisses als Folge einer chronisch entzündlichen Erkrankung der Kiefergelenke (späte Verlaufsform) durch Rotation des Unterkiefers zur Schädelbasis nach Resorption der Kondylen	16
Abb. 2b: OPT - Aufnahme einer Patientin mit fortgeschrittener Resorption der Kiefergelenkfortsätze	16
Abb. 2c (Links): Klinisches Bild eines „Vogelgesichts“ als Folge einer fortgeschrittenen Resorption der Kiefergelenke	17
Abb. 2d. (Rechts): Fernröntgenbild der Patientin Abb. 1, 2a und b. Die fast vollständige Resorption der Kiefergelenkfortsätze läßt den Unterkiefer an die Schädelbasis rotieren, Es resultiert ein frontoffener Biss in Rücklage des Unterkiefers	17
Abb. 3a: Präoperative OPT-Aufnahme einer beidseitigen fortgeschrittenen Resorption der Kiefergelenk-Kondylen	18
Abb. 3b: OPT-Aufnahme (Pat. wie Abb. 3a) nach endoprothetischer Rekonstruktion des Kiefergelenks mit einer vorgefertigten zweiteiligen (Stock-) Prothese (System Zimmer Biomet, Jacksonville, FLA, USA)	18
Abb. 3c: OPT-Aufnahme einer anderen Patientin nach Ankylose-Resektion beider Kiefergelenke und Rekonstruktion mit individuellen zweiteiligen Prothesen (System TMJ Concepts, Ventura, CA, USA). In diesem Fall wurde zusätzlich eine Oberkiefer-Umstellungs-Osteotomie durchgeführt, um normale Bissverhältnisse zu erreichen	19

Abb. 3d: Intraoperative Aufnahme: Individuelle TMJ-Concepts Prothese rechts in situ mit der Fossa- und der Kondyluskomponente.	19
Abb. 4: Klinischer Funktionsstatus der Deutschen Gesellschaft für Funktionsdiagnostik	27
Abb. 5 (Links): Intraoperativer Blick auf das eröffnete Kiefergelenk mit angepasstem Silastik-Sheeting (Linke Seite: posterior)	39
Abb. 6 (Rechts): Operativ entferntes Pannusgewebe aus dem Kiefergelenk	39
Abb. 7: Einflechttechnik im Schnittbild ((Reich, 1995), S. 356)	40
Abb. 8: Übersicht über die betrachteten Patientengruppen	42
Abb. 9: Geschlechterverteilung Gesamtkollektiv	44
Abb. 10: Geschlechterverteilung Untersuchung/Briefbefragung	44
Abb. 11: Übersicht über die Verteilung des Patientenalters zum Zeitpunkt der Operation	45
Abb. 12: Darstellung der Altersspanne zwischen Geburts- und Operationsjahr bei Männern	46
Abb. 13: Darstellung der Altersspanne zwischen Geburts- und Operationsjahr bei Frauen	46
Abb. 14: Klinischer Untersuchungsbogen	51
Abb. 15: Anzahl der betroffenen Kiefergelenke nach Geschlecht und Seite	56

Abb. 16: Verteilung der beidseitig operierten Fälle nach Geschlecht und Patientengruppe	56
Abb. 17: Für den Eingriff gewählte Zugangsseite	58
Abb. 18: Lage des Zugangs in Bezug auf das Ohr	58
Abb. 19: Subjektive Wahrnehmung der Operationsnarbe	59
Abb. 20: Verteilung der größtmöglichen Schneidekantendifferenz	60
Abb 21 a,b,c: Verteilung der größtmöglichen horizontalen Trusionsbewegung	62
Abb. 22 a,b,c: Übersicht über Deviation und Deflexion nach Patientengruppen	66
Abb. 23: Schmerz bei Funktion und Ruhe im Kiefergelenksbereich	68
Abb. 24: Arthrogener Schmerz bei Palpation des dorsalen Gelenkpols und dorsaler Belastung	70
Abb. 25 a,b: Palpationsschmerz im Bereich des M. masseter und M. temporalis der operierten Seite	72
Abb. 26: Vorherrschende führende Schmerzkomponente im operierten Gelenk	76
Abb. 27: Postoperative Gelenkgeräusche im operierten Gelenk	77
Abb. 28: Klinische Anzeichen für Ankylose oder Resorption im operierten Gelenk	78
Abb. 29: Subjektive Einschätzung der postoperativen Beschwerden im Kiefergelenkbereich	79

Abb. 30: Subjektive Einschätzung des Zustandes nach der Operation	80
Abb. 31: Mögliche Wiederholung der Operation und durchgeführte Folgebehandlung	81
Abb. 32 a: Prä-operative OPT-Aufnahme Fall 1, linkes Kiefergelenk operiert	84
Abb. 32 b: Post-operative OPT-Aufnahme Fall 1 (3 Jahre postoperativ)	84
Abb. 33 a: Prä-operative TM1-Aufnahme Fall 1	85
Abb. 33 b: Post-operative TM1-Aufnahme Fall 1 (3 Jahre postoperativ)	85
Abb. 34 a: Prä-operative OPT-Aufnahme Fall 4: beidseits beginnende Resorption des Kondylus, links mehr ausgeprägt als rechts	86
Abb. 34 b: Post-operative OPT-Aufnahme Fall 4 (re 5,5 und li 3,5 Jahre postoperativ): kein weiterer Höhenverlust der Kondylen. Der Befestigungsdraht des Interponats beidseits erkennbar	86
Abb. 35 a: Prä-operative TM1-Aufnahme Fall 4	87
Abb. 35 b: Post-operative TM1-Aufnahme Fall 4 (re 5,5 und li 3,5 Jahre postoperativ)	87
Abb. 36 a: Prä-operative OPT-Aufnahme Fall 8: beginnende Resorption der beiden Kondylen, links ausgeprägter als rechts	88
Abb. 36 b: Post-operative OPT-Aufnahme Fall 8 (re 8 und li 7,5 Jahre postoperativ): Geringer weiterer Höhenverlust der Kondylen ohne Funktionsverlust	88
Abb. 37 a: Prä-operative TM1-Aufnahme Fall 8	89

Abb. 37 b: Post-operative TM1-Aufnahme Fall 8 (re 8 und li 7,5 Jahre postoperativ)	89
Abb. 38: CT-Aufnahme einer Ankylose des rechten Kiefergelenks	98
Abb. 39: TM1-Aufnahme einer beidseitigen Ankylose der Kiefergelenke	98
Abb. 40 a,b: Schematische Darstellung einer Lückenostektomie bei Ankylose als Folge einer chronisch entzündlichen Erkrankung des Kiefergelenks (späte Verlaufsform)	99
Abb. 41 a: Röntgenaufnahme Kiefergelenk links präoperativ (Ausschnitt aus OPT-Aufnahme)	103
Abb. 41 b: Röntgenaufnahme (gleicher Patient) Kiefergelenk links 12 Jahre postoperativ	103

Quelle der Abbildungen 1, 2a, 2b, 2c, 2d, 3a, 3b, 3c, 3d, 5, 6, 38, 39, 41a und 41b:
Prof. Dr. Dr. Rudolf Reich

8. Tabellenverzeichnis

Tabelle 1.1: Befunde Klinische Untersuchung	54
Tabelle 1.2: Befunde Briefbefragung	55
Tabelle 2: Patientengruppen	57
Tabelle 3: Befunde Klinische Untersuchung – Schmerzparameter	75

9. Literaturverzeichnis

Abbas I, Jamil M, Jehanzeb M, Ghous SM. Temporomandibular joint ankylosis: experience with interpositional gap arthroplasty at Ayub Medical College Abbottabad. *J Ayub Med Coll Abbottabad*. 2005; 17: 67-69

Aggarwal S, Kumar A. A cortisone-wrecked and bony ankylosed temporomandibular joint. *Plast Reconstr Surg*. 1989; 83: 1084-1085

Akhtar MU, Abbas I, Ali Shah A. Use of silastic as interpositional material in the management of unilateral temporomandibular joint ankylosis. *J Ayub Med Coll Abbottabad*. 2006; 18: 73-76

Al-Kayat A, Bramley P. A modified pre-auricular approach to the temporomandibular joint and malar arch. *Br J Oral Surg*. 1979; 17: 91-103

Aliko A, Ciancaglini R, Alushi A, Tafaj A, Ruci D. Temporomandibular joint involvement in rheumatoid arthritis, systemic lupus erythematosus and systemic sclerosis. *Int J Oral Maxillofac Surg*. 2011; 40: 704-709

Arabshahi B, Dewitt EM, Cahill AM, Kaye RD, Baskin KM, Towbin RB, Cron RQ. Utility of corticosteroid injection for temporomandibular arthritis in children with juvenile idiopathic arthritis. *Arthritis Rheum*. 2005; 52: 3563-3569

Arora P, Amarnath J, Ravindra SV, Rallan M. Temporomandibular joint involvement in ankylosing spondylitis. *BMJ Case Rep*. 2013; 2013

Arvidsson LZ, Smith HJ, Flato B, Larheim TA. Temporomandibular joint findings in adults with long-standing juvenile idiopathic arthritis: CT and MR imaging assessment. *Radiology*. 2010; 256: 191-200

Atsu SS, Ayhan-Ardic F. Temporomandibular disorders seen in rheumatology practices: A review. *Rheumatol Int.* 2006; 26: 781-787

Ballard A, Burkhalter WE, Mayfield GW, Dehne E, Brown PW. The functional treatment of pyogenic arthritis of the adult knee. *J Bone Joint Surg Am.* 1975; 57: 1119-1123

Böhm M, Hallek M, Schmiegel W. *Innere Medizin. Hrsg. 6. Auflage Auflage. München: Urban & Fischer, Elsevier, 2009*

Bono AE, Learreta JA, Rodriguez G, Marcos JC. Stomatognathic system involvement in rheumatoid arthritis patients. *Cranio.* 2014; 32: 31-37

Brooks SL, Brand JW, Gibbs SJ, Hollender L, Lurie AG, Omnell KA, Westesson PL, White SC. Imaging of the temporomandibular joint: a position paper of the American Academy of Oral and Maxillofacial Radiology. *Oral Surg Oral Med Oral Pathol Oral Radiol Endod.* 1997; 83: 609-618

Capurso U, Scutellari PN, Orzincolo C, Calura G. Involvement of the temporomandibular joint in rheumatoid arthritis. *Radiol Med.* 1989; 78: 299-304

Carrasco R. Juvenile idiopathic arthritis overview and involvement of the temporomandibular joint: prevalence, systemic therapy. *Oral Maxillofac Surg Clin North Am.* 2015; 27: 1-10

Caughey DE. The arthritis of Constantine IX. *Ann Rheum Dis.* 1974; 33: 77-80

Celiker R, Gokce-Kutsal Y, Eryilmaz M. Temporomandibular joint involvement in rheumatoid arthritis. Relationship with disease activity. *Scand J Rheumatol.* 1995; 24: 22-25

Clunie G, Fischer M, Eanm. EANM procedure guidelines for radiosynovectomy. *Eur J Nucl Med Mol Imaging.* 2003; 30: BP12-16

de Boer EW, Dijkstra PU, Stegenga B, de Bont LG, Spijkervet FK. Value of cone-beam computed tomography in the process of diagnosis and management of disorders of the temporomandibular joint. *Br J Oral Maxillofac Surg.* 2014; 52: 241-246

de Souza RF, Lovato da Silva CH, Nasser M, Fedorowicz Z, Al-Muharraqi MA. Interventions for the management of temporomandibular joint osteoarthritis. *Cochrane Database Syst Rev.* 2012; 4: CD007261

Dervis E, Dervis E. The prevalence of temporomandibular disorders in patients with psoriasis with or without psoriatic arthritis. *J Oral Rehabil.* 2005; 32: 786-793

Deutsch E, Brodack JW, Deutsch KF. Radiation synovectomy revisited. *Eur J Nucl Med.* 1993; 20: 1113-1127

Dolwick MF, Aufdemorte TB. Silicone-induced foreign body reaction and lymphadenopathy after temporomandibular joint arthroplasty. *Oral Surg Oral Med Oral Pathol.* 1985; 59: 449-452

Ehrlich GE. Shakespeare's rheumatology. *Ann Rheum Dis.* 1967; 26: 562-563

Firestein GS, Budd RC, Gabriel SE, McInnes IB, O'Dell JR. Kelley's Textbook of Rheumatology. In: Firestein GS BR, Gabriel SE, McInnes IB, O'Dell JR, Hrsg. 9th Auflage.: Elsevier, 2013: 1059 - 1191

Fuhr K, Reiber T. Funktionsstörungen des Kauorgans. Hrsg. 3rd Auflage. München: Urban & Schwarzenberg, 1995: 75 - 107

Garrod A. Treatise on nature and treatment of gout and rheumatic gout. London: Walton and Maberly. 1859

Garrod A. A treatise on gout and rheumatic gout (rheumatoid arthritis). London: Longman Green. 1876

Gelberman RH, Menon J, Austerlitz MS, Weisman MH. Pyogenic arthritis of the shoulder in adults. *J Bone Joint Surg Am.* 1980; 62: 550-553

Gorska A, Przystupa W, Rutkowska-Sak L, Kwiatkowska M, Chlabicz S, Szarmach I. Temporomandibular joint dysfunction and disorders in the development of the mandible in patients with juvenile idiopathic arthritis - preliminary study. *Adv Clin Exp Med.* 2014; 23: 797-804

Goupille P, Fouquet B, Cotty P, Goga D, Mateu J, Valat JP. The temporomandibular joint in rheumatoid arthritis. Correlations between clinical and computed tomography features. *J Rheumatol.* 1990; 17: 1285-1291

Graber G. Funktionsstörungen des Kauorgans. Hrsg. 3rd Auflage. München: Urban & Schwarzenberg, 1995: 51 - 72

Grosfeld O, Czarnecka B, Drecka-Kuzan K, Szymanska-Jagiello W, Zyszko A. Clinical investigations of the temporomandibular joint in children and adolescents with rheumatoid arthritis. *Scand J Rheumatol.* 1973; 2: 145-149

Gundlach KK. Long-term results following surgical treatment of internal derangement of the temporomandibular joint. *J Craniomaxillofac Surg.* 1990; 18: 206-209

Gundlach KK. Ankylosis of the temporomandibular joint. *J Craniomaxillofac Surg.* 2010; 38: 122-130

Gynther GW, Holmlund AB. Efficacy of arthroscopic lysis and lavage in patients with temporomandibular joint symptoms associated with generalized osteoarthritis or rheumatoid arthritis. *J Oral Maxillofac Surg.* 1998; 56: 147-151; discussion 152

Gynther GW, Holmlund AB, Reinholt FP, Lindblad S. Temporomandibular joint involvement in generalized osteoarthritis and rheumatoid arthritis: a clinical, arthroscopic, histologic, and immunohistochemical study. *Int J Oral Maxillofac Surg.* 1997; 26: 10-16

Haanaes HR, Larheim TA, Nickerson JW, Pahle JA. Discectomy and synovectomy of the temporomandibular joint in the treatment of rheumatoid arthritis: case report with three-year follow-up study. *J Oral Maxillofac Surg.* 1986; 44: 905-910

Habbi I, Murnane TW, Doku HC. Silastic and supramid in arthroplasty of temporomandibular joint in the rabbit. *J Oral Surg.* 1970; 28: 267-272

Hausamen J-E, Machtens E, Reuther JF, Eufinger H, Kübler A, Schliephake H. *Mund-, Kiefer- und Gesichtschirurgie.* Springer-Verlag, 2012

Hense S, Luque Ramos A, Callhoff J, Albrecht K, Zink A, Hoffmann F. Prevalence of rheumatoid arthritis in Germany based on health insurance data : Regional differences and first results of the PROCLAIR study. *Z Rheumatol.* 2016; 75: 819-827

Herold Gea. *Innere Medizin.* Hrsg.: Dr. med. Gerd Herold, 2015: 658 - 667

Herold Gea. *Innere Medizin.* Köln: Dr. med. Gerd Herold, 2016

Hettenkofer H-J. *Rheuma - Untersuchen und Behandeln entzündlich-rheumatischer Erkrankungen.* Hrsg. Stuttgart: Georg Thieme Verlag, 2013: 25 - 38

Holmlund A, Lund B, Weiner CK. Mandibular condylectomy with osteoarthrectomy with and without transfer of the temporalis muscle. *Br J Oral Maxillofac Surg.* 2013; 51: 206-210

Homsy CA. Bio-compatibility in selection of materials for implantation. *J Biomed Mater Res.* 1970; 4: 341-356

House JW, Brackmann DE. Facial nerve grading system. *Otolaryngol Head Neck Surg.* 1985; 93: 146-147

Kampen WU, Czech N, von Forstner C, Henze E, Moller B, Bartsch MS. Radiosynoviorthesis of the temporomandibular joint--initial clinical application. *Nuklearmedizin*. 2009; 48: N47-49

Karavida N, Notopoulos A. Radiation Synovectomy: an effective alternative treatment for inflamed small joints. *Hippokratia*. 2010; 14: 22-27

Kretapirom K, Okochi K, Nakamura S, Tetsumura A, Ohbayashi N, Yoshino N, Kurabayashi T. MRI characteristics of rheumatoid arthritis in the temporomandibular joint. *Dentomaxillofac Radiol*. 2013; 42: 31627230

Landre-Beauvais AJ. The first description of rheumatoid arthritis. Unabridged text of the doctoral dissertation presented in 1800. *Joint Bone Spine*. 2001; 68: 130-143

Larheim TA, Kolbenstvedt A. Osseous temporomandibular joint abnormalities in rheumatic disease. Computed tomography versus hypocycloidal tomography. *Acta Radiol*. 1990; 31: 383-387

Leibur E, Jagur O, Muursepp P, Veede L, Voog-Oras U. Long-term evaluation of arthroscopic surgery with lysis and lavage of temporomandibular joint disorders. *J Craniomaxillofac Surg*. 2010; 38: 615-620

Lima PV, Kramer PF, Ioppi L, Hoffmann Rda R. Temporomandibular joint ankylosis surgery in a child: case report. *J Dent Child (Chic)*. 2011; 78: 102-106

Lin YC, Hsu ML, Yang JS, Liang TH, Chou SL, Lin HY. Temporomandibular joint disorders in patients with rheumatoid arthritis. *J Chin Med Assoc*. 2007; 70: 527-534

Loddenkemper K, Ulrichs T, Burmester G-R. *Ratgeber Rheumatologie : Entstehung und Behandlung rheumatischer Erkrankungen*. Hrsg. Basel: Karger, 2002: 6

Ludlow JB, Ivanovic M. Comparative dosimetry of dental CBCT devices and 64-slice CT for oral and maxillofacial radiology. *Oral Surg Oral Med Oral Pathol Oral Radiol Endod.* 2008; 106: 106-114

MacGregor AJ, Snieder H, Rigby AS, Koskenvuo M, Kaprio J, Aho K, Silman AJ. Characterizing the quantitative genetic contribution to rheumatoid arthritis using data from twins. *Arthritis Rheum.* 2000; 43: 30-37

Majumdar A, Bainton R. Suture of temporalis fascia and muscle flaps in temporomandibular joint surgery. *Br J Oral Maxillofac Surg.* 2004; 42: 357-359

Manger B, Rech J. Rheuma - Untersuchen und Behandeln entzündlich-rheumatischer Erkrankungen. Hrsg. Stuttgart: Georg Thieme Verlag, 2013: 54-60

Mau H, Krämer K-L. Standardverfahren in der operativen Orthopädie und Unfallchirurgie. 4. Auflage ed.: Georg Thieme Verlag, 2014

McInnes IB, Schett G. The pathogenesis of rheumatoid arthritis. *N Engl J Med.* 2011; 365: 2205-2219

Moen K, Bertelsen LT, Hellem S, Jonsson R, Brun JG. Salivary gland and temporomandibular joint involvement in rheumatoid arthritis: relation to disease activity. *Oral Dis.* 2005; 11: 27-34

Monje F, Mercuri L, Villanueva-Alcojol L, de Mera JJ. Synovial metaplasia found in tissue encapsulating a silicone spacer during 2-staged temporomandibular joint replacement for ankylosis. *J Oral Maxillofac Surg.* 2012; 70: 2290-2298

Müller W, Zeidler H. Differentialdiagnose rheumatischer Erkrankungen

Hrsg.: Springer Verlag, 2013: 2-7

Murakami K, Segami N, Okamoto M, Yamamura I, Takahashi K, Tsuboi Y. Outcome of arthroscopic surgery for internal derangement of the temporomandibular joint: long-term results covering 10 years. *J Craniomaxillofac Surg.* 2000; 28: 264-271

Narvaez JA, Narvaez J, Roca Y, Aguilera C. MR imaging assessment of clinical problems in rheumatoid arthritis. *Eur Radiol.* 2002; 12: 1819-1828

Ogus H. Rheumatoid arthritis of the temporomandibular joint. *Br J Oral Surg.* 1975; 12: 275-284

Ohrbach R GY, List T, Michelotti A, Schiffmann E. Diagnostic Criteria for Temporomandibular Disorders (DC/TMD) Clinical Examination Protocol. 2013

Pagnoni M, Amodeo G, Fadda MT, Brauner E, Guarino G, Virciglio P, Iannetti G. Juvenile idiopathic/rheumatoid arthritis and orthognatic surgery without mandibular osteotomies in the remittent phase. *J Craniofac Surg.* 2013; 24: 1940-1945

Parish LC. An historical approach to the nomenclature of rheumatoid arthritis. *Arthritis Rheum.* 1963; 6: 138-158

Pasler FA. *Zahnärztliche Radiologie.* Hrsg. 5. Auflage Auflage. Stuttgart: Georg Thieme Verlag, 2008a: 55 ff

Pasler FA. *Zahnärztliche Radiologie.* Hrsg. 5. Auflage Auflage. Stuttgart: Georg Thieme Verlag, 2008b: 270

Pau M, Bicsak A, Reinbacher KE, Feichtinger M, Karcher H. Surgical treatment of synovial chondromatosis of the temporomandibular joint with erosion of the skull base: a case report and review of the literature. *Int J Oral Maxillofac Surg.* 2014; 43: 600-605

Petty RE, Southwood TR, Manners P, Baum J, Glass DN, Goldenberg J, He X, Maldonado-Cocco J, Orozco-Alcala J, Prieur AM, Suarez-Almazor ME, Woo P, International League of Associations for R. International League of Associations for

Rheumatology classification of juvenile idiopathic arthritis: second revision, Edmonton, 2001. J Rheumatol. 2004; 31: 390-392

Piper W. Innere Medizin. Hrsg.: Springer, 2007: 764 - 778

Pogrel MA, Kaban LB. The role of a temporalis fascia and muscle flap in temporomandibular joint surgery. J Oral Maxillofac Surg. 1990; 48: 14-19

Rasmussen OC, Bakke M. Psoriatic arthritis of the temporomandibular joint. Oral Surg Oral Med Oral Pathol. 1982; 53: 351-357

Reader SR, Whyte HM, Elmes PC. Sjogren's disease and rheumatoid arthritis. Ann Rheum Dis. 1951; 10: 288-297

Reich RH. Habilitationsschrift: Klinische und experimentelle Untersuchungen zur funktionellen Kiefergelenkchirurgie unter Berücksichtigung verschiedener Interpositionsmaterialien. Medizinische Hochschule Hannover, 1987

Reich RH. Funktionsstörungen des Kauorgans. Hrsg. 3rd Auflage. München: Urban & Schwarzenberg, 1995: 341 - 359

Reich RH. Conservative and surgical treatment possibilities in temporomandibular joint diseases. Mund Kiefer Gesichtschir. 2000; 4 Suppl 1: S392-400

Reich RH, Martini M. Rheuma - Untersuchen und Behandeln entzündlich-rheumatischer Erkrankungen. Hrsg. Stuttgart: Georg Thieme Verlag, 2013: 154 - 159

Reich RH, von Lindern JJ. Mund-Kiefer-Gesichtschirurgie. Hrsg. 4th Auflage. München: Elsevier, 2007: 184 -196

Resnick D. Temporomandibular joint involvement in ankylosing spondylitis. Comparison with rheumatoid arthritis and psoriasis. Radiology. 1974; 112: 587-591

Reutter G, Girschick H. Rheuma - Untersuchen und Behandeln entzündlich-rheumatischer Erkrankungen. Hrsg. Stuttgart: Georg Thieme Verlag, 2013: 61 -77

Rippert ET, Flanigan TJ, Middlebrooks ML. New design for Silastic implants in temporomandibular joint surgery. *J Oral Maxillofac Surg.* 1986; 44: 163-164

Ronchezel MV, Hilario MO, Goldenberg J, Lederman HM, Faltin K, Jr., de Azevedo MF, Naspitz CK. Temporomandibular joint and mandibular growth alterations in patients with juvenile rheumatoid arthritis. *J Rheumatol.* 1995; 22: 1956-1961

Rossi F, Di Dia F, Galipo O, Pistorio A, Valle M, Magni-Manzoni S, Ruperto N, Toma P, Martini A, Ravelli A. Use of the Sharp and Larsen scoring methods in the assessment of radiographic progression in juvenile idiopathic arthritis. *Arthritis Rheum.* 2006; 55: 717-723

Schett G, Teitelbaum SL. Osteoclasts and Arthritis. *J Bone Miner Res.* 2009; 24: 1142-1146

Schiffman E, Ohrbach R, Truelove E, Look J, Anderson G, Goulet JP, List T, Svensson P, Gonzalez Y, Lobbezoo F, Michelotti A, Brooks SL, Ceusters W, Drangsholt M, Ettlin D, Gaul C, Goldberg LJ, Haythornthwaite JA, Hollender L, Jensen R, John MT, De Laat A, de Leeuw R, Maixner W, van der Meulen M, Murray GM, Nixdorf DR, Palla S, Petersson A, Pionchon P, Smith B, Visscher CM, Zakrzewska J, Dworkin SF, International Rdc/Tmd Consortium Network IafDR, Orofacial Pain Special Interest Group IAftSoP. Diagnostic Criteria for Temporomandibular Disorders (DC/TMD) for Clinical and Research Applications: recommendations of the International RDC/TMD Consortium Network* and Orofacial Pain Special Interest Group. *J Oral Facial Pain Headache.* 2014; 28: 6-27

Schmitter M, Kress B, Leckel M, Henschel V, Ohlmann B, Rammelsberg P. Validity of temporomandibular disorder examination procedures for assessment of temporomandibular joint status. *Am J Orthod Dentofacial Orthop.* 2008; 133: 796-803

Schomacker K, Dietlein M, Modder G, Boddenberg-Patzold B, Zimmermanns B, Fischer T, Schicha H. Stability of radioactive colloids for radiation synovectomy: influence of X-ray contrast agents, anaesthetics and glucocorticoids in vitro. *Nucl Med Commun.* 2005; 26: 1027-1035

Scott DL, Wolfe F, Huizinga TW. Rheumatoid arthritis. *Lancet.* 2010; 376: 1094-1108

Scutellari PN, Orzincolo C. Rheumatoid arthritis: sequences. *Eur J Radiol.* 1998; 27 Suppl 1: S31-38

Seidel W, Kommission Pharmakotherapie der D. [Radiosynoviorthesis]. *Z Rheumatol.* 2006; 65: 239-244

Sidebottom AJ. Alloplastic or autogenous reconstruction of the TMJ. *J Oral Biol Craniofac Res.* 2013; 3: 135-139

Slootweg PJ, Muller H. Condylar hyperplasia. A clinico-pathological analysis of 22 cases. *J Maxillofac Surg.* 1986; 14: 209-214

Stelzenmüller W, Wiesner J. Therapie von Kiefergelenkschmerzen: ein Behandlungskonzept für Zahnärzte, Kieferorthopäden und Physiotherapeuten. Hrsg. 2. Auflage Auflage. Stuttgart: Georg Thieme Verlag, 2010: 156 - 160

Stoll ML, Good J, Sharpe T, Beukelman T, Young D, Waite PD, Cron RQ. Intra-articular corticosteroid injections to the temporomandibular joints are safe and appear to be effective therapy in children with juvenile idiopathic arthritis. *J Oral Maxillofac Surg.* 2012; 70: 1802-1807

Storey GD. Alfred Baring Garrod (1819-1907). *Rheumatology (Oxford).* 2001; 40: 1189-1190

Storey GO, Comer M, Scott DL. Chronic arthritis before 1876: early British cases suggesting rheumatoid arthritis. *Ann Rheum Dis.* 1994; 53: 557-560

Sugimoto H, Takeda A, Masuyama J, Furuse M. Early-stage rheumatoid arthritis: diagnostic accuracy of MR imaging. *Radiology*. 1996; 198: 185-192

Tam LS, Gu J, Yu D. Pathogenesis of ankylosing spondylitis. *Nat Rev Rheumatol*. 2010; 6: 399-405

Taylor W, Gladman D, Helliwell P, Marchesoni A, Mease P, Mielants H, Group CS. Classification criteria for psoriatic arthritis: development of new criteria from a large international study. *Arthritis Rheum*. 2006; 54: 2665-2673

Tripathy S, Yaseen M, Singh NN, Bariar LM. Interposition arthroplasty in post-traumatic temporomandibular joint ankylosis: A retrospective study. *Indian J Plast Surg*. 2009; 42: 182-187

Uotila E. The temporomandibular joint in adult rheumatoid arthritis. A clinical and roentgenologic study. *Acta Odontol Scand*. 1964; 22: Suppl 39:31-91

Valentini V, Vetrano S, Agrillo A, Torroni A, Fabiani F, Iannetti G. Surgical treatment of TMJ ankylosis: our experience (60 cases). *J Craniofac Surg*. 2002; 13: 59-67

Vallon D, Akerman S, Nilner M, Petersson A. Long-term follow-up of intra-articular injections into the temporomandibular joint in patients with rheumatoid arthritis. *Swed Dent J*. 2002; 26: 149-158

Vosse D, de Vlam K. Osteoporosis in rheumatoid arthritis and ankylosing spondylitis. *Clin Exp Rheumatol*. 2009; 27: S62-67

Vosse D, Landewe R, van der Heijde D, van der Linden S, van Staa TP, Geusens P. Ankylosing spondylitis and the risk of fracture: results from a large primary care-based nested case-control study. *Ann Rheum Dis*. 2009; 68: 1839-1842

Waldeyer A. *Waldeyer - Anatomie des Menschen*. Hrsg. 9th Auflage. Berlin: De Gruyter, 2009: 177 - 184

Wilson AW, Brown JS, Ord RA. Psoriatic arthropathy of the temporomandibular joint. *Oral Surg Oral Med Oral Pathol.* 1990; 70: 555-558

Worth WD, Keller B, Graber G, Muller W. The temporomandibular joint from the rheumatologic viewpoint. *Z Rheumatol.* 1988; 47: 69-79

Yamakawa M, Ansai T, Kasai S, Ohmaru T, Takeuchi H, Kawaguchi T, Takehara T. Dentition status and temporomandibular joint disorders in patients with rheumatoid arthritis. *Cranio.* 2002; 20: 165-171

Yoshida A, Higuchi Y, Kondo M, Tabata O, Ohishi M. Range of motion of the temporomandibular joint in rheumatoid arthritis: relationship to the severity of disease. *Cranio.* 1998; 16: 162-167

Zide MF, Carlton DM, Kent JN. Rheumatoid disease and related arthropathies. I. Systemic findings, medical therapy, and peripheral joint surgery. *Oral Surg Oral Med Oral Pathol.* 1986; 61: 119-125

Zuderman L, Liepe K, Zophel K, Andreeff M, Kotzerke J, Luboldt W. Radiosynoviorthesis (RSO): influencing factors and therapy monitoring. *Ann Nucl Med.* 2008; 22: 735-741