

Einfluss von Mikro- und Makropapillen in der Glaukombildgebung

Inaugural-Dissertation
zur Erlangung des Doktorgrades
der Hohen Medizinischen Fakultät
der Rheinischen Friedrich-Wilhelms-Universität
Bonn

Pascal Scheuble

aus Siegburg

2023

Angefertigt mit der Genehmigung
der Medizinischen Fakultät der Universität Bonn

1. Gutachter: Prof. Dr. med. Frank G. Holz
2. Gutachter: PD Dr. Benjamin Ernst

Tag der Mündlichen Prüfung: 29.03.2023

Aus der Klinik und Poliklinik für Augenheilkunde
Direktor: Prof. Dr. med. Frank G. Holz

Für meine Frau Tatyana,
Eltern, Geschwistern der Familien Scheuble und Krym

Inhaltsverzeichnis

	Abkürzungsverzeichnis	6
1.	Deutsche Zusammenfassung	7
1.1	Einleitung	7
1.2	Material und Methoden	9
1.3	Ergebnisse	11
1.4	Diskussion	13
1.5	Zusammenfassung	16
1.6	Literaturverzeichnis der deutschen Zusammenfassung	17
2.	Veröffentlichung	21
	Abstract	21
	Introduction	22
	Material and Methods	23
	Results	24
	Discussion	25
	References	28
3.	Danksagung	30

Abkürzungsverzeichnis

ANOVA	Univariate Varianzanalyse
APS	Anatomische Positionierungssystem
BMO	Bruch-Membran-Öffnung
C/DR	Cup-Disk-Ratio
C-Curve	Mittlere Hornhautradius
CKB	C.K. Brinkmann
GPS	Glaucoma Probability Score
HRT	Heidelberg Retina Tomograph
ILM	Innere Grenzmembran
IOD	Augeninnendruck
MD	Mittlere Defekttiefe
MRA	Moorfield-Regressionsanalyse
MRW	Minimale Randsaumweite
NAION	Nicht arteriitische anteriore ischämische Optikusneuropathie
NRR	Neuroretinaler Randsaum
PS	P. Scheuble
RNFL	Retinale Nervenfaserschichtdicke
SD	Standardabweichung
SD-OCT	Spektral-Domänen optische Kohärenztomographie
QC	Quality Check

1. Deutsche Zusammenfassung

1.1 Einleitung

In den letzten Jahren haben sich diagnostische Verfahren zur Beurteilung des Sehnervenkopfes (Papilla nervi optici) rasant fortentwickelt. Funduskopisch auffällige Mikro- und Makropapillen fordern den Untersucher jedoch immer noch heraus. Bildgebende Verfahren wie der Heidelberg Retina Tomograph (HRT) und die Spectral-Domänen optische Kohärenztomographie (SD-OCT) können den Diagnostiker bei der Einschätzung einer Glaukomentwicklung unterstützen. Die peripapilläre retinale Nervenfaserschichtdicke (RNFL) hat sich in Studien als guter quantitativer und objektiver Verlaufparameter für Defekte der Nervenfasern herausgestellt. Die funduskopische Beurteilung der Papille mittels der Cup-Disk-Ratio (C/DR) hängt dagegen von der Erfahrung des Untersuchers ab. Die Konturlinie wird im HRT durch die subjektive Einschätzung des Untersuchers festgelegt (Balazsi et al., 1984). Sie wird meist auf den Innenrand des Elschnig-Skleralringes platziert, weil die Bruch-Membran-Öffnung (BMO) für den Untersucher nicht sichtbar ist. In Untersuchungen mit dem HRT erreicht man daher eine geringere Interobserver-Variabilität (Hermann et al., 2005). Dagegen werden bei der SD-OCT Grenzen und Strukturen automatisch mittels optisch hochreflektiven Orientierungspunkten bestimmt. In einem Großteil der Studien zu Glaukomerkrankungen wurden normgerechte Papillengrößen untersucht, ohne dabei den Aspekt von Mikro- oder Makropapillen zu berücksichtigen. Jedoch fanden Mansoori et al. heraus, dass das RNFL-Profil mit der Papillengröße korreliert und die Papillenzentrumfernung einen direkten Einfluss hat (Mansoori et al., 2014): Umso weiter entfernt der Sehnervenkopf vom Zentrum liegt, desto kleiner ist der Randsaum. Die Einschätzung der Papillengröße hat einen starken Einfluss auf die wesentlichen Algorithmen wie die Moorfield-Regressionsanalyse (MRA) und dem Glaucoma Probability Score (GPS) zur Beurteilung der Glaukomerkrankung in der HRT Untersuchung.

Seit etwa 20 Jahren wird der HRT zur Untersuchung von Glaukompatienten verwendet. Die ermittelten Werte werden basierend auf einer Normstichprobe verschiedener Ethnien interpretiert. Im Genauen besteht die Normstichprobe aus 733 gesunden kaukasischen Augen (Papillenfläche 1,0-3,6 mm²), aus 215 gesunden afrikanischen Augen

(Papillenfläche 1,4-3,4 mm²) und aus 104 gesunden indischen Augen (Papillenfläche 0,9-4,1 mm²) (Mills et al., 2006). Bei sehr großen Papillen, sogenannten Makropapillen, zeigt sich ein ähnlicher Kurvenverlauf wie bei einer Glaukomerkrankung. Die peripapilläre Doppelgipfellinie liegt hier jedoch auf einem niedrigeren Durchschnittsniveau. Mikropapillen zeigen dagegen ein höheres Durchschnittsniveau. Die peripapilläre Doppelgipfellinie liegt oberhalb des Mittelwertes der Normstichprobe und es kommt tendenziell zu einer Überschätzung der RNFL. Die Auswertung der ermittelten Parameter im HRT erfolgt über die Algorithmen MRA und GPS (Hoffmann et al., 2015). Eine wichtige Voraussetzung für die MRA ist, dass der Untersucher eine manuelle Konturlinie um die Papillenaußengrenze legt. Sie ist insbesondere von der funduskopischen Beurteilung und Erfahrung des Untersuchers abhängig. Dagegen ist der GPS unabhängig von der manuellen Markierung des Papillenrandes, kann aber durch die Größe der Papille stark beeinflusst werden.

Die optische Kohärenztomographie wird in der Ophthalmologie seit etwa 30 Jahren genutzt (Huang et al., 1991). Der Spectralis SD-OCT (Heidelberg Engineering, Heidelberg, Deutschland) erzielt aktuell bis zu 40000 Scans/s (Brinkmann, 2015). Eine hohe Auflösung wird hier durch Rauschunterdrückung und landmarkengestützte Korrekturen von Bewegungen erreicht (Heidelberg Engineering, 2015). Hierdurch können anatomische Eigenschaften der Papille abgebildet werden, die als „In-vivo-Histologie“ dargestellt wird (Reis et al., 2012).

In den Anfängen der OCT wurde zur Bestimmung der RNFL konzentrische Kreise mit einem Durchmesser von 3,45 mm um den Mittelpunkt der Papille begutachtet (Leite et al., 2011). Der Radius der peripapillären Kreise ist für die Auswertung festgelegt. Die unterschiedliche Größe der Papille wird nicht berücksichtigt.

Zur Bemessung der Nervenfaserschicht im Bereich des Papillenrandes ist die BMO ein innovativer Marker für die OCT-unterstützte Glaukomdiagnostik (Chauhan et al., 2013). Die BMO stellt eine anatomische Engstelle dar, an der die gesamten Nervenfasern von der Retina entspringend durch die Sklera (Elschnig-Skleralring) und die Choroidea in den Nervus opticus innerhalb der Lamina cribrosa zusammenfließen. Im Unterschied zum Elschnig-Skleralring ist die BMO funduskopisch unsichtbar. Im SD-OCT lässt sich jedoch die Membran als hochreflektive Schicht unterhalb des retinalen Pigmentepithels abbilden

und wird automatisch erkannt. Die minimale Randsaumweite (MRW) wird als Mindestabstand zwischen der inneren Grenzmembran (ILM) und der BMO berechnet (Povazay et al., 2007). Sie wird wie im HRT oder der peripapillären RNFL in den Garway-Heath Sektoren eingeteilt (Brinkmann, 2015). Die hierfür herangezogene Normstichprobe beruht auf einer Untersuchung an 246 Augen (Chauhan et al., 2015; Chauhan et al., 2013). Der Parameter der BMO basierten MRW erzielte eine höhere Rate an Glaukomerkrankungen (81 % Sensitivität bei 95 % Spezifität) im Vergleich zur CD/R im HRT (71 % Sensitivität bei 76 % Spezifität) (Chauhan et al., 2013). Eine Überlegenheit der BMO-MRW konnten auch Enders et al. bei 709 Augen von 445 Probanden in einer Kohortenstudie nachweisen. Inzwischen wird daher die BMO-MRW als ergänzender Standardparameter empfohlen (Enders et al., 2019). Die Papille wird im Spectralis OCT (Heidelberg Engineering, Heidelberg) durch 24 Radialscans analysiert und danach mit der Heidelberger Eye Explorer Detektionssoftware beurteilt (Abbildung 1) (Brinkmann, 2015). Das anatomische Positionierungssystem (APS) und die AutoRescan-Funktion stellt eine von dem Benutzer unabhängige Untersuchung sicher (Heidelberg Engineering, 2015).

In der vorliegenden Studie wird untersucht, ob es einen Zusammenhang zwischen der im SD-OCT ermittelten Größe der BMO und der funduskopischen Beurteilung der Papillengröße gibt. Die Zuverlässigkeit der neuen Software wird anhand der analysierten BMO im Vergleich zu ausgeprägten Mikro- und Makropapillen im HRT überprüft. Ziel ist es herauszufinden, ob das Verfahren eine nützliche Ergänzung für die Glaukombeurteilung ist.

1.2 Material und Methoden

Im Zeitraum von Oktober 2014 bis September 2015 wurde die prospektive, konsekutive Studie während der Glaukomsprechstunde in der Augenklinik Bonn durchgeführt. Die Patienten wurden mittels HRT und SD-OCT untersucht. Zu den Einschlusskriterien zählten ein Augeninnendruck (IOD) von 12-23 mmHg mit erkennbarem Glaukomschaden in der Gesichtsfeldmessung. Patienten, bei denen die folgenden Eigenschaften zutrafen, wurden aus der Studie ausgeschlossen: Isolierte okuläre Hypertonie, Normaldruckglaukome (unbehandelter IOD von kleiner als 21 mmHg), präperimetrische

Glaukome ohne Gesichtsfelddefekte (kleiner als 0,01 MD), Hochmyopie ab -5dpt, retinale Pathologien, deutlich erkennbare Katarakte, Hornhautvernarbungen, Trübungen des Glaskörpers, entzündliche oder vaskuläre Beeinflussung des Nervus opticus, Sehbahndefekte und Papillen nach Minderperfusion. Studienteilnehmer die mindestens 3 Monate vor der Messung eine Glaukombehandlung (per Laserbehandlung, minimalinvasiver Chirurgie oder Filtrationschirurgie) erhielten, wurden ebenfalls nicht berücksichtigt. Messungen mit starken Bewegungsartefakten ab einer Standardabweichung (SD) von kleiner als 25 μm im HRT nach absolviertem Quality Check (QC) in der Premium Edition sowie ausgeprägtem Rauschen im OCT wurden nicht weiter analysiert. Der mittlere Hornhautradius (C-Curve) wird mittels Software mit einem Standardwert von 7,7 mm festgesetzt. Es erfolgte keine Messung der Hornhautbiometrie. Laut Empfehlung des Geräteherstellers wurden die ermittelten Refraktionen einbezogen und bei einem Astigmatismus $\geq 1,00$ dpt korrigiert. Die Papillengröße wurde im HRT anhand der Papillengrenze von einem erfahrenen Untersucher bestimmt und von zwei Bearbeitern (CKB und PS) überprüft. Auffällige RNFL des Papillenrandes, peripapilläre Atrophiezonen und das Abknicken von Gefäßen wurden bei der Markierung berücksichtigt. Mithilfe der Normstichprobe des HRT und Referenzgrößen wurde aus der Gruppe der Patienten die Mikro- und Makropapillen bestimmt (Mills et al., 2006). Im HRT wird eine Papille mit einer Papillenfläche von 1,63-2,43 mm^2 als normalgroß bezeichnet. Ist die Fläche der Papille kleiner als 1,63 mm^2 wird sie als Mikropapille klassifiziert. Bei einer Fläche größer als 2,43 mm^2 wird sie dagegen als Makropapille bezeichnet. Die Größe der benötigten Stichprobe wurde mittels G*Power (Version 3.1.9.4) berechnet. Bei einer mittleren Effektstärke von $d=0,50$ und einer Power von 0,90, ist bei einem zweiseitigen Mann-Whitney-U-Test ein Patientenkollektiv aus 180 (90 Patienten pro Gruppe) notwendig. Zur Ersetzung potentieller Datenausfälle und um eine hinreichende Datenqualität sicherzustellen, wurden 216 Patienten rekrutiert. In dem ausgewählten Zeitraum konnte ein Patientenkollektiv aus 111 Mikro- (davon 64 weibliche und 47 männliche Patienten) und 105 Makropapillen (davon 55 weibliche und 50 männliche Patienten) erhoben werden. Mittels HRT wurden die Papillen in Mikro- und Makropapillen eingeteilt. Per Perimeter wurde die mittlere Defekttiefe (MD) in dB bestimmt. Für die Studie wurden der Retina Tomograph HRT3 (Heidelberg Engineering), die Perimeter Oculus Twinfield Version 3.13 (Oculus Optik) und Humphrey System HFA 750-A Version

12.3 (Carl Zeiss Meditec) verwendet. Es wurde nach SITA-Standard mit dem Protokoll 30/2 gemessen. Die Papilla nervi optici wurde mit dem Spectralis SD-OCT Version Premium Edition Beta untersucht (Heidelberg Engineering). Vor der Auswertung wurden die von der Software bestimmten BMO-MRW-Messpunkte von 2 Untersuchern (CKB und PS) kontrolliert. Die Markierung der Bruch-Membran und der ILM wurde beurteilt und falls nötig manuell korrigiert. Die Patienten waren mit der Verwendung der erhobenen, anonymisierten Daten einverstanden. Die Studie wurde im Einklang der Deklaration von Helsinki sowie dem ethischen ICH-CGP Standard durchgeführt. Zur statistischen Auswertung wurde die Software STATA SE 12.0 und SPSS Statistic 23/24 verwendet.

1.3 Ergebnisse

Für die Mikropapillen lag das Patientenalter bei $66,3 \pm 11,8$ Jahre (Spannweite 41-88 Jahre). Bei den Makropapillen lag es bei $66,7 \pm 13,4$ Jahre (Spannweite 22-88 Jahre). Der Anteil von männlichen Patienten lag bei 47 Mikro- und 50 Makropapillen. Dagegen lag der Anteil von weiblichen Patienten bei 64 Mikro- und 55 Makropapillen. Anhand des Bland-Altman-Diagrammes konnte ein Vergleich der im HRT und SD-OCT ermittelten Größe der Papillen erfolgen (Abbildung 2). 95% der Messwerte lagen bei den Mikro- und Makropapillen innerhalb der Mittelwerte ± 2 SD, welches einen Vergleich der Messgeräte ermöglicht. Die Korrelation beträgt $r=0,53$. Die Probanden wurden basierend der MD nach Schwere der Gesichtsfeldausfälle in 2 Gruppen aufgeteilt. Relative wurde von absoluten Skotomen unterschieden. Basierend auf Mils et al. wurde der Schwellenwert von -5dB (MD) eingesetzt (Mils et al., 2006). Die Boxplots in Abbildung 3 geben einen Überblick über die ermittelten Papillenflächen im HRT und BMO der beiden Gesichtsfeldgruppen. Innerhalb der Mikropapillen lagen 64 Papillen in Gruppe 1 (kleinere Gesichtsfelddefekte mit ≥ -5 dB (MD)). Diese setzten sich zusammen aus 43 weiblichen und 21 männlichen Mikropapillen. In Gruppe 2 der Mikropapillen (größere Gesichtsfelddefekte mit ≤ -5 dB (MD)) gab es 47 Papillen (davon 21 weibliche und 26 männliche). Dagegen lagen bei den Makropapillen 63 Papillen (davon 32 weibliche und 31 männliche) in Gruppe 1 und 42 Papillen (davon 23 weibliche und 19 männliche) in Gruppe 2 (Tabelle 1).

Die im BMO gemessenen Werte besitzen eine größere Spannweite als die der im HRT gemessenen Papillengrößen der Gesichtsfeldgruppen. Bei den BMO-Mikropapillen liegen

die Werte in der Gesichtsfeldgruppe 1 zwischen 1,49 (25 %-Quantil) und 1,90 μm (75 %-Quantil) sowie in der Gesichtsfeldgruppe 2 zwischen 1,42 und 1,65 μm . Die Werte der BMO-Makropapillen liegen in der Gesichtsfeldgruppe 1 zwischen 2,31 bis 2,79 μm und in der Gesichtsfeldgruppe 2 zwischen 2,34 und 2,74 μm . Bei den im HRT gemessenen Papillengrößen ergibt sich kein signifikanter Unterschied zwischen den Gesichtsfeldgruppen. Hier konnte bei den Mikropapillen in der Gesichtsfeldgruppe 1 Werte von 1,33 bis 1,57 μm und in der Gesichtsfeldgruppe 2 Werte von 1,39 bis 1,58 μm festgestellt werden. Dagegen liegen die im HRT ermittelten Makropapillen in der Gesichtsfeldgruppe 1 zwischen 2,58 und 2,85 μm sowie in der Gesichtsfeldgruppe 2 von 2,51 und 2,85 μm (Abbildung 3).

Die Rangkorrelation nach Spearman zwischen dem Alter und der ermittelten BMO und HRT Werte der Papillengröße erweisen sich als nicht signifikant (p -Wert $>0,05$). Weiterhin zeigt sich kein signifikanter Unterschied zwischen Männern und Frauen in den ermittelten BMO und HRT Werten der Papillengrößen (p -Wert $>0,05$).

Mittels der erhobenen Daten wird geprüft, ob eine Tendenz zu Gesichtsfelddefekte durch die HRT und BMO ermittelten Mikro- und Makropapillen existiert. Anhand eines Kolmogorov-Smirnov- sowie Shapiro-Wilk-Test konnte festgestellt werden, dass nur bei den BMO-Makropapillen eine Normalverteilung der Gesichtsfeldgruppen besteht (p -Wert $>0,05$). Basierend auf dem Levene-Test und einer univariaten Varianzanalyse (ANOVA) zeigte sich jedoch keine Tendenz zu schwereren Gesichtsfelddefekten bei Makropapillen, die mithilfe der BMO-Werte ermittelt wurden. Die folgenden Verfahren wurden anhand eines nicht-parametrischer Test, im genaueren Mann-Whitney-U-Test, durchgeführt. Auch bei den im HRT ermittelten Mikro- und Makropapillen zeigt sich kein signifikanter Unterschied zwischen der Papillengröße und dem Gesichtsfelddefekt (p -Wert $>0,05$) (Tabelle 2).

Der Mann-Whitney-U-Test ergibt einen signifikanten Unterschied in der Gruppe der BMO-Mikropapillen. Kleine Mikropapillen weisen signifikant größere Gesichtsfeldausfälle auf (p -Wert $=0,016$, Tabelle 2). Um diesen Effekt weiter nachzugehen wurde geprüft, ob ein statistischer Zusammenhang zwischen den Gesichtsfeldgruppen und den BMO-Mikropapillen besteht. Hierfür werden die BMO-Mikropapillen in 3 gleich große Gruppen aufgeteilt ($\leq 1,5 \text{ mm}^2$, $1,5-1,67 \text{ mm}^2$ und $\geq 1,67 \text{ mm}^2$) und nach dem linearen Trendtest

analysiert. Mikropapillen mit kleiner BMO-Fläche weisen größere Gesichtsfelddefekte auf (Tabelle 3).

1.4 Diskussion

Eine große Schwierigkeit zur Bewertung von Glaukomdefekten stellen irreguläre Papillen dar. Die Beurteilung von Mikro- und Makropapillen wurde von Experten in der Konsensus-Konferenz diskutiert (Krieglstein, 2007). Vor allem Makropapillen werden aufgrund ihrer großen Exkavation häufig als Glaukom fehlinterpretiert. Afrikanische Populationen besitzen eine höhere Prävalenz für Makropapillen (Balo et al., 2000; Seidler et al., 2009). Bei afrikanisch-amerikanischen Ethnien liegt die Papillengröße im Durchschnitt bei 2,14-3,75 mm², bei Kaukasiern bei 1,73-2,63mm², bei Hispanics bei 2,46-2,67mm² und bei Asiaten bei 2,47-3,22mm² (Hoffmann et al., 2007). Makropapillen weisen im Vergleich zu Mikropapillen in histologischen Untersuchungen einen größeren neuroretinalen Randsaum (NRR) auf (Jonas et al., 1999). Dies konnte auch bei BMO-MRW Untersuchungen im SD-OCT bestätigt werden (Enders et al., 2017b). Der Durchmesser des Skleralkanals ist bei Makropapillen größer und es zeigen sich in der Lamina cribrosa mehr Poren. Die Sklera minimiert in der Theorie den Druck. Daher könnten nach dem Laplace Gesetz $\sigma = IOP(r/2t)$ Makropapillen gegenüber Druckläsionen anfälliger sein (Spörl et al., 2007). Bei den Mikropapillen zeigt sich eine größere Dichte der RNFL auf kleiner Fläche (Hoffmann et al., 2007), welches zum Phänomen der „crowded disc“ führen kann (Dietlein et al., 2008). Durch den Eintritt von Blutgefäßen und der RNFL entsteht der Eindruck einer Stauungspapille. Glaukomschäden werden oft spät erkannt, da eine Exkavation kaum oder nicht vorhanden ist. Erst im fortgeschrittenem Krankheitsverlauf bildet sich eine Exkavation. Diese Veränderung zeigten Weinreb et al. in ihrem „glaucoma continuum“ auf (Weinreb et al., 2004). Bei Mikropapillen konnte eine hohe Prävalenz von Drusenpapillen und nicht arteriitischen anterioren ischämischen Optikusneuropathien (NAION) festgestellt werden (Jonas et al., 1999). Die Prävalenz von Grubenpapillen und dem Morning-Glory-Syndrom nimmt bei Makropapillen zu (Jonas et al., 1999). Ein Zusammenhang zwischen einem erhöhten IOD und der Papillengröße konnte nicht nachgewiesen werden (Hoffmann et al., 2007). Studien konnten jedoch belegen, dass bei Glaukomekranken der IOD lageabhängig ist. Im SD-OCT zeigte sich bei Glaukomekranken ein signifikanter Zusammenhang zwischen der Dichte an peripapillär

gemessenen Gefäßen und BMO-Werten (Enders et al., 2020). In der Normstichprobe der HRT gibt es nur eine geringe Anzahl von Mikro- oder Makropapillen, wodurch eine Untersuchung mit den üblichen Erkennungs- und Messalgorithmen erschwert wird (Mills et al., 2006). An der peripapillären Nervenfaserschicht zeigen sich vor Ausbildung einer Exkavation strukturelle Veränderungen. Dies macht sich der SD-OCT zunutze und kann frühe Stadien an der Nervenfaserschicht detektieren (Krieglstein, 2007). In einer Studie von Oddone et al. wurde der Einfluss der Papillengröße auf die RNFL-Analyse im OCT und der Papillenuntersuchung im HRT verglichen. Es fand eine Begutachtung von 120 Augen (davon 50 gesunde und 70 glaukomatöse Augen) mit den Geräten Cirrus HD-OCT und HRT 3 statt (Oddone et al., 2011). Bei Makro- und Mikropapillen konnte eine höhere Spezifität und genauere Messung im OCT erzielt werden (Oddone et al., 2011). Im HRT waren die Messergebnisse von der Papillengröße abhängig. Die Herausforderung einer exakten Messung bei Makro- und Mikropapillen beschrieb auch Mardin (Mardin, 2012). Zur funduskopischen Unterscheidung bei Extremvarianten der Papille können die Vergrößerungsfaktoren der Linse nach Littmann nützlich sein. Der Hornhautradius und die Refraktion beeinflussen die Bestimmung der Papillengröße. Exaktere Messungen erhält man laut Mardin durch Spaltlampenuntersuchungen mit dem Goldmann-Kontaktglas und der 78D- oder der 90D-Lupe. Die Ellipsenformel oder die Erlanger Schätztabelle unterstützen die Messungen. In der Erlanger Schätztabelle nach Mardin und Wisse werden für die 78D- Lupe oder dem Goldmann-Kontaktglas Papillen mit einem vertikalen Durchmesser von $<1,2\text{mm}$ als Mikropapillen klassifiziert. Bei einem vertikalen Durchmesser $>1,6\text{ mm}$ gelten sie als Makropapillen. Die Bestimmung der Papillengröße per Funduskopie, HRT oder dem OCT ergab abweichende Werte, dementsprechend sind die Verfahren nicht direkt miteinander vergleichbar (Barkana et al., 2012). Die Papillenrandbestimmung wird durch unterschiedliche Farb- und Kontraste in den Aufnahmen oder durch ausgeprägte Anomalien, wie bspw. ein schräg verlaufender Eintritt des N. opticus, Myopie, Gefäßabgänge oder bei peripapillären Atrophien (Abbildung 4a und 4b) beeinträchtigt.

Während bei der Fundusfotographie eine qualitative Begutachtung stattfindet, wird bei der HRT und OCT die Nervenfaserschicht zusätzlich quantifiziert. Die Papillengröße kann jedoch die Messung beeinträchtigen. Bei Mikro- und Makropapillen zeigt sich in Bezug auf

die Glaukomerkrankung eine geringere Sensitivität und Spezifität. Im OCT ist die Dickenmessung der peripapillären RNFL bei Papillen mit einer Größe von 1,8-4,0 mm² nicht von der Papillengröße abhängig (Mardin, 2012).

Ein signifikanter Unterschied konnte in der vorliegenden Untersuchung zwischen den BMO-Mikropapillen und Gesichtsfeldausfällen nachgewiesen werden. Je kleiner die BMO bei Mikropapillen ist, desto häufiger treten starke Gesichtsfeldschäden auf. Daher stellt diese Untersuchung vor allem bei kleinen Papillen eine nützliche Ergänzung zur Glaukomdetektion dar. Ein bedeutender Parameter zur Glaukomerkrankung konnten Enders et al. mit der BMO-MRW nachweisen (Enders et al., 2019). Dieser Parameter konnte im Vergleich zur RNFL im OCT und des NRR im HRT Glaukomerkrankungen am besten erkennen (Enders et al., 2006; Enders et al., 2016). Bei der Begutachtung des NRR ist die altersabhängige Degeneration der BMO-MRW zu berücksichtigen (Enders et al., 2017b). Bei den Mikropapillen zeigte sich kein Unterschied der Sensitivität hinsichtlich der Parameter. Ein starker Zusammenhang besteht hingegen zwischen der BMO-MRW und Gesichtsfelddefekten (Enders et al., 2017a). Dieses Ergebnis unterstützt unsere Empfehlung, dass bei Mikropapillen mit kleiner BMO frühzeitig auf Gesichtsfeldausfälle geprüft werden sollte. Unsere Untersuchung ergab Größenunterschiede zwischen der im HRT und OCT ermittelten Papillengröße. Älteren Studien legten nahe, dass mittels des OCT größere Papillengrößen geschätzt werden als anhand des HRT (Mardin, 2012). Ein Zusammenhang zwischen der Papillengröße und der BMO konnte bei unserer Studie nicht nachgewiesen werden. Gründe für die unterschiedliche Größenbestimmung im HRT könnte darin liegen, dass die funduskopische Beurteilung und Erfahrung untersucherabhängig ist. Die Bestimmung der BMO erfolgt hingegen automatisiert mithilfe von anatomischen Orientierungspunkten. Messwerte der Kornea wurden nicht erhoben und konnten daher nicht berücksichtigt werden. Bei Mikropapillen erschweren Phänomene wie die „crowded disc“ oder prominente Gefäße die Papillenrandbestimmung (Abbildung 4a und 4b). Eine erhöhte Anfälligkeit gegenüber Druck und Druckschwankungen könnte theoretisch bei rigiden Skleralkanal und kleiner Papillenöffnung entstehen (Weinreb et al., 2004). Daher werden Mikropapillen als „disk at risk“ klassifiziert. Mikropapillen mit kleiner BMO gelten somit als „disk at increased risk“. Der IOD ist pathophysiologisch bei auffälligen sowie Mikro- und Makropapillen ein

relevanter Faktor (Hoffmann et al., 2007) und sollte bei zukünftigen Studien untersucht werden. Da in unserer Studie nur Offenwinkelglaukome untersucht wurden, sollten hinsichtlich der Anfälligkeit einer „disk at increased risk“ in weiteren Untersuchungen Normaldruckglaukome berücksichtigt werden. Die OCT-Untersuchung mittels automatisierter Detektion der BMO und der peripapillären RNFL ist zur patientenbezogenen Verlaufskontrolle gut geeignet. Die Messungen werden mit der Normstichprobe verglichen und mittels Garway-Heath Sektoren nach ihrem Risikoprofil farblich dargestellt (Garway-Heath et al., 2000). Hierdurch kann eine schnelle Beurteilung des Sehnervenkopfes erfolgen. Die individuelle Papillengröße sollte jedoch immer mitberücksichtigt werden. Hier kann die BMO-Analyse bei Mikro- und Makropapillen sehr nützlich sein. Glaukomdefekte können anhand der RNFL-Analyse und anatomischen Auffälligkeiten, wie bspw. zystoide Degenerationen der Netzhaut, erkannt werden. Neben bildgebenden Verfahren bleibt die patientenbezogene klinische und anamnestische Begutachtung essentieller Bestandteil der Glaukombeurteilung. Erst unter Berücksichtigung aller Untersuchungsergebnissen stellt der Ophthalmologe die Diagnose von Glaukomveränderungen. Hierzu nutzt er die Ophthalmoskopie, die Bestimmung des IOD und Bildgebungsverfahren wie dem SD-OCT und dem HRT.

1.5 Zusammenfassung

Bei Glaukompatienten werden zur Beurteilung der Papille unterschiedliche Verfahren verwendet. Vor allem Mikro- und Makropapillen stellen eine große Herausforderung dar. Im Vergleich zum HRT verwendet das SD-OCT eine automatisierte Detektion der Nervenfaserschicht im Areal der BMO. In der Studie wurde überprüft, ob die BMO-Analyse im Gegensatz zum HRT ein nützlicher Parameter zur Erkennung von Glaukom bei Mikro- und Papillen ist. In der vorliegenden Untersuchung konnte ein signifikanter Unterschied zwischen den BMO-Mikropapillen und Gesichtsfeldausfällen im SD-OCT gegenüber den HRT Untersuchungen an Mikro- und Makropapillen nachgewiesen werden. Je kleiner die BMO bei Mikropapillen ist, desto häufiger treten starke Gesichtsfeldschäden auf. Dieses Ergebnis kann eine nützliche Ergänzung für die Glaukombeurteilung sein.

1.6 Literaturverzeichnis der deutschen Zusammenfassung

Balazsi A, Drance SM, Schulzer M. et al. Neuroretinal rim area in suspected glaucoma and early chronic open-angle glaucoma: Correlation with parameters of visual function. *Archives of Ophthalmologie* 1984; 102: 1011-1014

Balo KP, Muhluedo H, Djagnikpo PA. et al. [Correlation between neuroretinal rim and optic disc areas in normal melanoderm and glaucoma patients]. *Journal Français D'Ophtalmologie* 2000; 23: 37-41

Barkana Y, Harizman N, Gerber Y. et al. Measurements of Optic Disk Size With HRT II, Stratus OCT, and Funduscopy Are Not Interchangeable. *American Journal of Ophthalmology* 2006; 142: 375-380

Brinkmann CK. Zuverlässige Glaukomerkenkung durch Spectral-Domain optische Kohärenztomographie? *Ophthalmologie* 2015; 112: 654-660

Chauhan BC, Burgoyne CF. From clinical examination of the optic disc to clinical assessment of the optic nerve head: a paradigm change. *American Journal of Ophthalmology* 2013; 156: 218-227

Chauhan BC, O'Leary N, AlMobarak FA. et al. Enhanced Detection of Open-angle Glaucoma with an Anatomically Accurate Optical Coherence Tomography–Derived Neuroretinal Rim Parameter. *Ophthalmology* 2013; 120: 535-543

Chauhan BC, Danthurebandara VM, Sharpe GP. et al. Bruch's Membrane Opening Minimum Rim Width and Retinal Nerve Fiber Layer Thickness in a Normal White Population. *Ophthalmology* 2015; 122: 1786-1794

Dietlein T. Normvarianten und Anomalien der Papille. In: Kriegelstein GK. Hrsg. *Glaukom* 2007: Die Papille beim Glaukom. Berlin, Heidelberg: Springer; 2008: 51-60

Enders P, Schaub F, Adler W. et al. The use of Bruch's membrane opening-based optical coherence tomography of the optic nerve head for glaucoma detection in microdiscs. *British Journal of Ophthalmology* 2017a; 101: 530-535

Enders P, Schaub F, Hermann MM. et al. Neuroretinal rim in non-glaucomatous large optic nerve heads: a comparison of confocal scanning laser tomography and spectral domain optical coherence tomography. *British Journal of Ophthalmology* 2017b; 101: 138-142

Enders P, Adler W, Schaub F. et al. Novel Bruch's Membrane Opening Minimum Rim Area Equalizes Disc Size Dependency and Offers High Diagnostic Power for Glaucoma. *Investigative Ophthalmology and Visual Science* 2016; 57: 6596-6603

Enders P, Schaub F, Adler W. et al. Bruch's membrane opening-based optical coherence tomography of the optic nerve head: a useful diagnostic tool to detect glaucoma in macrodiscs. *Eye (Lond)* 2018; 32: 314-323

Enders P, Adler W, Kiessling D. et al. Evaluation of two-dimensional Bruch's membrane opening minimum rim area for glaucoma diagnostics in a large patient cohort. *Acta Ophthalmologica* 2019; 97: 60-67

Enders P, Stern C, Schrittenlocher S. et al. [Dependency of intraocular pressure on body posture in glaucoma patients: New approaches to pathogenesis and treatment]. *Ophthalmologe* 2020; 117: 730-739

Garway-Heath DF, Poinoosawmy D, Fitzke FW. et al. Mapping the visual field to the optic disc in normal tension glaucoma eyes. *Ophthalmology* 2000; 107: 1809-1815

Heidelberg Engineering GmbH. SPECTRALIS® HRA+OCT Gebrauchsanweisung. Heidelberg: Heidelberg Engineering GmbH; 2015

Hermann MM, Garway-Heath DF, Jonescu-Cuypers CP. et al. Interobserver variability in confocal optic nerve analysis (HRT). *International Ophthalmology* 2005; 26: 143-149

Hoffmann EM. Stellenwert der Heidelberg-Retina-Tomographie in der Glaukomdiagnostik. *Ophthalmologe* 2015; 112: 646-653

Hoffmann EM, Zangwill LM, Crowston JG. et al. Optic Disk Size and Glaucoma. *Survey of Ophthalmology* 2007; 52: 32-49

Huang D, Swanson EA, Lin CP. et al. Optical Coherence Tomography. *Science* 1991; 254: 1178-1181

Jonas JB, Budde WM, Panda-Jonas S. Ophthalmoscopic Evaluation of the Optic Nerve Head. *Survey of Ophthalmology* 1999; 43: 293-320

Krieglstein GK. Hrsg. *Glaukom 2006: Eine Konsensus-Konferenz*. Berlin, Heidelberg: Springer; 2007

Leite MT, Rao HL, Weinreb RN. et al. Agreement among spectral-domain optical coherence tomography instruments for assessing retinal nerve fiber layer thickness. *American Journal of Ophthalmology* 2011; 151: 85-92

Mansoori T, Balakrishna N, Viswanath K. Influence of disc area on retinal nerve fiber layer thickness measurement by spectral domain optical coherence tomography. *Indian Journal of Ophthalmology* 2014; 62: 615-618

Mardin CY. Die wichtigsten ophthalmologischen Papillenveränderungen bei den Glaukomen. *Klinische Monatsblätter für Augenheilkunde* 2012; 229: 112-118

Mills RP, Budenz DL, Lee PP. et al. Categorizing the Stage of Glaucoma From Pre-Diagnosis to End-Stage Disease. *American Journal of Ophthalmology* 2006; 141: 24-30

Oddone F, Centofanti M, Tanga L. et al. Influence of Disc Size on Optic Nerve Head versus Retinal Nerve Fiber Layer Assessment for Diagnosing Glaucoma. *Ophthalmology* 2011; 118: 1340-1347

Povazay B, Hofer B, Hermann B. et al. Minimum distance mapping using three-dimensional optical coherence tomography for glaucoma diagnosis. *Journal of Biomedical Optics* 2007; 12: 041204

Reis ASC, O'Leary N, Yang H. et al. Influence of Clinically Invisible, but Optical Coherence Tomography Detected, Optic Disc Margin Anatomy on Neuroretinal Rim Evaluation. *Investigative Ophthalmology and Visual Science* 2012; 53: 1852-1860

Seider MI, Lee RY, Wang D. et al. Optic Disk Size Variability Between African, Asian, Caucasian, Hispanic and Filipino Americans Using Heidelberg Retinal Tomography. *Journal of Glaucoma* 2009; 18: 595-600

Spörl E, Böhm AG, Pillunat LE. Biomechanische Aspekte in der Pathophysiologie der glaukomatösen Optikusneuropathie. In: Krieglstein GK. Hrsg. Glaukom 2007: Die Papille beim Glaukom. Berlin, Heidelberg: Springer; 2008: 1-12

Weinreb RN, Friedman DS, Fechtner RD. et al. Risk assessment in the management of patients with ocular hypertension. American Journal of Ophthalmology 2004; 138: 458-467

2. Veröffentlichung

Published online: 2021-07-01

Klinische Studie

Thieme

Glaucoma Diagnostic Testing: The Influence of Optic Disc Size

Einfluss der Papillengröße auf die Glaukombildgebung

Authors

Pascal Scheuble¹, Michael Petrak¹, Christian Karl Brinkmann²

Affiliations

1. Sektion Glaukom, Universitäts-Augenklinik Bonn, Universitätsklinikum Bonn, Deutschland
2. Klinik für Augenheilkunde, Dietrich Bonhoeffer Klinikum Neubrandenburg, Deutschland

Key words

optic disc size, Heidelberg Retina Tomograph (HRT), Bruch's Membrane Opening (BMO), Spectral Domain Optical Coherence Tomography (SD-OCT), glaucoma

Schlüsselwörter

Papillengröße, Heidelberg Retina Tomograph (HRT), Bruch-Membran-Öffnung (BMO), Spectral-Domain optische Kohärenztomografie (SD-OCT), Glaukom

received 15. 1. 2021

accepted 23. 3. 2021

published online

Bibliography

Klin Monatsbl Augenheilkd 2021

DOI 10.1055/a-1478-3978

ISSN 0023-2165

© 2021, Thieme. All rights reserved.

Georg Thieme Verlag KG, Rüdigerstraße 14, 70469 Stuttgart, Germany

Correspondence

Dr. Christian Karl Brinkmann, MD, FEBO
Dietrich Bonhoeffer Klinikum Neubrandenburg,
Klinik für Augenheilkunde
Salvador-Allende-Straße 30, 17033 Neubrandenburg,
Deutschland
Phone: + 49 (0) 39 57 75 34 69, Fax: + 49 (0) 39 57 75 34 68
chribri@gmx.de

ABSTRACT

Background There are various imaging techniques for the assessment of the optic disc in glaucoma patients. However, anatomically conspicuous, large or small optic discs can be quite challenging for an examiner.

Objective The Bruch's membrane opening (BMO) by spectral domain optical coherence tomography (SD-OCT) is a modern

approach for the quantitative measures of retinal nerve fibre layer (RNFL). The study focuses on comparison analysis of the BMO method and the widely used Heidelberg retina tomograph (HRT) method – in terms of detection of glaucoma for different optic disc sizes.

Methods 216 Patients examinations during glaucoma consultation hours. Macro- (Ma) and micro-optic discs (Mi) detected by HRT are analysed via BMO analysis in SD-OCT. Correlation between BMO area and optic disc measured by HRT has been investigated and examined in terms of severity of visual field defect (MD [dB]).

Results The results of study show that for micro and macro-optic discs there is a modest correlation between the size of optic disc measured by BMO and the size of optic disc measured by HRT by applying funduscopic examination (correlation rate $r = 0,53$; Mi: $n = 111$, Ma: $n = 105$). For micro-optic discs with a very small BMO area ($< 1.5 \text{ mm}^2$), there is a significant tendency (linear trend test $p < 0.05$) towards deeper visual field defects ($MD < -5 \text{ dB}$).

Conclusion The BMO parameter of SD-OCT allows an assessment of glaucoma for a large range of optic disc sizes. BMO area and optic disc size measured by HRT are not correlated. Micro optic discs with a small BMO area lead to a higher risk of deep visual field defects.

ZUSAMMENFASSUNG

Hintergrund Zur Papillenbeurteilung bei Glaukompatienten stehen verschiedene bildgebende Verfahren zur Verfügung. Anatomisch auffällige, große oder kleine Papillen können den Untersucher aber vor Herausforderungen stellen.

Fragestellung Die automatische Quantifizierung der Nervenfaserschicht im Bereich der Bruch-Membran-Öffnung (BMO) in der Spectral-Domain optischen Kohärenztomografie (SD-OCT) ist ein moderner Ansatz in der bildgebenden Glaukomdiagnostik. Die Studie untersucht, inwiefern die Analyse der BMO im Vergleich zum langjährig etablierten Heidelberg Retina Tomograph (HRT) hilft, ein Glaukom bei größenvarianten Papillen zu detektieren.

Methodik Serienuntersuchung an 216 konsekutiven Patienten der Glaukomsprechstunde. Per HRT detektierte Makro- (Ma) und Mikropapillen (Mi) werden mittels BMO-Analyse im SD-OCT untersucht. Das BMO-Areal und die im HRT beurteilte Papillengröße (mm^2) werden statistisch korreliert und hin-

Downloaded by: Pascal Scheuble. Copyrighted material.

sichtlich Schwere des Gesichtsfelddefektes (MD [dB]) vergleichend untersucht.

Ergebnisse Bei Mikro- bzw. Makropapillen zeigte sich eine nur mäßige statistische Korrelation des BMO-Areals zur quasi funduskopisch beurteilten Papillengröße im HRT (Korrelationskoeffizient $r = 0,53$; Mi: $n = 111$, Ma: $n = 105$). Bei Mikropapillen mit sehr kleinem BMO-Areal ($< 1,5 \text{ mm}^2$) zeigt sich

eine signifikante Tendenz (linearer Trendtest $p < 0,05$) zu vertieften Gesichtsfeldausfällen ($\text{MD} < -5 \text{ dB}$).

Schlussfolgerungen Der SD-OCT-Parameter BMO ermöglicht auch bei größenvarianten Papillen eine Risikoeinschätzung für das Glaukom. BMO-Areal und per HRT beurteilte Papillengröße sind aber nicht direkt korreliert. Kleine Papillen mit kleiner BMO zeigen ein besonderes Risikoprofil zu besonders starken Glaukomschäden.

Introduction

Diagnostic methods for assessing the optic disc have developed greatly in recent years. Anatomically unusual, large or small optic discs continue to be challenging for the examiner. Imaging methods such as the Heidelberg retina tomograph (HRT) and spectral domain optical coherence tomography (SD-OCT) in particular can assist risk assessment with regard to the development of glaucoma.

Background and objective

Diagnostic methods for assessing the optic disc have developed greatly in recent years. The development of software-assisted diagnostic devices such as the Heidelberg retina tomograph (HRT) and optical coherence tomography (OCT) devices enables neural disc structures to be quantified objectively and now regularly supplements glaucoma tests. Studies have confirmed that the peripapillary retinal nerve fibre layer (RNFL) is a suitable quantitative objective parameter of nerve fibre defects. By contrast, purely funduscopic disc assessment using the cup-disc ratio (C/DR) depends on the examiner's experience. In HRT the contour line is determined by the examiner's subjective assessment [1]. It is usually placed on the inner border of Elschnig's scleral ring as the BMO is invisible to the examiner. HRT thus achieves lower inter-observer variability [2]. In SD-OCT structures and boundaries are recognised automatically by the device from optically highly reflective landmarks. Most large-scale glaucoma studies have been conducted with regularly configured discs without paying special attention to the factor of disc size. Investigations have shown that the RNFL profile and disc size depend on one another and the distance from the disc centre has a direct influence [3]: the further the disc rim is from the centre, the thinner is the rim. Experience with HRT technology has shown that estimation of the disc size has considerable influence on the applicability of the important algorithms of Moorfields regression analysis (MRA) and Glaucoma Probability Score (GPS) for glaucoma detection.

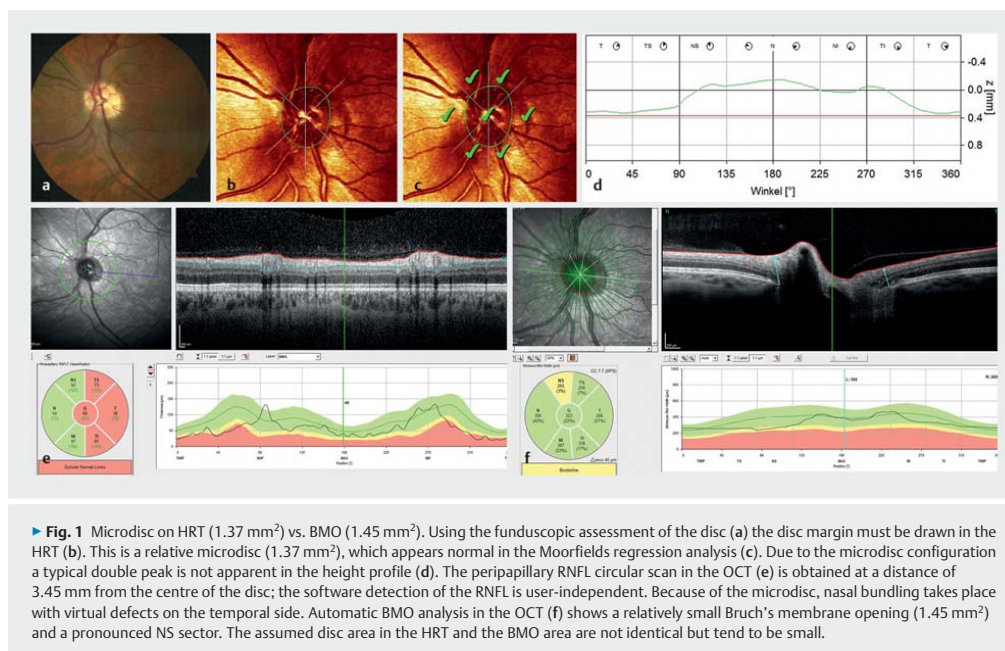
The Heidelberg Retina Tomograph (HRT, Heidelberg Engineering, Heidelberg, Germany) has been used in glaucoma patients since the early 2000 s. A normative database based on studies that included diverse populations is used for interpretation of the HRT: 733 healthy Caucasian eyes (disc area obtained with HRT $1.0\text{--}3.6 \text{ mm}^2$), 215 healthy African eyes (disc area $1.4\text{--}3.4 \text{ mm}^2$) and 104 healthy Indian eyes (disc area $0.9\text{--}4.1 \text{ mm}^2$) [4]. With relatively large optic discs, known as macrodiscs, the curves show a similar course as in glaucoma, though with a lower average level of the peripapillary double peak line. By contrast, microdiscs have

a higher average level: the double peak line is above the mean of the standard database, thus leading to relative overinterpretation of the thickness of the rim of the retinal nerve fibre layer. Parametric analysis of the HRT is performed using two statistical models, the MRA and GPS [5]. An essential requirement for MRA is that a contour line is marked manually during the examination to limit the outer border of the disc. This marking depends on the examiner's experience, however, and is ultimately based on funduscopic aspects. The GPS is independent of a manual drawing of the disc margin but can be highly influenced by disc size.

OCT has been used in ophthalmology since the 1990s [6]. Spectral domain devices such as the Spectralis SD-OCT (Heidelberg Engineering, Heidelberg, Germany) currently deliver at least 40 000 scans/s [7]. High resolution is ensured by noise suppression and landmark-assisted correction of movement [8]. This combination enables the anatomical characteristics of the optic disc to be shown, and this can be regarded virtually as "in vivo histology" [9].

In the initial OCT developments for measuring the peripapillary retinal nerve fibre layer (RNFL) concentric circles with a diameter of 3.45 mm around the centre of the disc were considered [10]. In the analysis, the peripapillary circles typically have a fixed radius. Different disc sizes were not considered especially.

Bruch's membrane opening (BMO) is an innovative approach for OCT-assisted glaucoma diagnosis that focuses on measurement of the nerve fibre layer at the disc rim [11]. The BMO is an anatomical bottleneck where all retinal nerve fibres coming from the retina through the sclera (Elschnig's scleral ring) and choroid pass into the optic nerve in the region of the lamina cribrosa. Unlike Elschnig's scleral ring, the BMO is not visible funduscopically. The membrane can be readily demonstrated on SD-OCT as a highly reflective layer beneath the retinal pigment epithelium which is detected automatically. The minimum distance between the internal limiting membrane (ILM) and the BMO is calculated as the minimum rim width (MRW) [12]. As in the HRT or peripapillary RNFL, the BMO-based MRW is shown in the Garway-Heath classification sectors [7]. The standard database required for this is based on a study of 246 eyes [13, 14]. The BMO-MRW was the measurement that showed the highest glaucoma detection (81% sensitivity with 95% specificity) compared with the cup-disc ratio in the HRT (71% sensitivity with 76% specificity) [14]. This was also shown by Enders et al. in a cohort study of 709 eyes in 445 subjects. The BMO-MRW proved to be the most important measurement and has now been proposed as an additional standard parameter in glaucoma assessment [15]. In the Spectralis OCT (Heidelberg Engineering, Heidelberg) the disc is examined



by 24 radial scans (4.6 mm in length) and then analysed with the detection system software (Heidelberg Eye Explorer) ► **Fig. 1** [7]. The anatomical positioning system and AutoRescan function ensure that the examination is not user-dependent [8].

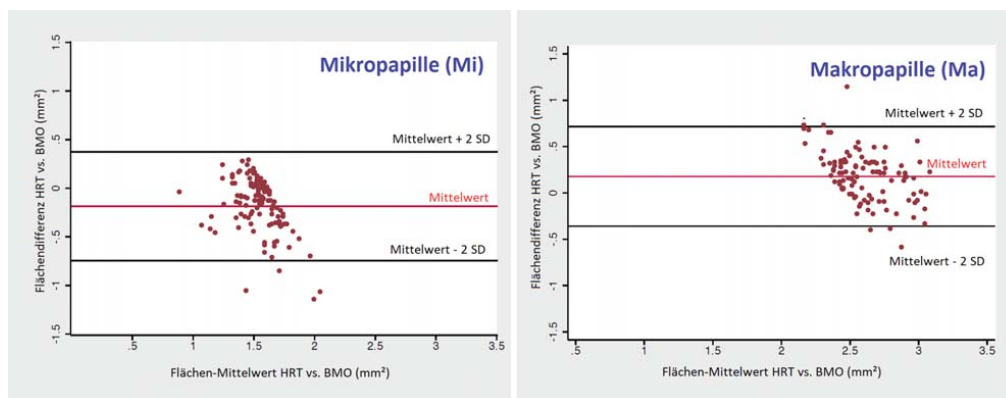
Objective

To what extent does the size of the BMO detected automatically in the SD-OCT correlate with the fundusoscopic estimate of a patient's disc size? The aim of this study was to establish how reliably the new software works with regard to identifying the structures and whether SD-OCT scanning using morphological analysis of the BMO represents a useful addition compared with HRT with regard to pronounced micro- and macrodiscs in routine clinical practice. The study is intended to gauge marginal areas of disc assessment and provide an aid to interpretation with regard to glaucoma tendency.

Patients and Methods

This prospective, consecutive study was conducted in the glaucoma clinic of Bonn eye department in the period from October 2014 to September 2015. All consecutive clinic patients regularly had a HRT and SD-OCT examination. The inclusion criteria for this study were therapeutically controlled glaucoma patients in the respective individual target pressure range (12 to 23 mmHg on applanation tonometry) with manifest perimetric glaucoma damage. Exclusion criteria were patients with isolated ocular hyper-

tension, patients with normal tension glaucoma (maximum untreated intraocular pressure < 21 mmHg), patients with so-called preperimetric glaucoma without visual field defects (less than | 0.01 | MD), highly myopic patients above - 5 dpt, retinal pathologies, pronounced cataracts, media opacities such as those due to corneal scarring or vitreous opacities, causes of optic atrophy other than glaucoma, for example, inflammatory or vascular changes in the optic nerve, cerebral disorder of the optic tract and previous optic nerve perfusion problem. Patients who had had glaucoma surgery (laser, minimally invasive surgery, filtration surgery) less than three months before the measurement were also excluded. Data with marked movement artefacts above a standard deviation of < 25 µm in the HRT as well as a passed quality check (QC) in the premium edition and strong noise in the OCT were not included in the analysis. The software of both devices assumes a standard value of 7.7 mm for the mean corneal radii (C curve). Additional corneal biometry was not performed. In accordance with the device recommendation, the individual refraction data were entered, and correction was applied when astigmatism was ≥ 1.00 dpt. To classify the discs with regard to their size, the disc margins were determined in the HRT scan by an experienced examiner and then confirmed by consensus of two researchers (CKB, PS). Marking was based on obvious RNFL rim margins, peripapillary atrophy zones and vascular kinks. Using the intrinsic HRT normal database and size reference values, micro- and macrodiscs were obtained in the consecutive patients [4]. In the stereometric comparison of normal values in the HRT, a disc with an area of 1.63 to 2.43 mm² is regarded as normal in size. Accordingly, discs



► **Fig. 2** Bland-Altman diagram of micro- and macrodiscs. Because of the agreement ranges, a statistical comparison of the two methods is appropriate. However, there is no direct correlation between the disc area in the HRT and the BMO.

with an area less than 1.63 mm² are regarded as microdiscs and discs greater than 2.43 mm² as macrodiscs. The sample size was calculated with G*Power (version 3.1.9.4). A sample size of 180 subjects (90 subjects per group) is needed to detect a mean effect size of $d = 0.50$ with a power of 0.90 with a two-sided Mann-Whitney U test. 216 subjects were recorded to compensate for potential missing data. In the study period, 111 micro- (64 female and 47 male) and 105 macrodiscs (55 female and 50 male) were obtained for analysis. The micro- and macrodiscs were found by HRT and the corresponding visual field defects were recorded in dB (MD) by perimetry. The equipment used included the Heidelberg Retina Tomograph (HRT3, Heidelberg Engineering, Heidelberg, Germany), Oculus Twinfield Perimeter version 3.13 (Oculus Optik, Wetzlar, Germany)/Humphrey Systems HFA II 750-A 12.3 (Carl Zeiss Meditec AG, Jena, Germany) according to the SITA standard with measurement protocol 30/2. All optic discs were examined by OCT (Spectralis SD-OCT (Heidelberg Engineering, Heidelberg, Germany; Glaucoma Module Premium Edition Beta Version). The software-detected BMO-MRW measurements were screened for correctness by two researchers (CKB, PS) before analysis. Correct recording of the marking of Bruch's membrane and the internal limiting membrane (ILM) was checked and corrected in an individual case. All patients gave written consent to the statistical and anonymised analysis of the image data obtained in the regular operation of the clinic. The study met the criteria of ICH-GCP and the Declaration of Helsinki and was conducted in accordance with ethical guidelines after a decision of the relevant committee. Statistical analysis was performed with STATA SE 12.0 software from Stata Corp. and SPSS Statistics 23/24 from IBM.

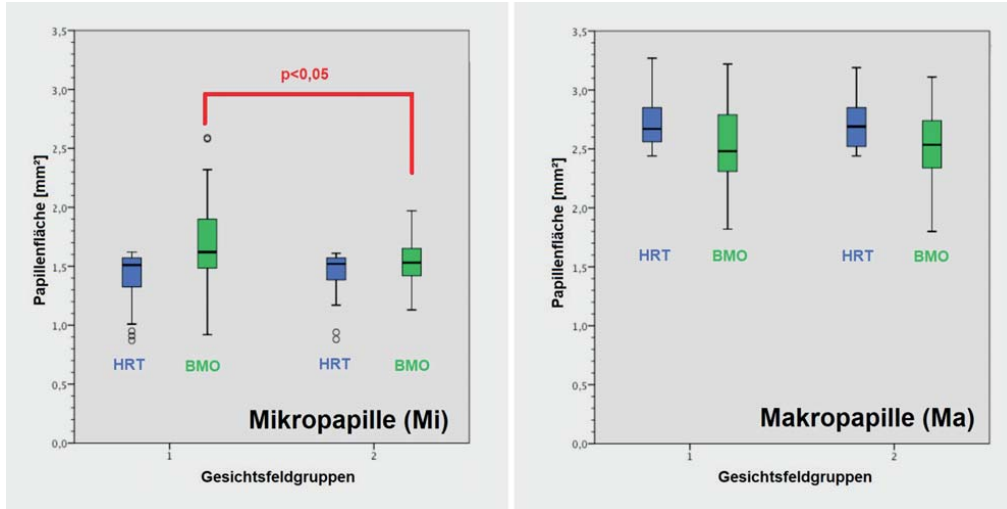
Results

The age of the patients was 66.3 ± 11.8 (range: 41 to 88) years for micro- and 66.7 ± 13.4 (range: 22 to 88) years for macrodiscs.

There were 47 micro- and 50 macrodiscs in male patients and 64 micro- and 55 macrodiscs in female patients. The Bland-Altman diagram (► **Fig. 2**) was used to establish the comparability of disc size according to HRT with the size of the BMO. This shows that 95% of the results for both macro- and microdiscs are in the range of the means ± 2 SD, which allows a statistical comparison between the two methods. The agreement limits are between -0.745 and 0.375 micrometres for micro- and -0.360 and 0.714 micrometres for macrodiscs (► **Fig. 2**). Accordingly, a further statistical comparison between the two methods is possible. The immediate correlation coefficient of the two measurements is $r = 0.53$.

Using the perimetric mean defect (MD) all patients were divided into two groups according to the severity of the visual field defect. The selected threshold was $|-5 \text{ dB}|$ (MD) so that a binary distinction could be made according to the classification of Mills et al. between early relative scotomas and manifest absolute glaucoma scotomas [4]. The box plot diagrams (► **Fig. 3**) show the distribution of micro- and macrodiscs in the two visual field groups detected in the HRT in association with the measured area in the HRT ("fundusoscopic size") and OCT (BMO). For the microdiscs, group 1 (less damage) consists of 64 discs (43 female and 21 male) with visual field defects equal to or greater than -5 dB (MD), group 2 (greater damage) contained 47 results (21 female and 26 male discs) less than -5 dB (MD). The macrodiscs in group 1 comprise 63 results (32 female and 31 male discs) and in group 2 of 42 results (23 female and 19 male discs) (► **Table 1**).

There is a marked tendency for the disc size as measured on HRT to vary less than the size of the BMO in both groups. The box plot of the BMO data for the microdiscs in group 1 ranges from 1.49 micrometres (25% quantile) to 1.90 micrometres (75% quantile) and in group 2 from 1.42 to 1.65 micrometres. In the BMO macrodiscs, the results in group 1 are 2.31 to 2.79 micrometres and 2.34 to 2.74 micrometres in group 2.



► **Fig. 3** Box plot of disc area in the HRT and BMO area (mm²) vs. visual field groups. Visual field group classification according to defect depth less than |−5 dB| (group 1), greater than |−5 dB| (group 2). Analysed according to micro- and macrodiscs.

By contrast, there are no major differences between the two groups in disc size in the HRT. The box plot of the HRT data includes 1.33 micrometres (25% quantile) to 1.57 micrometres (75% quantile) for the microdiscs in group 1 and 1.39 to 1.58 micrometres in group 2. For the HRT macrodiscs, the results are 2.58 to 2.85 micrometres in group 1 and 2.51 to 2.85 micrometres in group 2 (► **Fig. 3**).

In the Spearman cofactor analysis for age and Mann-Whitney U test for sex, these variables show no statistical associations with disc size in the HRT and BMO measurement ($p > 0.05$).

Based on the obtained results, we analysed whether there is a tendency to greater or lesser severity of the visual field defects when the assumed disc size differs (HRT/fundus image-based vs. BMO-measured):

The Kolmogorov-Smirnov or Shapiro-Wilk test shows clearly that the two visual field groups have a normal distribution only in the macrodiscs examined by BMO ($p > 0.05$). Further analyses using positive variance homogeneity (Levene test) and unifactorial variance analysis (ANOVA) show that macrodiscs as based on the size of the BMO do not tend towards more severe visual field abnormalities.

Other tests were performed with non-parametric statistics (Mann-Whitney U test).

The results of the Mann-Whitney U test show no significant tendency ($p < 0.05$) within the HRT-classified microdiscs for the severity of the visual field defect to depend on the size. This was also apparent for macrodiscs found on HRT ($p < 0.05$) (► **Table 2**).

As regards the relative microdiscs (microdiscs detected by HRT) the BMO analysis shows a statistically significant difference (Mann-Whitney U test): the greater visual field defects have a smaller BMO significantly more often.

► **Table 1** Frequency distribution of the micro- and macrodiscs found by funduscopy/HRT. Visual field group classification according to defect depth less than |−5 dB| (group 1), greater than |−5 dB| (group 2).

	Microdiscs	Macrodiscs
Number	111	105
Female	64	55
Male	47	50
Visual field group 1	64	63
Visual field group 2	47	42

Since the microdiscs in the BMO analysis differ significantly from one another within the two visual field groups ($p < 0.05$) (► **Table 2**, bold), it can consequently be investigated whether there is a statistical correlation between the size of the BMO and the visual field damage. The sizes of the BMO were divided into 3 equal groups (<1.5; 1.5–1.67 and >1.67 micrometres²). The linear trend test indicates a significant result ($p < 0.05$) (► **Table 3**, bold): the distribution of the discs within the visual field groups shows that small discs even detected with HRT with a particularly small BMO have greater visual field defects, whereas small discs with a larger BMO have smaller defects (► **Table 3**).

Discussion

Anatomic variants and differences in optic disc size present particular challenges in assessing glaucoma damage. In the consensus

► **Table 2** Test analysis of disc size vs. visual field abnormalities. Visual field group classification according to defect depth less than -5 dB (group 1), greater than -5 dB (group 2).

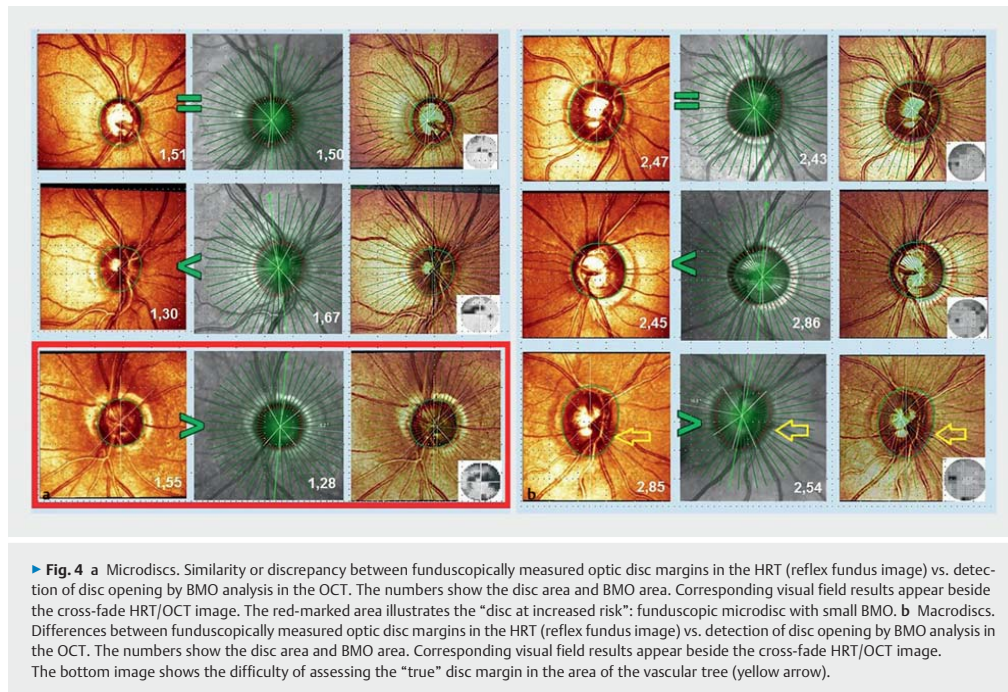
	Microdiscs		Macrodiscs	
	HRT	BMO	HRT	BMO
Visual field group 1 vs.2	$p > 0.05$	$p = 0.016$	$p > 0.05$	$p > 0.05$
Test	Mann-Whitney U	Mann-Whitney U	Mann-Whitney U	ANOVA

► **Table 3** Sub-analysis (linear trend test) for confirmed microdiscs: BMO area vs. visual field groups. Visual field group classification according to defect depth less than -5 dB (group 1), greater than -5 dB (group 2).

Linear trend test	Microdisc with BMO area (mm ²)			
$p = 0.035$	≤ 1.5	$> 1.5-1.67$	≥ 1.67	
Visual field group 1	n = 18	n = 19	n = 27	$\Sigma = 64$
Visual field group 2	n = 19	n = 18	n = 10	$\Sigma = 47$
	$\Sigma = 37$	$\Sigma = 37$	$\Sigma = 37$	$\Sigma = 111$

conference of notable German glaucoma experts, one point of discussion was the significance of a macro- or microdisc in diagnostic investigations and treatment considerations [16]. Macrodiscs with large excavations can be interpreted incorrectly as glaucoma. They have higher prevalence especially among persons of African ethnicity [17, 18]. The average disc size in African-American populations is 2.14–3.75 mm², whereas it is 1.73–2.63 mm² in Caucasian, 2.46–2.67 mm² in Hispanic and 2.47–3.22 mm² in Asian populations [19]. Histological studies by Jonas et al. showed that macrodiscs have a more widely distributed neuroretinal rim compared with microdiscs [20]. SD-OCT studies, especially those using BMO-MRW analysis, confirm this [21]. They show a greater diameter of the scleral canal and more pores in the lamina cribrosa. The sclera acts theoretically as a physiological pressure buffer [22]. According to Laplace's law $\sigma = IOP \times R/2t$ so macrodiscs could be more susceptible to pressure damage [22]. Microdiscs, by contrast, exhibit greater density of the RNFL [19]. The high axon density per area can lead to the "crowded disc" phenomenon [23]: in the case of extremely small optic discs, papilloedema may appear to be present due to the confluence of blood vessels and the neuroretinal rim in a small area. There is little or no natural excavation so glaucomatous damage is often not recognised in good time. The microdisc exhibits excavation only at an advanced glaucoma stage. Weinreb pointed out these structural changes in his "glaucoma continuum" [24]. In addition, microdiscs also show a significant association with the prevalence of optic disc drusen and non-arteritic anterior ischaemic optic neuropathies [20]. Macrodiscs, on the other hand, more often show anatomic variants such as optic pits and morning glory syndrome [20]. There is no association in principle between raised intraocular pressure (IOP) and optic disc size [19]. However, Enders et al. showed the positional dependence of the IOP in glaucoma patients and in another study they found a significant association between the peripapillary vascular density measured by SD-OCT angiography and

the BMO measurements obtained on SD-OCT in glaucoma patients [25]. In the normal databases the measurement algorithms are based on, there is only a small number of extremely large or small optic discs [4]. Especially with regard to HRT scans, the previously established algorithms have only limited validity in the case of pronounced micro- or macrodiscs. The peripapillary nerve fibre layer originating from the optic disc should be considered more precisely because early changes are found there before excavations develop. Nowadays, the nerve fibre layer is usually analysed by OCT [16]. Oddone et al. investigated the influence of optic disc size on RNFL measurement in OCT and optic disc analysis in the HRT. They compared the Cirrus HD-OCT and HRT3 devices in 120 eyes (50 healthy, 70 glaucomatous) [26]. The OCT had very high specificity compared with the HRT and showed more exact measurement compared with the HRT in the case of macro- and microdiscs [26]. In addition, it was apparent that the results are influenced by optic disc size only in the HRT. C.Y. Mardin also discussed the difficulty of precise examination of extreme optic disc variants [27]. Littmann's lens magnification factor can help when assessing the optic disc area to distinguish micro-, normal and macrodiscs. Moreover, corneal radius and refraction influence the determination of optic disc size. To obtain the most accurate results as possible, he refers to slit lamp examination with the Goldmann contact glass or 70D/90D loupe or ellipse formula as well as the Erlangen estimation table. According to Mardin and Wisse, in the Erlangen estimation table for 78D loupe and Goldmann contact glass a microdisc is present when the vertical diameter is less than 1.2 mm and a macrodisc when it is greater than 1.6 mm. It has been shown in studies that estimation of disc size yields different results between funduscopy, HRT and OCT and these methods are not directly comparable [28]. The causes may be differences in colour and contrast when determining the optic disc margin due to the scanning technique but may also include unusual configurations such as oblique optic nerve entry, promi-



nent vessel branching, myopic disc or pronounced peripapillary atrophy (► **Fig. 4 a, b**).

Unlike qualitative assessment in fundus photography, imaging methods such as HRT or the scanning laser ophthalmoscope integrated in most OCTs enable the nerve fibre layer to be quantified technically. They are influenced by the size of the optic disc, however. The sensitivity and specificity of glaucoma detection are lower when the disc is relatively large or small. Measurement of the thickness of the peripapillary retinal nerve fibre layer (RNFL) in the OCT at disc sizes of 1.8–4.0 mm² at a defined distance from the disc proves to be relatively independent of disc size, however [27].

Our study shows that there is a statistically significant difference between the visual field groups with regard to microdiscs found in the HRT, which were subsequently analysed with the BMO measurement method. This was based on an average patient population of a large glaucoma clinic. Smaller optic discs show larger visual field defects more often statistically when the BMO is particularly small. The BMO measurement method, accordingly, is a valuable addition to the detection of glaucoma in the case of microdiscs. In a pioneering study, Enders et al. found that BMO-MRW was the most important measurement parameter [15]. Especially with macrodiscs, BMO-MRW in the SD-OCT was best able to distinguish between glaucoma and normal patients compared with RNFL analysis in the SD-OCT and the retinal rim in the HRT [29, 30]. An age-dependent loss of BMO-MRW should also be considered when assessing the neuroretinal rim [21]. With

microdiscs, on the other hand, BMO-MRW and RNFL have equally high sensitivity. In glaucoma patients, the BMO-MRW correlates more greatly with visual field defects, however [31]. This corresponds to our recommendation that potential glaucoma patients with a microdisc and small BMO warrant observation. Our study shows differences between the proportions of the disc sizes obtained in the HRT and BMO sizes. Earlier studies assumed that OCT imaging always estimates disc sizes larger than in the HRT [27]. Our results do not show any clear tendency or any direct correlation between disc size and BMO size. The reason for the differences in size may be that measurement of disc margins in the HRT markedly resemble funduscopic disc assessment, which is based on clinical identification of Elschnig’s sclera ring. BMO analysis, on the other hand, uses detection of anatomical landmarks, which remain hidden from the examiner’s eye. The optical influence of biometric corneal data not recorded in this study could have influenced the result but the settings of the respective pairs of measurements were identical on both devices. The aspect of micropapillary configuration in particular can make it difficult to reveal the true disc margin due to the crowding phenomenon (► **Fig. 4 a**). Pronounced vascular branching can also make assessment more difficult (► **Fig. 4 b**). It is assumed pathophysiologically that increased rigidity of the scleral canal with a small disc opening produces an increased absolute sensitivity to pressure or sensitivity to pressure fluctuation [24]. Microdiscs are regarded as a “disc at risk”. The small optic disc with a small BMO can therefore

be termed a “disc at increased risk”. Since the factor of intraocular pressure (IOP) plays a major pathomechanical role with variant disc configurations and sizes [19], further serial investigations should be conducted on the discs at risk as defined here. Our study included only patients with open angle glaucoma. Subsequent studies should include a comparator group of patients with normal tension glaucoma to examine whether the “disc at increased risk” can be established as a clear risk factor using the size analyses demonstrated here. In view of the automatic identification of all relevant anatomical structures and the quantitative calculation of parameters by analysis of the BMO and peripapillary retinal nerve fibre layer, the OCT technique offers the advantage of individual long-term follow-up monitoring. Imaging of the glaucoma-relevant sectors using Garway-Heath mapping contains a traffic light colour scale as well as the value in micrometres in the display software from all manufacturers [32]. Although a quick view provides an impression of the extent of the disease, differentiated consideration of the optic disc size is always required. BMO size can be very helpful for risk assessment with optic disc size variants. Besides quantitative analysis of the RNFL it is also necessary to judge the quality of the individual scans in order to detect structural changes such as microcystoid degeneration in the retinal nerve fibre layer, which can be associated with glaucoma damage or optic atrophy. Individual risk assessment and an overall view of the patient’s history and clinical findings remain essential in the glaucoma clinic in addition to imaging studies. It is important that the ophthalmologist diagnoses glaucomatous change on the basis of all the findings. These include changes in the ophthalmoscopic appearance, the intraocular pressure and further imaging such as SD-OCT and HRT.

Conflict of Interest

The authors declare that they have no conflict of interest.

References

- [1] Balazsi A, Drance SM, Schulzer M et al. Neuroretinal rim area in suspected glaucoma and early chronic open-angle glaucoma: Correlation with parameters of visual function. *Arch Ophthalmol* 1984; 102: 1011–1014. doi:10.1001/archophth.1984.01040030813022
- [2] Hermann MM, Garway-Heath DF, Jonescu-Cuypers CP et al. Interobserver variability in confocal optic nerve analysis (HRT). *Int Ophthalmol* 2005; 26: 143–149. doi:10.1007/s10792-006-9022-9
- [3] Mansoori T, Balakrishna N, Viswanath K. Influence of disc area on retinal nerve fiber layer thickness measurement by spectral domain optical coherence tomography. *Indian J Ophthalmol* 2014; 62: 615–618. doi:10.4103/0301-4738.121134
- [4] Mills RP, Budenz DL, Lee PP et al. Categorizing the Stage of Glaucoma From Pre-Diagnosis to End-Stage Disease. *Am J Ophthalmol* 2006; 141: 24–30. doi:10.1016/j.ajo.2005.07.044
- [5] Hoffmann EM. Stellenwert der Heidelberg-Retina-Tomographie in der Glaukondiagnostik. *Ophthalmologie* 2015; 112: 646–653. doi:10.1007/s00347-015-0106-7
- [6] Huang D, Swanson EA, Lin CP et al. Optical Coherence Tomography. *Science* 1991; 254: 1178–1181
- [7] Brinkmann CK. Zuverlässige Glaukomererkennung durch Spectral-Domain optische Kohärenztomographie? *Ophthalmologie* 2015; 112: 654–660. doi:10.1007/s00347-015-0107-6
- [8] Heidelberg Engineering GmbH. SPECTRALIS® HRA+OCT Gebrauchsanweisung. Heidelberg: Heidelberg Engineering GmbH; 2015
- [9] Reis ASC, O’Leary N, Yang H et al. Influence of Clinically Invisible, but Optical Coherence Tomography Detected, Optic Disc Margin Anatomy on Neuroretinal Rim Evaluation. *Invest Ophthalmol Vis Sci* 2012; 53: 1852–1860. doi:10.1167/iovs.11-9309
- [10] Leite MT, Rao HL, Weinreb RN et al. Agreement among spectral-domain optical coherence tomography instruments for assessing retinal nerve fiber layer thickness. *Am J Ophthalmol* 2011; 151: 85–92.e1. doi:10.1016/j.ajo.2010.06.041
- [11] Chauhan BC, Burgoyne CF. From clinical examination of the optic disc to clinical assessment of the optic nerve head: a paradigm change. *Am J Ophthalmol* 2013; 156: 218–227.e2. doi:10.1016/j.ajo.2013.04.016
- [12] Povazay B, Hofer B, Hermann B et al. Minimum distance mapping using three-dimensional optical coherence tomography for glaucoma diagnosis. *J Biomed Opt* 2007; 12: 041204. doi:10.1117/1.2773736
- [13] Chauhan BC, Danthurebandara VM, Sharpe GP et al. Bruch’s Membrane Opening Minimum Rim Width and Retinal Nerve Fiber Layer Thickness in a Normal White Population. *Ophthalmology* 2015; 122: 1786–1794. doi:10.1016/j.ophtha.2015.06.001
- [14] Chauhan BC, O’Leary N, AlMobarak FA et al. Enhanced Detection of Open-angle Glaucoma with an Anatomically Accurate Optical Coherence Tomography-Derived Neuroretinal Rim Parameter. *Ophthalmology* 2013; 120: 535–543. doi:10.1016/j.ophtha.2012.09.055
- [15] Enders P, Adler W, Kiessling D et al. Evaluation of two-dimensional Bruch’s membrane opening minimum rim area for glaucoma diagnostics in a large patient cohort. *Acta Ophthalmol* 2019; 97: 60–67. doi:10.1111/aos.13698
- [16] Krieglstein GK, Hrsg. Glaukom 2006: Eine Konsensus-Konferenz. Berlin, Heidelberg: Springer; 2007. doi:10.1007/978-3-540-38054-2
- [17] Balo KP, Mhluedo H, Djagnikpo PA et al. [Correlation between neuroretinal rim and optic disc areas in normal melanoderm and glaucoma patients]. *J Fr Ophtalmol* 2000; 23: 37–41
- [18] Seider MI, Lee RY, Wang D et al. Optic Disk Size Variability Between African, Asian, Caucasian, Hispanic and Filipino Americans Using Heidelberg Retinal Tomography. *J Glaucoma* 2009; 18: 595–600. doi:10.1097/JG.0b013e3181996f05
- [19] Hoffmann EM, Zangwill LM, Crowston JG et al. Optic Disk Size and Glaucoma. *Surv Ophthalmol* 2007; 52: 32–49. doi:10.1016/j.survophthal.2006.10.002
- [20] Jonas JB, Budde WM, Panda-Jonas S. Ophthalmoscopic Evaluation of the Optic Nerve Head. *Surv Ophthalmol* 1999; 43: 293–320. doi:10.1016/S0039-6257(98)00049-6
- [21] Enders P, Schaub F, Hermann MM et al. Neuroretinal rim in non-glaucomatous large optic nerve heads: a comparison of confocal scanning laser tomography and spectral domain optical coherence tomography. *Br J Ophthalmol* 2017; 101: 138–142. doi:10.1136/bjophthalmol-2015-307730
- [22] Spörl E, Böhm AG, Pillunat LE. Biomechanische Aspekte in der Pathophysiologie der glaukomatösen Optikusneuropathie. In: Krieglstein GK, Hrsg. Glaukom 2007: Die Papille beim Glaukom. Berlin, Heidelberg: Springer; 2008: 1–12. doi:10.1007/978-3-540-74919-6_1
- [23] Dietlein T. Normvarianten und Anomalien der Papille. In: Krieglstein GK, Hrsg. Glaukom 2007: Die Papille beim Glaukom. Berlin, Heidelberg: Springer; 2008: 51–60. doi:10.1007/978-3-540-74919-6_5
- [24] Weinreb RN, Friedman DS, Fechtner RD et al. Risk assessment in the management of patients with ocular hypertension. *Am J Ophthalmol* 2004; 138: 458–467. doi:10.1016/j.ajo.2004.04.054
- [25] Enders P, Stern C, Schrittenlocher S et al. [Dependency of intraocular pressure on body posture in glaucoma patients: New approaches to pathogenesis and treatment]. *Ophthalmologie* 2020; 117: 730–739. doi:10.1007/s00347C01113-6

- [26] Oddone F, Centofanti M, Tanga L et al. Influence of Disc Size on Optic Nerve Head versus Retinal Nerve Fiber Layer Assessment for Diagnosing Glaucoma. *Ophthalmology* 2011; 118: 1340–1347. doi:10.1016/j.ophtha.2010.12.017
- [27] Mardin CY. Die wichtigsten ophthalmologischen Papillenveränderungen bei den Glaukomen. *Klin Monbl Augenheilkd* 2012; 229: 112–118. doi:10.1055/s-0031-1299127
- [28] Barkana Y, Harizman N, Gerber Y et al. Measurements of Optic Disk Size With HRT II, Stratus OCT, and Funduscopy Are Not Interchangeable. *Am J Ophthalmol* 2006; 142: 375–380. doi:10.1016/j.ajo.2006.03.065
- [29] Enders P, Schaub F, Adler W et al. Bruch's membrane opening-based optical coherence tomography of the optic nerve head: a useful diagnostic tool to detect glaucoma in macrodiscs. *Eye (Lond)* 2018; 32: 314–323. doi:10.1038/eye.2017.306
- [30] Enders P, Adler W, Schaub F et al. Novel Bruch's Membrane Opening Minimum Rim Area Equalizes Disc Size Dependency and Offers High Diagnostic Power for Glaucoma. *Invest Ophthalmol Vis Sci* 2016; 57: 6596–6603. doi:10.1167/iovs.16-20561
- [31] Enders P, Schaub F, Adler W et al. The use of Bruch's membrane opening-based optical coherence tomography of the optic nerve head for glaucoma detection in microdiscs. *Br J Ophthalmol* 2017; 101: 530–535. doi:10.1136/bjophthalmol-2016-308957
- [32] Garway-Heath DF, Poinoosawmy D, Fitzke FW et al. Mapping the visual field to the optic disc in normal tension glaucoma eyes. *Ophthalmology* 2000; 107: 1809–1815. doi:10.1016/S0161-6420(00)00284-0

3. Danksagung

Ich bedanke mich bei Dr. Brinkmann für die gute und erfolgreiche Betreuung. Prof. Holz danke ich für das Vertrauen und die Möglichkeit in seinem Institut diese Arbeit durchzuführen.

Weiterhin bedanke ich mich bei allen Patienten für ihre Teilnahme an dieser Studie.

Zuletzt gilt mein Dank meinen Eltern, die mir das Studium ermöglicht haben sowie meiner Frau für ihre liebevolle Unterstützung, meinen Geschwistern, Neffen, Nichte und Familie Krym für abwechslungsreiche Erholungspausen.