

**Fetale Holoprosenzephalie:  
Assoziierte Fehlbildungen und Chromosomale Anomalien**

Inaugural-Dissertation  
zur Erlangung des Doktorgrades  
der Hohen Medizinischen Fakultät  
Rheinische Friedrich-Wilhelms-Universität  
Bonn

vorgelegt von Florian Sina aus Rheinbach

2007

Angefertigt mit Genehmigung der  
Medizinischen Fakultät der Universität Bonn

1. Gutachter: Univ.-Prof. Dr. med. Dr. med. dent. S. Bergé
2. Gutachter: Univ.-Prof. Dr. med. U. Gembruch

Tag der Mündlichen Prüfung:  
24. April 2007

Universitätsklinikum Bonn Venusberg  
Klinik und Poliklinik für Mund-, Kiefer- und Gesichtschirurgie  
Direktor: Univ.-Prof. Dr. med. Dr. med. dent. R. H. Reich  
Sigmund-Freud-Straße 25  
D-53127 Bonn

Diese Dissertation ist auf dem Hochschulschriftenserver der ULB Bonn  
[http://hss.ulb.uni-bonn.de/diss\\_online](http://hss.ulb.uni-bonn.de/diss_online) elektronisch publiziert.

# Inhaltsverzeichnis

<b>ABKÜRUNGSVERZEICHNIS .....</b>	<b>5</b>
<b>1. EINLEITUNG .....</b>	<b>6</b>
1.1. DEFINITION .....	6
1.2. HISTORISCHER HINTERGRUND .....	7
1.3. EPIDEMIOLOGIE.....	8
1.3.1. Prävalenz.....	8
1.3.2. Alobäre, semilobäre und lobäre Holoprosenzephalie .....	10
1.3.3. Assoziierte Anomalien.....	12
1.3.4. Chromosomenanomalien und Syndrome.....	15
1.4. ÄTIOLOGIE .....	16
1.4.1. Geschlecht des Kindes.....	16
1.4.2. Geburtsgewicht .....	17
1.4.3. Mütterliches und väterliches Alter .....	17
1.4.4. Mütterliche Rasse.....	17
1.4.5. Schwangerschaftsverlauf .....	18
1.4.6. Einwirkung teratogener Substanzen .....	18
1.4.7. Infektionen.....	19
1.5. PATHOGENESE.....	19
1.5.1. Zerebrale Entwicklung und Gesichtsentwicklung.....	19
1.5.2. Genetische Ursachen .....	22
1.6. DIAGNOSTIK.....	23
1.6.1. Ultraschalldiagnostik.....	23
1.6.2. Invasive pränatale Diagnostik .....	29
1.7. PROGNOSE.....	30
1.8. KONSEQUENZEN DER DIAGNOSE HOLOPROSENZEPHALIE .....	31
1.9. FRAGESTELLUNG.....	33
<b>2. MATERIAL UND METHODIK .....</b>	<b>34</b>
2.1. PATIENTENGUT .....	34
2.2. ERFASSUNG DER PATIENTENDATEN UND DER UNTERSUCHUNGSDATEN.....	34
2.3. UNTERSUCHUNGSGERÄTE .....	35
2.4. SONOGRAPHISCHE UNTERSUCHUNG.....	35
2.5. DIE FETEN.....	35
2.5.1. Karyotypisierung.....	35
2.5.2. Postnatale Befunderhebung .....	36
2.5.3. Untersuchung des neonatalen Outcome.....	36
<b>3. ERGEBNISSE .....</b>	<b>37</b>
3.1. TABELLARISCHE ÜBERSICHT.....	37
3.2. ANAMNESTISCHE BEFUNDE .....	38
3.2.1. Maternales Alter.....	38
3.2.2. Familiäre Anamnese .....	39
3.2.3. Vorherige Schwangerschaften .....	39
3.2.4. Schwangerschaftsverlauf .....	39

3.2.5.	<i>Einwirkung teratogener Substanzen</i> .....	40
3.3.	PRÄNATALDIAGNOSTISCHE BEFUNDE .....	40
3.3.1.	<i>Indikation zur erweiterten Pränataldiagnostik</i> .....	40
3.3.2.	<i>Sonographische Befunde der Fetalen Biometrie</i> .....	41
3.3.3.	<i>Sonographische Feindiagnostik</i> .....	44
3.3.4.	<i>Invasive Diagnostik und Karyotypisierung</i> .....	52
3.3.5.	<i>Diagnosezeitpunkt</i> .....	54
3.4.	POSTNATALE BEFUNDE .....	54
3.4.1.	<i>Geschlecht des Kindes</i> .....	54
3.4.2.	<i>Geburtsgewicht</i> .....	55
3.4.3.	<i>Neonatales Outcome</i> .....	56
3.4.4.	<i>Klinische Untersuchung</i> .....	58
3.4.5.	<i>Pathologisch-anatomische Begutachtung</i> .....	59
<b>4.</b>	<b>DISKUSSION</b> .....	<b>63</b>
4.1.	LITERATUR.....	63
4.2.	DAS KOLLEKTIV DER MÜTTER.....	63
4.3.	DAS FETALE KOLLEKTIV .....	67
<b>5.</b>	<b>ZUSAMMENFASSUNG</b> .....	<b>73</b>
<b>6.</b>	<b>LITERATURVERZEICHNIS</b> .....	<b>74</b>
<b>7.</b>	<b>VERZEICHNIS DER ABBILDUNGEN, TABELLEN UND DIAGRAMME</b> .....	<b>83</b>
<b>8.</b>	<b>DANKSAGUNG</b> .....	<b>87</b>

## Abkürzungsverzeichnis

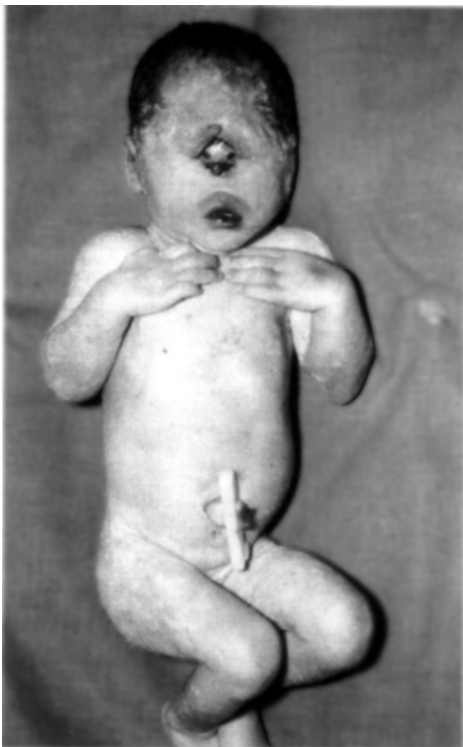
AAP	-	Abdomenlängsdurchmesser
AC	-	Amniozentese
AQ	-	Abdomenquerdurchmesser
AU	-	Abdomenumfang
BIP	-	Biparietaler Kopfdurchmesser
CVS	-	Chorionzottenbiopsie
DEGUM	-	Deutsche Gesellschaft für Ultraschall in der Medizin
FB	-	Fehlbildung
FBS	-	Cordozentese / Fetalblutentnahme
FL	-	Femurlänge
FOD	-	Frontookzipitaler Kopfdurchmesser
HL	-	Humeruslänge
HPE	-	Holoprosenzephalie
IUFT	-	Intrauteriner Fruchttod
IUGR	-	Intrauterine Wachstumsrestriktion
IVF	-	in-vitro Fertilisation
k.A.	-	Keine Angaben
KI	-	Kopfindex
KU	-	Kopfumfang
LKGS	-	Lippen-Kiefer-Gaumen-Spalte
o.n.A.	-	ohne nähere Angaben
p.m.	-	post menstruationem
PND	-	Pränataldiagnostik
SNA	-	Singuläre Nabelschnurarterie
SSW	-	Schwangerschaftswoche
StGB	-	Strafgesetzbuch
VSD	-	Ventrikelseptumdefekt

# 1. Einleitung

## 1.1. Definition

Bei der Holoprosenzephalie handelt es sich um einen Felddefekt (Störung eines Entwicklungsfeldes), der mit einer zerebralen Teilungsstörung des embryonalen präkordalen Mesenchyms einhergeht, was im Ergebnis zu einer fehlenden Vorderhirnhemisphärentrennung führt (Bollmann und Sohn 1995, Müller et al. 1999, Olsen et al. 1997). Häufig ist die Holoprosenzephalie mit chromosomalen Anomalien vergesellschaftet, insbesondere der Trisomie 13 (Cohen 1989).

Die Holoprosenzephalie tritt in isolierter Form mit ausschließlicher Fehlbildung im Bereich des Vorderhirns und in Kombination mit intra- und extrakranialen Malformationen auf. Die Einteilung der Holoprosenzephalie nach DeMyer und Zeman (1963) in alobäre (oder komplette), semilobäre und lobäre (oder inkomplette) Holoprosenzephalie hat sich weitgehend durchgesetzt.



Sowohl die Ausprägung der zerebralen Störungen als auch die auftretenden begleitenden Fehlbildungen sind sehr unterschiedlich. Sie reichen von Lippen-Kiefer-Gaumen-Spalten über Zyklopie (solitäre mittelständige Orbita, teilweise solitärer Bulbus oculi) und Proboscis (rüsselförmiges Nasenrudiment) bis zur Arhinenzephalie (Fehlen der Bulbi und Tractus olfactorii), beschränken sich jedoch im wesentlichen auf mediane kranio-faziale Strukturen (DeMyer et al. 1964, Matsunaga und Shiota 1977, Siebert J. et al. 1990).

**Abbildung 1: Säugling mit Holoprosenzephalie: Zyklopie, Arhinie und Proboscis (Bollmann und Sohn 1995, S. 163)**

Eine weitere Einteilung der Holoprosenzephalie trifft DeMyer (1964), wobei er aufgrund der auftretenden Fehlbildungen zwei Gruppen beschreibt: Patienten der ersten Gruppe zeigen entweder leichte oder lediglich eine schwere extrazerebrale Fehlbildung; Patienten der zweiten Gruppe hingegen zeigen multiple extrazerebrale Fehlbildungen und sind häufig an einer chromosomalen (syndromalen) Form der Holoprosenzephalie erkrankt (DeMyer et al. 1964).

## 1.2. Historischer Hintergrund

In der Geschichte finden sich bereits früh Hinweise auf Fehlbildungen, die mit der Holoprosenzephalie vergesellschaftet sind; so auch die in der babylonischen und griechischen Mythologie auftauchenden Zyklopen. Sie werden beschrieben als „einäugige Riesen“ oder als „menschenfressende Monster“. In der Zeit des 15. bis 17. Jahrhunderts tauchen in der Literatur verschiedene, teilweise auch verfälschende Darstellungen und Beschreibungen von Menschen mit Gesichtsfehlbildungen wie Zyklopie und Proboscis auf. Im Übergang vom 17. bis zum 20. Jahrhundert veränderte sich der Umgang mit dieser Thematik wesentlich.

Isodore Geoffroy Saint-Hilaire beschrieb in der geschichtlichen Entwicklung drei Hauptperioden: Im 17. Jahrhundert verstand man die als „Monster“ erklärten Geschöpfe als Ausdruck des „Zorns Gottes“ oder als „Machwerk von Dämonen“. Bereits im 18. Jahrhundert entwickelte sich ein Verständnis für die Wichtigkeit, die Fehlbildungen genau zu beobachten und zu beschreiben. Mit der dritten Ära, die geprägt war von wissenschaftlichen Bemühungen, setzte ein enormer Fortschritt in der Einordnung und im Verständnis der Beobachtungen ein. Hier erwies sich die Arbeit von Haller im Jahr 1761 (*De Monstris*) als wegweisendes Signal für die weitere Entwicklung der Forschung und als Beginn eines neuen Umgangs mit derartigen Erkrankungen. Im 19. und frühen 20. Jahrhundert wurden schließlich viele wertvolle Erkenntnisse über Krankheitsbilder und Symptomkomplexe gewonnen, die im Rahmen der Holoprosenzephalie auftreten können (siehe Tabelle 1) (DeMyer und Zeman 1963, Siebert et al. 1990).

### Zwei nahe beieinander liegende Orbitae

Ethmozephalus	Zwei nahe beieinander liegende, aber getrennte Bulbi oculi, atrophische Nase, Proboscis oberhalb der Augen
Cebozephalus	Zwei nahe beieinander liegende, aber getrennte Bulbi oculi, atrophische Nase, ohne Proboscis

### Eine solitäre Orbita

Rhinozephalus	Zwei zusammenliegende Bulbi oculi oder ein solitärer Bulbus oculi, atrophische Nase mit Proboscis
Zyklozephalus	Zwei zusammenliegende Bulbi oculi oder ein solitärer Bulbus oculi, atrophische Nase ohne Proboscis
Stomozephalus	Zwei zusammenliegende Bulbi oculi oder ein solitärer Bulbus oculi, rudimentäre Mandibula, verformter oder nicht vorhandener Mund

**Tabelle 1:** nach Isodore Geoffroy Saint-Hilaire's Zyklozephalien (*Missbildung mit verwachsenen Bulbi oculi, fehlendem Riechhirn und gemeinsamer Orbita*) (1832) (Siebert et al. 1990)

Im Jahr 1882 wurde durch Kundrat der Begriff der *Arhinenzephalie* geprägt (Saunders et al. 1984), womit er eine Agenesie der Riechbahn beschrieb. Yakovlev führte 1959 den Begriff der *Holotelenzephalie* ein, die Fehlanlage des Prosenzephalons mit der fehlenden Ausbildung der Hemisphären und Ventrikel. Erst im Jahr 1963 wurde durch DeMyer und Zeman der Begriff der *Holoprosenzephalie* geprägt, der das komplexe Bild der Fehlbildung offensichtlich am besten beschreibt und sich bis heute durchgesetzt hat (DeMyer und Zeman 1963, Siebert et al. 1990).

### **1.3. Epidemiologie**

#### **1.3.1. Prävalenz**

In verschiedenen Studien wurde die Prävalenz der Holoprosenzephalie untersucht. Diese Studien sind teilweise eingeschränkt vergleichbar, da einzelne Studien mit unterschiedlichen Patientenkollektiven arbeiten (z.B. chromosomale vs. nicht-chromosomale Holoprosenzephalie). Die berücksichtigten Geburtenzahlen unterscheiden sich deutlich und liegen zwischen 30.000 und 1,6 Millionen Geburten pro Studie. Teilweise ist nicht klar definiert, ob Lebendgeburten und Totgeburten (und wenn ja, ab welchem Gestationsalter) in die Auswertung eingehen und die diagnostischen Kriterien für Holoprosenzephalie sind nicht in allen Studien einheitlich definiert.

Beispielsweise untersuchten Croen et al. (1996) in ihrer Studie 120 Fälle von lebend oder tot geborenen Kinder nach der 20. Schwangerschaftswoche (SSW p.m.), bei denen entweder in einem Krankenhaus oder in einem Genetischen Zentrum Holoprosenzephalie prä- oder postnatal diagnostiziert wurde. Roach et al. (1975) hingegen untersuchten 30 Familien mit an Holoprosenzephalie erkrankten Kindern, wobei Kinder mit Chromosomenstörungen ausgeschlossen wurden und bei Rasmussen et al. (1996) wurden Feten ab der 20. SSW p.m. oder ab 500g Geburtsgewicht sowie alle Lebendgeburten, insgesamt 53 an Holoprosenzephalie Erkrankte, in die Studie aufgenommen.

Die Prävalenz der Holoprosenzephalie liegt (siehe auch Tabelle 2) in den verschiedenen Studien zwischen 0,48 und 1,92 / 10.000 Geburten.

Roach et al. (1975) und Saunders et al. (1984) untersuchten nur die nicht-chromosomale Holoprosenzephalie; Rasmussen et al. (1996) kommen in ihrer Studie für die Gruppe der nicht-chromosomalen Holoprosenzephalie zu einer Prävalenz von 0,59 / 10.000 Geburten.



Autor	Studienort	Prävalenz der Holoprosenzephalie	Bemerkung	Anzahl Erkrankter
Croen et al. 1996	USA (Kalifornien)	1,2 / 10.000 Geburten	1983-1988, 1.035.386 Geburten	121
Forester und Merz 2000	Hawaii	1,09 / 10.000 Lebendgeburten	1986-1997	25
Matsunaga und Shiota 1977	Japan	40 / 10.000 Schwangerschaften	1962-1974, 36.380 Schwangerschaften	150
Olsen et al. 1997	USA (New York)	0,48 / 10.000 Geburten	1984-1989, 1.614.166 Geburten	82
Rasmussen et al. 1996	USA (Atlanta)	0,72 / 10.000 Lebendgeburten	1968-1992, 734.272 Geburten	53
Roach et al. 1975	USA (Indiana)	0,63 / 10.000 Lebendgeburten	1961-1970, nur nicht-chromosomale HPE erfasst	32
Saunders et al. 1984	England (Bristol)	1,92 / 10.000 Geburten	1979-1982, 31.225 Geburten, nur nicht-chromosomale HPE erfasst	6
Whiteford und Tolmie 1996	Schottland	0,71 / 10.000 Geburten	1975-1994, ~700.000 Geburten,	50

**Tabelle 2: Vergleich der Prävalenz von Holoprosenzephalie aus unterschiedlichen Studien**

Berücksichtigt man die Studien von Roach et al. (1975) und Saunders et al. (1984) nicht, die sich ausschließlich mit nicht-chromosomaler Holoprosenzephalie beschäftigen (Prävalenz 0,63 – 1,92 / 10.000 Geburten) und die Studie von Matsunaga und Shiota (1977), die sich ausschließlich auf abortierte und abgebrochene Frühschwangerschaften bezieht ebenfalls nicht (Prävalenz 40 / 10.000 Frühschwangerschaften), so ergibt sich für den Untersuchungszeitraum von 1968 bis 1997 für die Holoprosenzephalie eine *durchschnittliche Prävalenz von 0,79 (0,48 – 1,2) / 10.000 Geburten* (siehe Tabelle 2).

Betrachtet man im Gegensatz hierzu die Studie von Matsunaga und Shiota (1977), die bei 36.380 Schwangerschaftsbeendigungen (zum überwiegenden Anteil Interruptiones aus sozialer Indikation ohne Zeichen eines drohenden Aborts (46%) und Aborte im ersten Trimenon (47,3%)) eine

Prävalenz von 40 / 10.000 Frühschwangerschaften fanden, wird allerdings deutlich, dass bei lebend oder tot geborenen Kindern in Terminnähe die Prävalenz deutlich geringer ist, als im ersten Trimenon. Hiernach erreichen mit nur ca. 2% der geringste Anteil der an Holoprosenzephalie erkrankten Feten das 2. oder 3. Trimenon.

### **1.3.2. Alobäre, semilobäre und lobäre Holoprosenzephalie**

Bereits im Jahr 1963, als DeMyer und Zeman anhand der neurologischen und neuropathologischen Befunde von 3 Kindern mit „medianer und beidseitig lateraler Hasenscharte“ sowie „orbitalem Hypotelorismus“ und „Verbildung des Vorderhirns“ erstmals den Begriff der *Holoprosenzephalie* einführten, trafen sie die Unterteilung in alobäre, semilobäre und lobäre Holoprosenzephalie. Der hier getroffenen und im weiteren angewandten Klassifikation steht die Klassifikation von Probst (1979) gegenüber, die heute jedoch nicht mehr zur Anwendung kommt. Die hier zur Einteilung herangezogene dorsale zerebrale Zystenbildung tritt sowohl bei der alobären als auch bei der semilobären Holoprosenzephalie auf; somit überschneiden sich die beiden Klassifikationen (Siebert et al. 1990).

#### *1.3.2.1. Alobäre Holoprosenzephalie*

Diese schwerwiegendste Form ist gekennzeichnet durch eine fehlende Trennung des Vorderhirns, einem Ventrikelsystem mit einer einzelnen Kammer, den verschmolzenen Thalami sowie einer Agenesie von Corpus callosum, Falx cerebri, 3. Ventrikel, Tractus opticus und Bulbus olfactorius. Häufig ist die alobäre Form kombiniert mit orbitalem Hypotelorismus, Trigonozephalie, medianer oder beidseitiger Lippen-Kiefer-Gaumen-Spalte, Zyklolie, Mikro- oder Anophthalmie, Kieferhypotrophie oder Agnathie, Arhinie und Proboscis in unterschiedlicher Kombination und Ausprägung (DeMyer und Zeman 1963, Kalache und Bollmann 2002, Siebert et al. 1990).

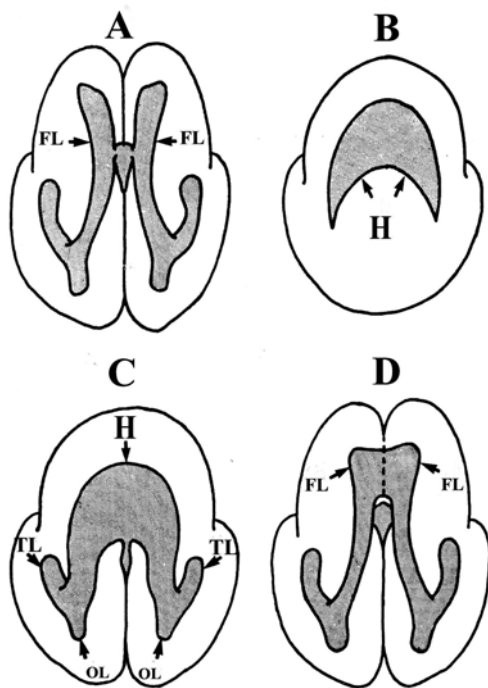
#### *1.3.2.2. Semilobäre Holoprosenzephalie*

Diese Form ist gekennzeichnet durch ein kleines Großhirn mit rudimentär angelegten Lobi und inkompletter Hemisphärenteilung im vorderen Bereich, den nur teilweise verschmolzenen Thalami sowie einer Agenesie von Bulbus olfactorius und Corpus callosum; teilweise kommt es zur Ausbildung dorsaler Zysten. Die Gesichtsanomalien sind in der Regel weniger schwerwiegend, häufig sind orbitaler Hyper- oder Hypotelorismus, mediane oder beidseitig laterale Lippen-

Kiefer-Gaumen-Spalten und abgeflachte Nase (DeMyer und Zeman 1963, Kalache und Bollmann 2002, Siebert et al. 1990).

### 1.3.2.3. Lobäre Holoprosenzephalie

Diese mildeste Form ist gekennzeichnet durch ein meist normal dimensioniertes Großhirn mit großteils normal geformten Lobi und nur teilweise gestörter Hemisphärenteilung (Verschmelzung) im Bereich der Frontallappen. Eine Agenesie des Bulbus olfactorius wurde teilweise beschrieben. Das normalerweise die Großhirnhemisphären verbindende Corpus callosum kann in einigen Fällen fehlen. Zu den am häufigsten auftretenden Gesichtsanomalien zählen Lippen-Kiefer-Gaumen-Spalten und orbitaler Hypotelorismus; ein Teil der Patienten ist jedoch auch frei von assoziierten Anomalien (DeMyer und Zeman 1963, Kalache und Bollmann 2002, Siebert et al. 1990).



**Abbildung 2: Schematische Darstellung der Hirnstruktur bei Holoprosenzephalie:** (A) normale Anlage beider Hemisphären mit Frontallappen (FL) (B) alobäre Holoprosenzephalie mit Holoventrikel (H) und nicht geteilten Hemisphären (C) semilobäre Holoprosenzephalie mit beginnender Hemisphärenteilung mit teilweiser Anlage der Okzipital- (OL) und Temporallappen (TL) (D) lobäre Holoprosenzephalie mit fast kompletter Teilung der Hemisphären mit Ausnahme der Frontallappen (FL) (nach Pilu et al. 1987, S. 42)

Beim überwiegenden Anteil (46 - 63%) der in den Studien diagnostizierten Holoprosenzephalien handelt es sich um die Form der alobären Holoprosenzephalie (Croen et al. 1996, Olsen et al. 1997, Whiteford und Tolmie 1996).

### 1.3.3. Assoziierte Anomalien

Neben den intrakraniellen Strukturdefekten lassen sich die im Rahmen der aufgeführten Studien bei 68 - 76,8% der Patienten im Rahmen der Holoprosenzephalie auftretenden Anomalien in die beiden Hauptgruppen der *Gesichtsanomalien* und der *erweiterten Anomalien* einteilen (Berry et al. 1990, Olsen et al. 1997).

Die *Gesichtsanomalien* sind gut untersucht und deren Auftreten genau erfasst. Häufig treten folgende Anomalien auf: Hypotelorismus, mediane und laterale Lippen-Kiefer-Gaumen-Spalten, Arhinie (fehlende Nasenanlage) oder flache Nase, Proboscis, Zyklopie, Agnathie (Kiefermangel oder -hypoplasie), rudimentärer Mund, Synotie (Ohrenverwachsung) und Trigonozephalie (Dreiecksschädel) (siehe Abbildung 4).

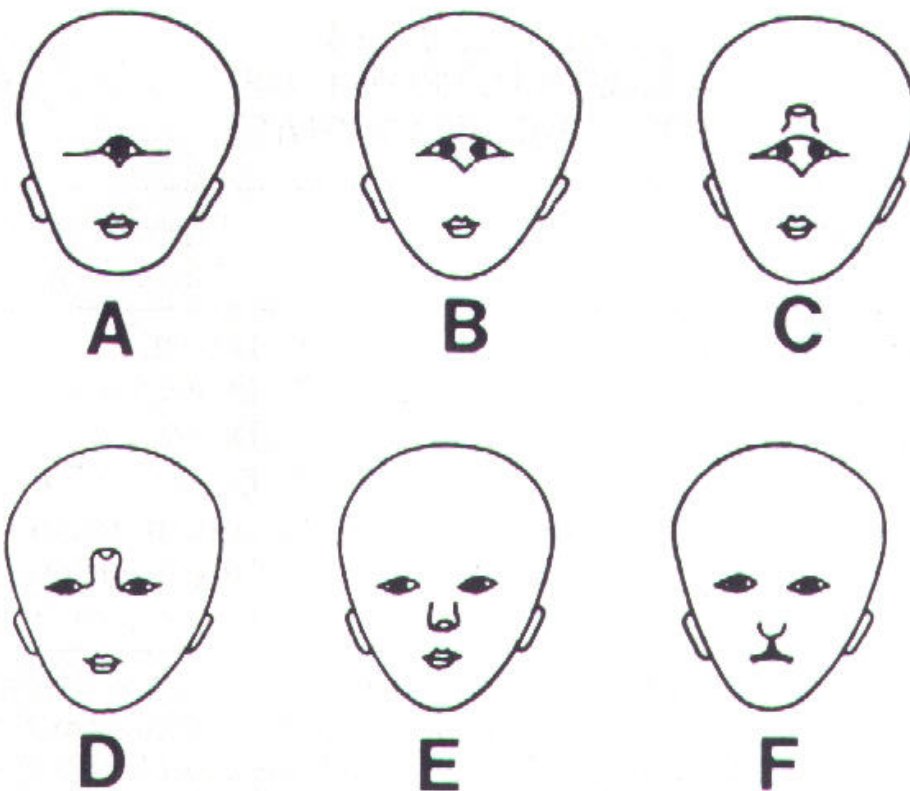
Anhand der vorkommenden Anomalien definierten DeMyer et al. (1964) in ihrem Artikel „The face predicts the brain: Diagnostic significance of median facial anomalies for holoprosencephaly“ die in Tabelle 3 beschriebenen fünf unterschiedlichen Phänotypen.

<i>Gesichtsform</i>	<i>Ausprägung im Gesicht</i>	<i>Ausprägung im Gehirn</i>
I. Zyklopie	Ein Auge oder 2 teilweise getrennte Augen in einer Orbita. Arhinie mit Proboscis.	Mikrozephalie alobäre Holoprosenzephalie
II. Ethmozephalie	Extremer Hypotelorismus, 2 getrennte Orbitae. Arhinie mit Proboscis.	Mikrozephalie alobäre Holoprosenzephalie
III. Zebozephalie	Hypotelorismus, Proboscis ohne mediane Lippenspalte	Mikrozephalie i.d.R. alobäre Holoprosenzephalie
IV. Mediane Lippenspalte	Hypotelorismus, flache Nase, mediane Lippenspalte	Mikrozephalie, teilweise Trigonozephalie i.d.R. alobäre Holoprosenzephalie
V. Anlage Medianer Lippen- spalte und Zwischenkiefer	Hypotelorismus, beidseitige Lippenspalte mit Lippenspalte-Zwischenkiefer-Anlage, flache Nase	Mikrozephalie, teilweise Trigonozephalie semilobäre oder lobäre Holoprosenzephalie

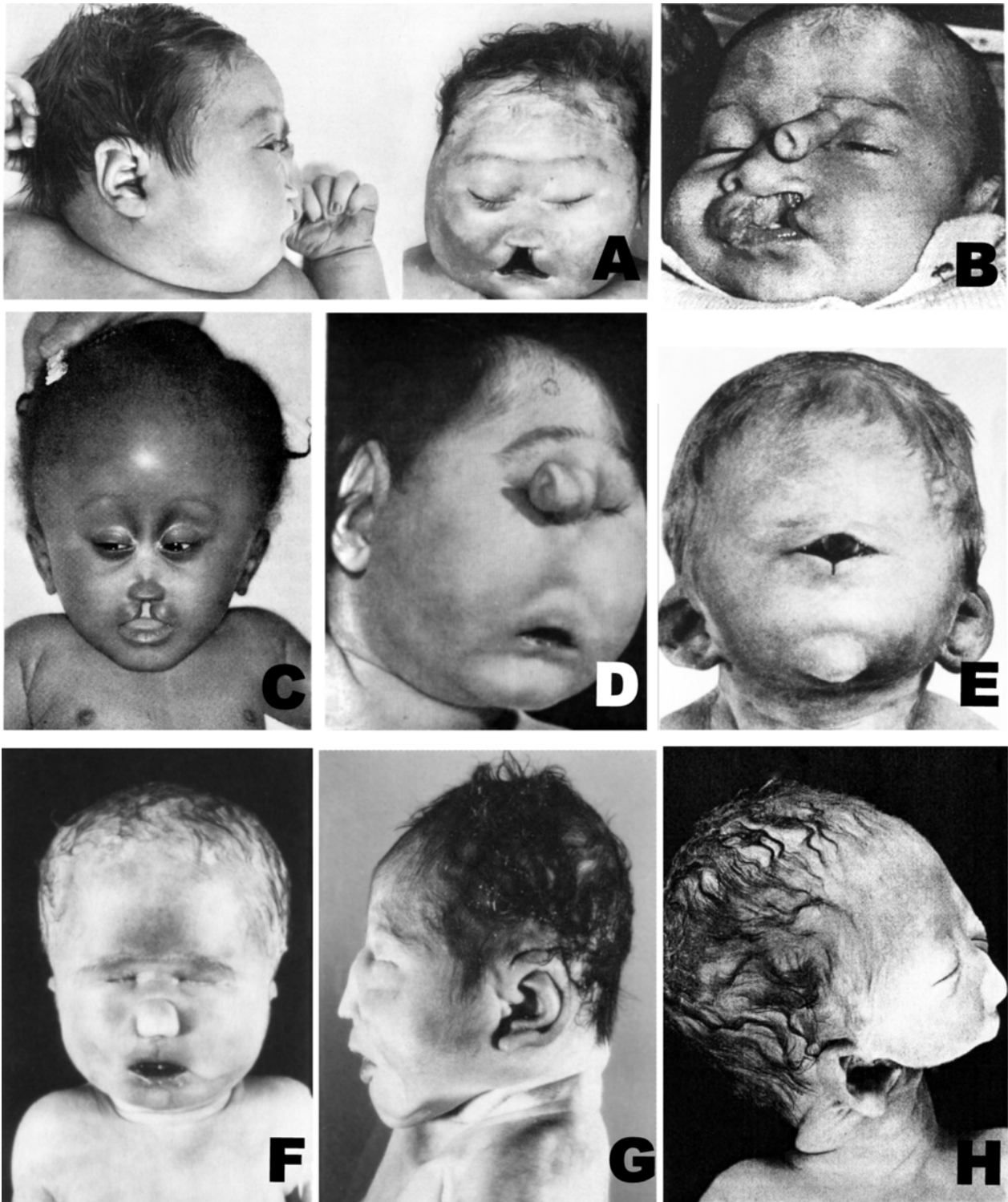**Tabelle 3: Unterschiedliche Ausprägung der Holoprosenzephalie (nach DeMyer et al. 1964, S. 256)**

Diese hier im Jahr 1964 getroffene Einteilung wird von vielen Autoren beibehalten, teilweise mit leichten Veränderungen oder Ergänzungen (Croen et al. 1996, Nishimura und Okamoto 1976).

Einen Überblick über die Hauptgruppen der häufigsten fazialen Phänotypen liefern Nishimura und Okamoto (1976) in dem Schema der Gesichtsformen in Abbildung 3; die verschiedenen Ausprägungen der Zyklopie mit und ohne Proboscis (Figur A-C, Form I nach DeMyer) stehen den Formen der Ethmozephalie (Figur D, Form II nach DeMyer), Zebozephalie (Figur E, Form III nach DeMyer) und den Lippen-Kiefer-Gaumen-Spalten (Figur F, Formen IV und V nach DeMyer) gegenüber.



**Abbildung 3: Spektrum der unterschiedlichen Gesichtsformen bei Holoprosenzephalie (Nishimura und Okamoto 1976)** (A) Zyklopie, solitäre mittelständige Orbita – (B) Zyklopie, teilweise doppelte okulare Strukturen – (C) Zyklopie, teilweise doppelte okulare Strukturen mit Proboscis – (D) Ethmozephalie – (E) Zebozephalie – (F) mediale Lippen-Kiefer-Gaumen-Spalte, Hypotelorismus



**Abbildung 4: Assoziierte Anomalien:** (A) mediane Lippen-Kiefer-Gaumen-Spalte (Probst et al. 1979, S. 30) (B) Lippen-Kiefer-Gaumen-Spalte, Proboscis (Cohen et al. 1971, S. 133) (C) Hypotelorismus, mediane Lippen-Kiefer-Gaumen-Spalte (DeMyer 1977, S. 447) (D) Hypotelrismus, Proboscis, Arhinie (DeMyer 1977, S. 445) (E) Zyклоpie (Siebert et al. 1990, S. 24) (F+G) Fehlbildung bei Zebozephaly (Siebert et al. 1990, S. 287+297) (H) Agnathie, rudimentärer Mund, Synotie (Ohrenverwachsung), Zebozephaly (Cohen und Sulik 1992, S. 205)

Zu den *erweiterten Anomalien* existieren vergleichbar wenig Daten und die Dokumentation in den einzelnen Studien ist sehr inhomogen. Zu den häufiger auftretenden Anomalien zählen Extremitätendefekte (Klumpfuß, Polydaktylie), Nierendefekte (Hydronephrose, Zystenniere), Herzfehler (Septumdefekte, Gefäßanomalien) und Nabelschnuranomalien (singuläre Nabelschnurarterie, Nabelhernien).

Selten treten auch Anomalien, bzw. Defekte in anderen Organen auf; beschrieben wurden Lungen-, Leber-, Magen- und Darmfehlbildungen sowie Fehlbildungen an Uterus, Ovarien und Hoden (Berry et al. 1990, Cohen et al. 1971).

#### 1.3.4. Chromosomenanomalien und Syndrome

Die Holoprosenzephalie tritt gehäuft im Rahmen von Chromosomenanomalien auf und ist insbesondere mit der Trisomie 13 assoziiert, seltener auch mit der Trisomie 18. Der Anteil der mittels Chromosomenanalyse untersuchten Feten variiert in den einzelnen Studien, der Anteil von Feten mit Holoprosenzephalie und Chromosomenanomalien liegt zwischen 18,3% und 41,3% (siehe Tabelle 4).

In der Studie von Croen et al. (1996) lag bei 41,3% (n = 50/121) der Feten mit Holoprosenzephalie ein Chromosomendefekt vor. Hierbei handelte es sich bei den meisten um die numerische Chromosomenaberrationen Trisomie 13 (n = 38) und Trisomie 18 (n = 3), lediglich in einem Fall trat eine Trisomie 21 auf und in 8 weiteren Fällen handelte es sich um sonstige seltene Chromosomenanomalie wie Triploidien, Deletionen oder Translokationen.

<i>Studie</i>	<i>Anzahl Fälle Holoprosenzephalie mit Chromosomendefekt</i>	<i>Anteil an Gesamtzahl Erkrankter</i>	<i>Trisomie 13</i>	<i>Trisomie 18</i>	<i>Trisomie 21</i>	<i>Sonstige*</i>
Berry et al. 1990	11	28,9%	8	1	0	2
Croen et al. 1996	50	41,3%	38	3	1	8
Forrester und Merz 2000	7	28,0%	5	0	0	2
Olsen et al. 1997	15	18,3%	8	0	0	7
Rasmussen et al. 1996	13	24,5%	8	1	0	4
Whiteford und Tolmie 1996	17	34,0%	13	0	0	4

**Tabelle 4: Auftreten von Chromosomenanomalien bei Holoprosenzephalie** \*(seltene Chromosomenanomalie wie Triploidien, Deletionen oder Translokationen)

Bezeichnung (Karyotyp)	1. Häufigkeit 2. mütterliches Alter 3. Geschlechterverhältnis 4. Lebenserwartung	Symptomatik bei Geburt
<b>Trisomie 13</b> (47,XY+13 oder 47,XX+13)  Patau-Syndrom	1. ~1 : 8000 2. erhöhtes Alter der Mutter 3. $m < w$ 4. 80% intrauterine Mortalität, danach hohe Sterblichkeit im ersten Monat	niedriges Geburtsgewicht, Mikrozephalie, Mikrognathie, Lippen-Kiefer-Gaumen-Spalte, Polydaktylie, hyperkonvexe Fingernägel, Klumpfüße, Umbilikal- und Inguinalhernie, Herzfehler, Zystennieren
<b>Trisomie 18</b> (47,XY+18 oder 47,XX+18)  Edwards-Syndrom	1. ~1 : 5000 2. erhöhtes Alter der Mutter 3. $m : w = 1 : 3$ 4. 80% intrauterine Mortalität, 50% der Lebendgeborenen sterben in den ersten zwei Monaten	niedriges Geburtsgewicht, schwere mentale Retardierung, Dolichozephalie, Faunenohren, Klumpfuß, Mikrognathie, hoher Gaumenbogen, überkreuzte Finger, gehäuft Bogenmuster auf Fingerbeeren, Herzfehler, kurzes Sternum, Inguinal- und Umbilicalhernien, Omphalocele
<b>Trisomie 21</b> (47,XY+21 oder 47,XX+21)  Down-Syndrom	1. ~1 : 500 2. erhöhtes Alter der Mutter 3. $m = w$ 4. 20% intrauterine Mortalität, bei Herzfehlbildungen hohe Mortalität sonst geringer	niedriges Geburtsgewicht, 50% Herzfehler, Hypotonie, Rundschädel, Makroglossie, Epikanthus, schräge Augenstellung, Brachydaktylie, Vierfingerfurche, überstreckbare Gelenke, geistige Retardierung, Fehlbildungen, gestörte Immunreaktionen, präsenile Demenz

**Tabelle 5: Charakteristika autosomaler Trisomiesyndrome (Müller et al. 1999, S. 288)**

Bei den oben aufgeführten Trisomien wird jeweils unterschieden zwischen freien Trisomien (eine der Keimzellen enthält ein zusätzliches Chromosom 13, 18 oder 21), Translokationstrisomien (Teile der Chromosomen 13, 18 oder 21 sind zusätzlich vorhanden und an ein Chromosom angeheftet) und Mosaik-Trisomien (fehlende Trennung der Chromosomenpaare erst während der ersten Zellteilung nach der Befruchtung, es treten Körperzellen mit normaler Chromosomenzahl und Körperzellen mit 47 Chromosomen auf).

## 1.4. Ätiologie

### 1.4.1. Geschlecht des Kindes

Bei chromosomaler Holoprosenzephalie besteht in den Studien für Mädchen ein ungefähr 2fach höheres Erkrankungsrisiko; im Vergleich hierzu scheint bei nicht-chromosomaler Holoprosenzephalie ein geringerer Unterschied mit einem 1,2-1,5fach höherem Erkrankungsrisiko für Mäd-



chen vorzuliegen (Croen et al. 1996, Forrester und Merz 2000, Olsen et al. 1997, Roach et al. 1975, Whiteford und Tolmie 1996).

#### **1.4.2. Geburtsgewicht**

Das Geburtsgewicht von Kindern mit Holoprosenzephalie ist häufig deutlich geringer, als das von gesunden Kindern. So hatten in einer Studie von Roach et al. (1975) von 32 termingerechten Neugeborenen 28% ein Geburtsgewicht von unter 2.500g. Häufig tritt, wie auch bei Feten mit Trisomie 13 und 18, bereits im späten II. und frühen III. Trimenon eine fetale Wachstumsrestriktion (IUGR) auf. Die bei einem Teil der Neugeborenen beobachtete Makrosomie kann möglicherweise mit dem von Siebert et al. (1990) beschriebenen erhöhten Risiko für das Auftreten einer Holoprosenzephalie bei Müttern mit Diabetes mellitus erklärt werden (siehe 1.4.6.).

#### **1.4.3. Mütterliches und väterliches Alter**

In einigen Studien lässt sich kein Zusammenhang zwischen dem Auftreten der Holoprosenzephalie und dem Alter der Mutter oder des Vaters nachweisen (Matsunaga und Shiota 1970, Whiteford und Tolmie 1996). Das mütterliche Durchschnittsalter lag bei Matsunaga und Shiota (1977) mit 30,2 Jahren nicht signifikant höher als in der Kontrollgruppe (29,7 Jahre), ebenso fand sich beim väterlichen Durchschnittsalter mit 33,6 Jahren kein signifikanter Unterschied zur Kontrollgruppe (33,8 Jahre).

In anderen Studien finden sich hingegen Hinweise auf eine vom mütterlichen Alter abhängige Erkrankungshäufung. Im Vergleich zur Referenzgruppe der 25-29jährigen wurde in einer Studie in Hawaii ein 5,96fach erhöhtes Risiko für die über 39jährigen Mütter deutlich, ein an Holoprosenzephalie erkranktes Kind zur gebären (Forrester und Merz 2000). Auch jüngere Mütter zeigen teilweise ein höheres Erkrankungsrisiko für ihre Kinder: Die unter 25jährigen Frauen weisen in einigen Studien ein 1,5-2,2fach, die unter 18jährigen Frauen gar ein bis zu 4,6fach erhöhtes Risiko auf (Croen et al. 1996, Olsen et al. 1997).

#### **1.4.4. Mütterliche Rasse**

In der Studie von Forrester und Merz (2000) zeigen Kinder weißer Mütter das geringste Erkrankungsrisiko mit einer Prävalenz von 0,32 / 10.000 Geburten, wogegen bei Müttern fernöstlicher Abstammung eine Prävalenz von 1,91 / 10.000 Geburten und bei Philipinos eine Prävalenz von

1,45 / 10.000 Geburten nachgewiesen wurde. Im Vergleich mit anderen Studien, wie der von Olsen et al. (1997) bestätigt sich diese Tendenz. Auch hier zeigt die farbige Bevölkerung mit 0,58 / 10.000 Geburten eine höhere Prävalenz als die weiße Bevölkerung mit 0,47 / 10.000 Geburten.

#### **1.4.5. Schwangerschaftsverlauf**

In Abhängigkeit der Gravidität und Parität sind keine Häufung beschrieben.

Frauen mit an Holoprosenzephalie erkrankten Kindern weisen jedoch mit 0,46 im Vergleich zur Kontrollgruppe mit 0,31 gehäuft Aborte in der Anamnese auf (Matsunaga und Shiota 1977).

Ebenso kommt es bei Müttern von an Holoprosenzephalie erkrankten Kindern in dieser Schwangerschaft gehäuft zu Zeichen eines drohenden Abortes (Abortus imminens). In Studien zeigten 37-56% der Patientinnen vaginale Blutungen im ersten Trimenon, wogegen dieses Symptom nur bei ca. 14% der Mütter gesunder Kinder auftrat (Berry et al. 1990, Matsunaga und Shiota 1977, Roach et al. 1975).

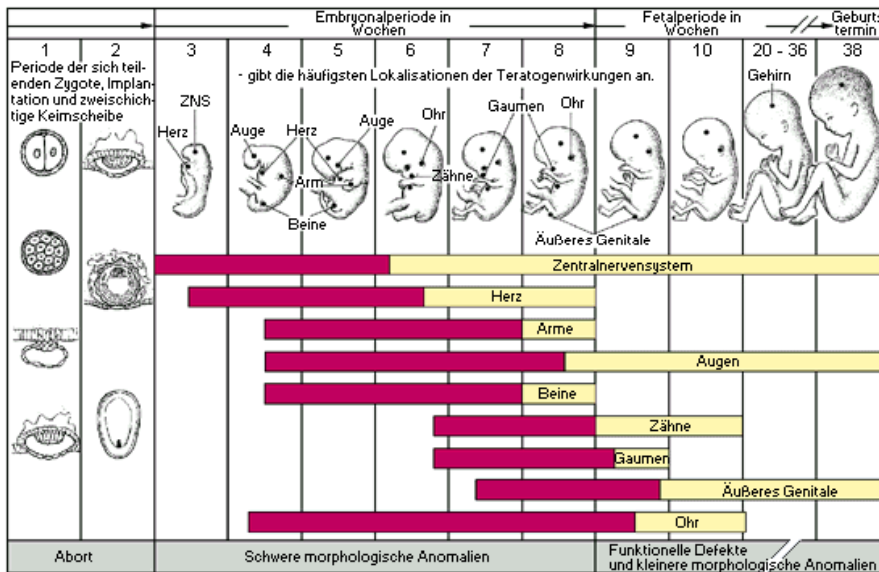
Das Auftreten eines Polyhydramnions wurde bei Vorliegen einer Holoprosenzephalie ebenfalls gehäuft beobachtet (Cohen und Sulik 1992, DeMyer 1977).

#### **1.4.6. Einwirkung teratogener Substanzen**

Eine potentiell teratogene Wirkung im Sinne eines bestimmten Schädigungsmusters können unterschiedliche Noxen hervorrufen, wenn sie in einem bestimmten, als teratologische Determinationsperiode bezeichnetem Zeitraum einwirken (siehe auch Abbildung 5). Für die meist kombinierte Gehirn- und Gesichtsfehlbildung im Rahmen der Holoprosenzephalie muss als besonders kritisch insbesondere der Zeitraum zwischen der 3. und 8. SSW betrachtet werden (Müller et al. 1999).

Matsunaga und Shiota (1977) fanden keine Häufung der Holoprosenzephalie unter der Einwirkung von Alkohol und Nikotin. In anderen Studien sind jedoch Fälle beschrieben, bei denen der begründete Verdacht einer alkoholinduzierten Entstehung von Holoprosenzephalie besteht; auch Chlordiazepoxid und Phenytoin werden verdächtigt, die Entstehung einer Holoprosenzephalie zu begünstigen (Bönnemann und Meinecke 1990, Cohen 1989, Ronen und Andrews 1991).

In einer amerikanischen Studie mit 32 an nicht-chromosomaler Holoprosenzephalie erkrankten Kindern aus 30 Familien hatten 12 von 30 Vätern einen beruflichen Kontakt mit Schwermetallen; 4 der Väter mit Pestiziden oder Herbiziden (Roach et al. 1975).



**Abbildung 5: Potentiell teratogene Wirkung bei Einwirkung in unterschiedlichen Phasen der Schwangerschaft (Roche Lexikon Medizin, CD 4. Auflage Abb. 475)**

Das teratogene Risiko von diabetischen Müttern wird von Cohen mit 1-2 % angegeben, bis zu 6% der Mütter von Kindern mit Holoprosenzephalie sind an insulinpflichtigem Diabetes mellitus erkrankt (Barr et al. 1983, Cohen 1989, Olsen et al. 1997).

### 1.4.7. Infektionen

Vereinzelt werden Virusinfektionen mit Rubella-Viren (Rötelnvirus) oder Cytomegalie-Viren sowie Protozoeninfektionen mit *Toxoplasma gondii* in der Frühschwangerschaft als Ursache vermutet (Bollmann und Sohn 1995).

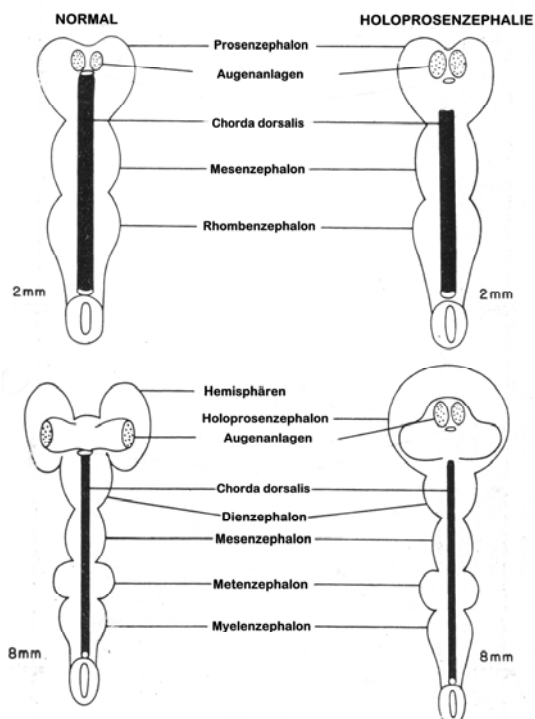
## 1.5. Pathogenese

### 1.5.1. Zerebrale Entwicklung und Gesichtsentwicklung

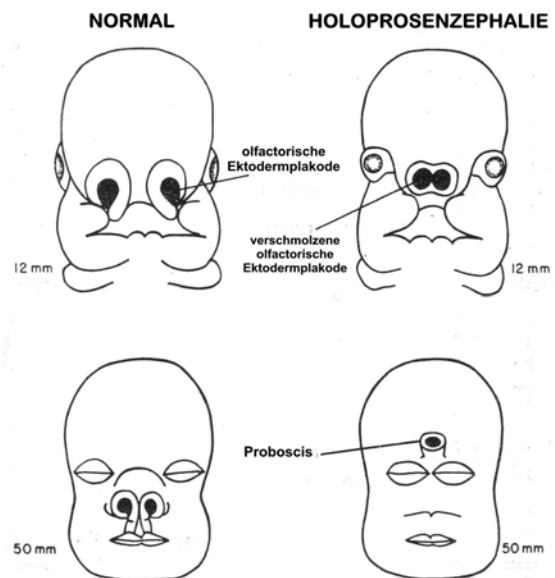
Zur Pathogenese der Holoprosenzephalie und der assoziierten Anomalien wurden seit der Zeit Kundrats (1882) verschiedene Erklärungsansätze verwendet und weiterentwickelt.

Cohen et al. (1971) beschreiben die Ursache der Holoprosenzephalie in einer gestörten embryonalen Entwicklung zwischen dem Urwirbelsäulenkanal sowie dem Neuroektoderm der Hirnplakode und der Oralplakode. Eine verkürzte Chorda dorsalis (Urwirbelsäule) ist demnach Ausgang weiterer Entwicklungsstörungen (siehe Abbildung 6). Durch die verkürzte Chorda dorsalis entwi-

ckele sich die Augenanlagen nicht entsprechend nach lateral (siehe Abbildungen 6-7), wodurch es später je nach Ausprägung zu Hypotelorismus, Synophthalmie und Zyklopie kommen könne. Auch die Riechplakoden trennten sich nicht entsprechend der normalen Entwicklung und bei einer verkürzten Chorda dorsalis mit einem vergrößerten Abstand zwischen Oralplakode und kranialen Ende des Zentralnervensystems (siehe Abbildung 6) würde sie den Kontakt mit der Mundbucht verlieren und kranial der Maxillaranlage und der Oralplakode liegen (siehe Abbildung 7). Durch mesenchymale Weiterentwicklung im Bereich der fehlgelagerten Riechplakode käme es zur Ausbildung von Proboscides, bei verschmolzener Riechplakode zur Anlage einer solitären Proboscis (siehe Abbildung 7). Würden die Maxillaranlagen nicht verschmelzen, könnte es zur Ausbildung medianer Lippen-Kiefer-Gaumen-Spalten kommen. Durch die Entwicklung der Chorda dorsalis und der letztendlich erreichten Höhe würde im Weiteren das Ausmaß der kranialen und extrakranialen Fehlbildungen bestimmt. Hier erscheint es auch durchaus möglich, den Zusammenhang mit den genetischen Ursachen herzustellen: Begreift man die Entwicklung (das Längenwachstum) der Chorda dorsalis als einen polygenetisch beeinflussten Prozess, so könnte durch Gendefekte an unterschiedlichen Orten eine Störung dieser Entwicklung ausgelöst werden (Cohen et al. 1971).

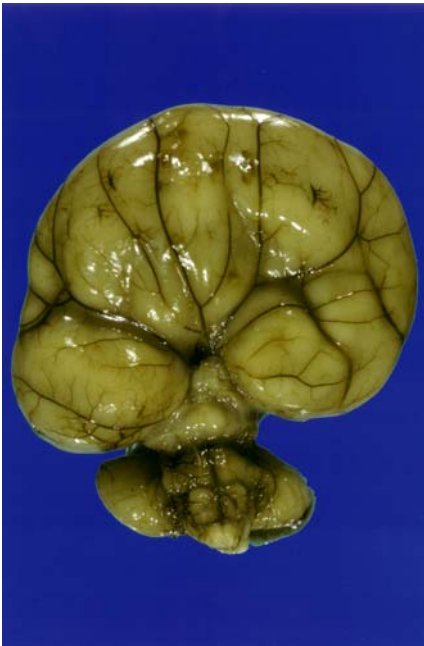

**Abbildung 6:** Schematische Entwicklung bei normaler und verkürzter Chorda dorsalis (Cohen et al. 1971, S. 133)

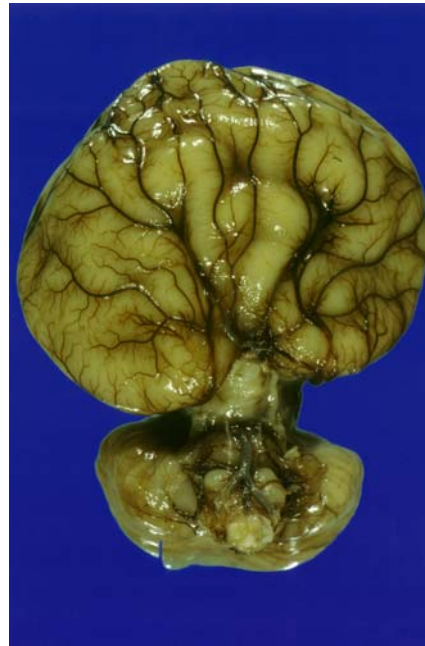


**Abbildung 7:** Normale Gesichtsentwicklung und Gesichtsentwicklung bei alobarer Holoprosenzephalie (Cohen et al. 1971, S. 133)

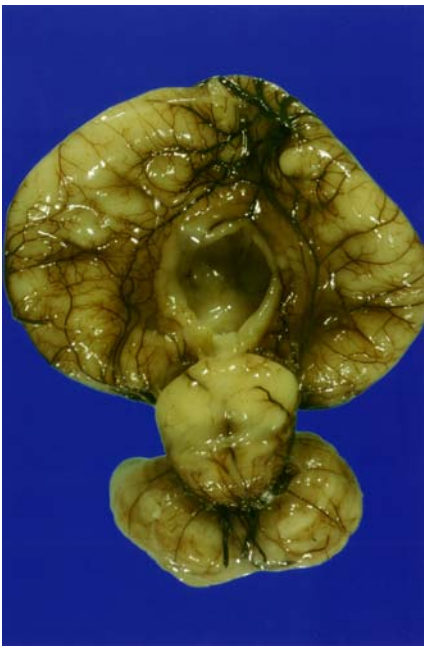In den letzten 15 Jahren kamen weitere Erkenntnisse hinzu, wonach eine andere Erklärung für den Strukturdefekt *Holoprosenzephalie* in den Vordergrund rückte; diese geht ebenfalls von einer Entwicklungsstörung in den in Abbildung 6 dargestellten drei Hirnarealen Rhombenzephalon, Mesenzephalon und Prosenzephalon aus.



**Abbildung 8: Ventralansicht (Institut für Kinderpathologie der Universitätsklinik Bonn)**



**Abbildung 9: Basalansicht (Institut für Kinderpathologie der Universitätsklinik Bonn)**



**Abbildung 10: Monoventrikel, Ansicht von unten (Institut für Kinderpathologie der Universitätsklinik Bonn)**

Abbildungen 8-9 zeigen die typischen strukturellen Veränderungen bei Holoprosenzephalie mit fehlender Gyrierung, fehlender Hemisphärentrennung und Ausbildung eines Monoventrikels

Ein Defekt im präkordalen Mesenzephalon und medio-basalen Vorderhirn, der seine Ursache in einer Entwicklungsstörung des kranialen Neuralrohrs in den ersten 4 Schwangerschaftswochen hat, ist demnach der Ursprung einer komplexen Entwicklungsstörung. Die als Vorderhirnorganisations-bezeichnete Region ist funktionell gestört und die im dorsalen Bereich des Neuralrohrs gelegenen Areale können nicht regulär die zur weiteren Entwicklung notwendigen Proteine zur Verfügung stellen. Im Rahmen der eingeschränkten Entwicklung kommt es zu den beschriebenen Defekten im Vorderhirn und Anomalien wie Zyklopie, Gesichtsspalten und Proboscis (Golden 1998, Siebert et al. 1990).

### 1.5.2. Genetische Ursachen

Für mehrere Gene ist inzwischen ein Zusammenhang mit der Holoprosenzephalie bekannt: Die genetische Klassifikation teilt diese Gene ein (*HPE* mit Nummerierung), die mit ihrer Lokalisation und Funktion als mögliche Auslöser der Holoprosenzephalie bekannt sind. Als familiäre Formen sind sowohl autosomal dominante (beispielsweise *HPE3-7q36*) als auch autosomal rezessive Erbgänge für die Holoprosenzephalie beschrieben (Cohen et al. 1971, Cohen 1989, Muenke et al. 1994). Die jeweilige Funktion der Gene ist nur teilweise bekannt, beispielsweise im Rahmen der Organisation und Entwicklung des Vorderhirns. Andere Gene werden auf einen Zusammenhang hin untersucht. Die Genorte auf den einzelnen Chromosomen sind weitgehend bekannt (Croen et al. 1996, Muenke et al. 1994, Muenke et al. 1995, Nanni et al. 2000, Roessler et al. 1999, Schell et al. 1996, Wallis und Muenke 1999).

Nr.	Genort	Gen	Funktion
<i>HPE2</i>	2p21	SIX3	Augen- und Hirnentwicklung, Mutation verursacht HPE
<i>HPE3</i>	7q36	SHH	Signalfaktor in der Embryonalentwicklung, Mutation verursacht im Tierversuch HPE
<i>HPE4</i>	18p11.3	TGIF	Protein mit Interaktion zu Smad2, Mutation verursacht HPE
<i>HPE5</i>	13q32	ZIC2	Transkriptionsfaktor, Mutation verursacht im Tierversuch HPE

**Tabelle 6: Gene mit bekanntem Zusammenhang zur Holoprosenzephalie (Croen et al. 1996, Dubourg et al. 2004, Muenke et al. 1994, Nanni et al. 2000, Schell et al. 1996, Traiffort et al. 2004, Wallis und Muenke 1999)**

Weitere Gene, wie das PTC-Gen (9q22), das TDGF1-Gen (3p21.31) und das GLI2-Gen (2q14) sind in Einzelfällen an der Entstehung der Holoprosenzephalie beteiligt (Traiffort et al. 2004). Darüber hinaus sind verschiedene Stoffwechsel- und Signalproteine (Cholesterinstoffwechsel, Vorderhirnentwicklungsfaktoren) an der zerebralen Entwicklung beteiligt. Bei deren Ausfall oder

Fehlfunktion kann die Entstehung einer Holoprosenzephalie begünstigt werden (Nanni et al. 2000).

## **1.6. Diagnostik**

Die derzeit im Rahmen der Pränataldiagnostik zur Verfügung stehenden und verwendeten Methoden der abdominalen und transvaginalen 2-dimensionalen und 3-dimensionalen Ultraschalluntersuchung sowie der invasiven Diagnostik mit dem Ziel der Chromosomenanalyse sind geeignet, mit einer hohen Genauigkeit bereits pränatal die Diagnose *Holoprosenzephalie* zu stellen (Lai et al. 2000, McGahan et al. 1990, Blaas et al. 2002).

### **1.6.1. Ultraschalldiagnostik**

#### *1.6.1.1. Routine im Rahmen der Schwangerenvorsorge*

Im Rahmen der Schwangerenvorsorge, deren oberstes Ziel die Gesunderhaltung von Mutter und Kind und somit die Minimierung der perinatalen Morbidität und Mortalität ist, sollen Abweichungen und krankhafte Veränderungen bei Mutter und/oder Kind so früh wie möglich erkannt werden.

In Deutschland existiert im Sinne einer Basisbetreuung, auf die alle Schwangeren Anspruch haben, ein Katalog zur Feststellung der Schwangerschaft, Untersuchungen und Beratungen sowie sonstige Maßnahmen während der Schwangerschaft. Davon unterscheidet man einen weiteren Katalog zusätzlicher Maßnahmen für eine intensivere Betreuung zur Erkennung und besonderen Überwachung der Risikoschwangerschaften.

Die erste Untersuchung nach Feststellung der Schwangerschaft sollte möglichst frühzeitig erfolgen. Sie umfasst die ausführliche Anamnese, die Allgemeinuntersuchung und die gynäkologische Untersuchung. Ergeben sich im Rahmen der Schwangerenvorsorge Anhaltspunkte für ein genetisch bedingtes Risiko, so ist der Arzt gehalten, die Schwangere über die Möglichkeiten einer erweiterten Pränataldiagnostik, einer humangenetischen Beratung und/oder humangenetischen Untersuchung aufzuklären.

Die Vorsorgeuntersuchungen sollen - unabhängig von der Behandlung von Beschwerden und Krankheitserscheinungen - im Allgemeinen im Abstand von vier Wochen stattfinden, in den letzten zwei Schwangerschaftsmonaten im Abstand von 2 Wochen.

Im Rahmen der normalen Schwangerenvorsorge sind drei Ultraschalluntersuchungen mittels B-Mode-Verfahren vorausgesetzt. Dieses Ultraschallscreening dient der Überwachung einer normal verlaufenden Schwangerschaft, insbesondere mit dem Ziel der genauen Bestimmung des Gestationsalters, der Kontrolle der somatischen Entwicklung des Feten, der Suche nach auffälligen fetalen Merkmalen und dem frühzeitigen Erkennen von Mehrlingsschwangerschaften.

Im Rahmen dieses Ultraschallscreenings wird die Patientin bei fetalen Auffälligkeiten oder entsprechend erhöhtem Risiko der Kindsmutter vom betreuenden Facharzt an ein Zentrum mit den erweiterten Möglichkeiten der Pränataldiagnostik überwiesen.

*1. Screening - von Beginn der 9. bis zum Ende der 12. SSW p.m.*

Inhalt des 1. Screenings ist die Kontrolle von intrauterinem Sitz des Embryo, der Frage einer Mehrlingsschwangerschaft, Dokumentation von Herzaktionen und die Biometrie mit einem Maß (SSL (Scheitel-Steiß-Länge) oder BPD (biparietaler Schäeldurchmesser)). Beurteilt werden zeitgerechte Entwicklung und Auffälligkeiten (z.B. ein dorsonuchales Ödem), wenn erforderlich werden weitere Untersuchungen veranlasst (Wischnik 2002).

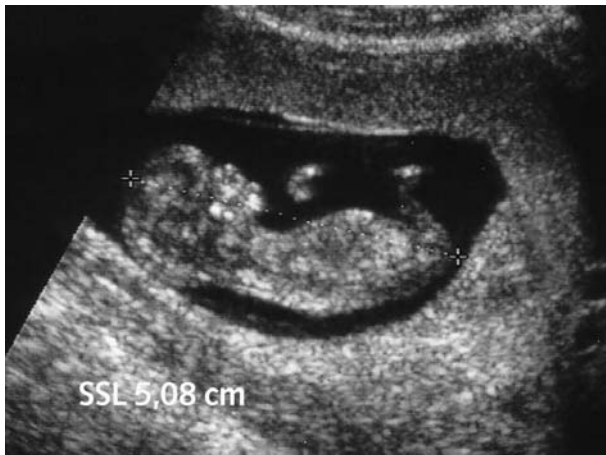*2. Screening - von Beginn der 19. bis zum Ende der 22. SSW*

Inhalt des 2. Screenings ist neben der Biometrie mit 4 Maßen (BPD und FOD (fronto-okzipitaler Durchmesser) oder KU (Kopfumfang), AQ (Abdomenquerdurchmesser), AAP (Abdomen-a.-p.-Durchmesser) oder AU (Abdomenumfang), Extremitätenmessung mit FL (Femurlänge) oder HL (Humeruslänge)) die Beurteilung der zeitgerechten Entwicklung sowie etwaiger Hinweiszeichen für Entwicklungsstörungen. Die Beurteilung hinsichtlich Fruchtwassermenge, Organstrukturen, Körperumriss, Herzaktion, Bewegungsmuster, Plazentalokalisation und -struktur führt bei Auffälligkeiten zur Veranlassung von weiterführenden Untersuchungen (Wischnik 2002).

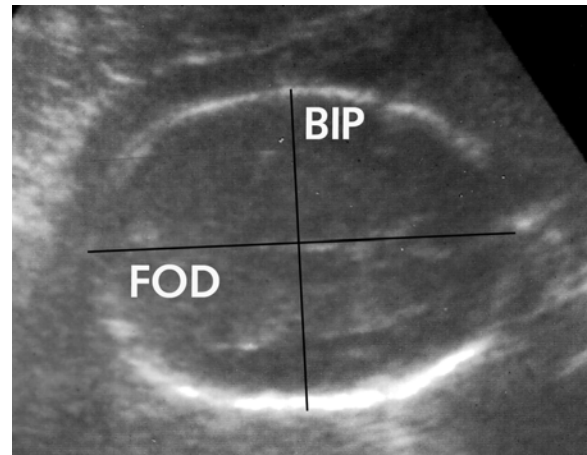
*3. Screening - von Beginn der 29. bis zum Ende der 32.SSW*

Inhalt des 3. Screenings ist neben der Biometrie mit 4 Maßen wie im 2. Screening sowie gegebenenfalls der Kontrolle vorheriger Befunde, die Beurteilung der zeitgerechten Entwicklung, die Kindslage, Herzaktion und Kontrolle der Hinweiszeichen für Entwicklungsstörungen, die Beurteilung der Plazentalokalisation und -struktur sowie bei Auffälligkeiten die Veranlassung weiterführender Untersuchungen (Wischnik 2002).

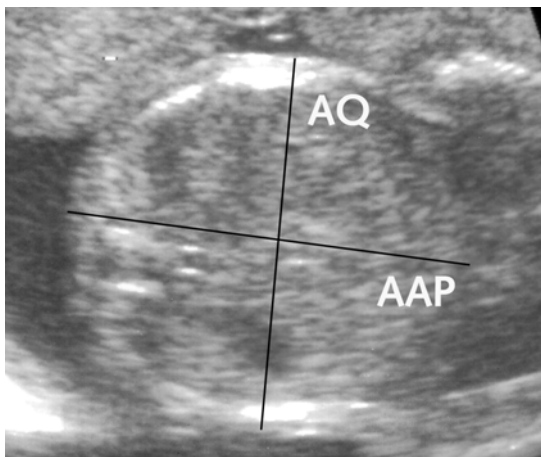




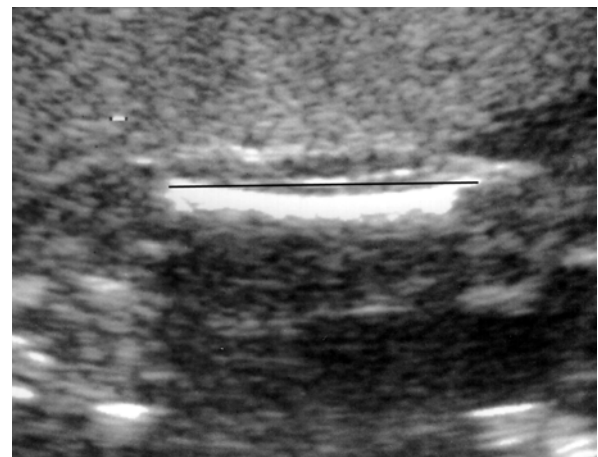
**Abbildung 11: SSL im 1. Screening, hier 11+2 SSW (UFK Bonn)**



**Abbildung 12: Kopf im 2. + 3. Screening, hier 19+4 SSW (UFK Bonn)**



**Abbildung 13: Abdomen im 2. + 3. Screening, hier 19+4 SSW (UFK Bonn)**



**Abbildung 14: Femur im 2. + 3. Screening, hier 19+4 SSW (UFK Bonn)**

Weiterführende Untersuchungen werden insbesondere bei Verdacht auf intrauterine Wachstumsrestriktion, hypertensiver Schwangerschaftserkrankung, Präeklampsie, Eklampsie, Zustand nach Mangelgeburt oder intrauterinem Fruchttod, Zustand nach Präeklampsie oder Eklampsie, Auffälligkeiten der fetalen Herzfrequenzregistrierung, begründetem Verdacht auf Fehlbildung oder fetale Erkrankung, Fehlbildungen oder Aneuploidie in vorausgegangener Schwangerschaft, bei Mehrlingsschwangerschaft und zur Abklärung bei Verdacht auf Herzfehler in der zweiten Schwangerschaftshälfte veranlasst (Wischnik 2002).

### 1.6.1.2. Weiterführende Ultraschalldiagnostik

Im Rahmen der weiterführenden, differentialdiagnostischen Ultraschalluntersuchung entsprechend der DEGUM-Stufen II oder III erfolgt eine detaillierte Beurteilung der fetalen Anatomie. Als wichtige kraniofaciale Strukturen werden die Kopfform, das Ventrikelsystem (Seitenventrikel, 3. Ventrikel), das Septum pellucidum, der Plexus choroideus, das Cerebellum, die Cisterna magna, die fetale Nackenregion, die Orbitae sowie die Mund-Kiefer-Gesichtsregion beurteilt (Merz et al. 2002).

Sowohl die für Holoprosenzephalie typischen hirnorganischen Veränderungen als auch die häufig mit der Holoprosenzephalie und den Chromosomenstörungen auftretenden assoziierten Anomalien können durch den erfahrenen Untersucher sonographisch dargestellt werden.

Im Laufe der letzten Jahre und Jahrzehnte wurde es hierbei durch eine Weiterentwicklung der Ultraschallgeräte möglich, immer früher in der Schwangerschaft mittels vaginalem oder abdominalem Ultraschall immer kleinere Strukturen aufzulösen und damit bereits frühzeitig im ersten Trimenon eine Diagnose zu stellen (Gembruch et al. 1995, Wong et al. 1999, Blaas et al. 2000).

Als heute bedeutsamster Screeningmarker im 1. Trimenon zur Entdeckung von Chromosomenstörungen wie der Trisomien 21, 18 und 13 gilt das fetale Nackenödem. Zwischen der 11. und 14. SSW wird die sogenannte Nackentransparenz (NT „nuchal-translucency“), eine Flüssigkeitseinlagerung im Bereich des fetalen Nackens vermessen und in Zusammenhang zur SSL, dem Gestationsalter und dem mütterlichen Alter gestellt. Feten mit einer erweiterten NT (>95. Perzentile) haben ein erhöhtes Risiko für Aneuploidien, Fehlbildungen und Syndrome (Nicolaidis et al. 1994, Snijders et al. 1998).

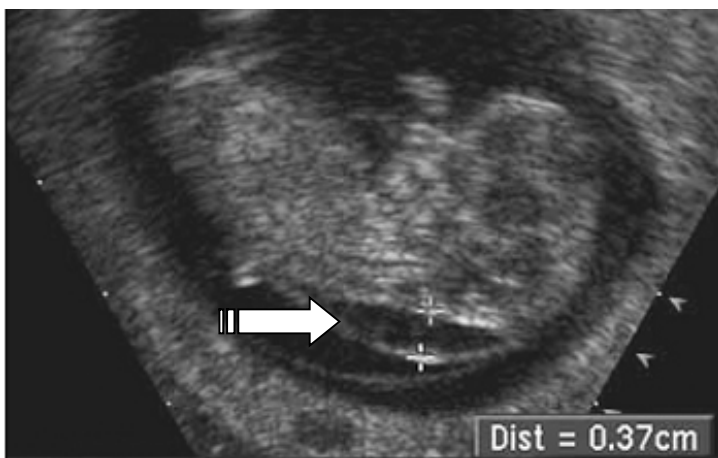


Abbildung 15: Fetales Nackenödem von 3,7mm (UFK Bonn)

Eine fetale Wachstumsrestriktion (besonders im 2. und 3. Trimenon von diagnostischer Bedeutung) geht in bis zu 20% der Fälle mit einer Chromosomenstörung (meist Trisomie 18 oder 13) einher. Zeigen sich zusätzlich Organfehlbildungen, steigt das Risiko bezüglich Aneuploidien weiter an (Tercanli und Holzgreve 2000).

Auch die Kopfform, definiert über den Kopfindex ( $KI = BPD/FOD$ ), kann als diagnostisches Kriterium im Gesamtbild genutzt werden: Eine Brachyzehalie (Verkürzung des FOD) tritt gehäuft bei den Trisomien 21 und 13 auf. Eine Mikrozehalie tritt gehäuft bei der Trisomie 13 auf. Bei deren Auftreten erhöht sich das Risiko für eine Chromosomenstörung auf 15-25% (Tercanli und Holzgreve 2000).

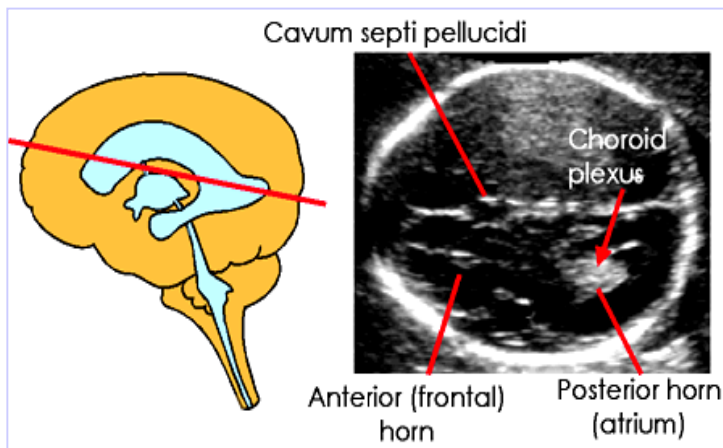


Abbildung 16: Zerebrale Leitstrukturen im Transversalschnitt (UfK Bonn)

Ein besonderes Gewicht fällt bei der Diagnostik der Holoprosenzephalie natürlich auf die Beurteilung der **intrakraniellen Strukturen**. Bei *alobärer Holoprosenzephalie* imponiert eine monoventrikuläre Hirnkammer mit vollständig fehlendem Mittelecho sowie fusionierte Thalami. Bei *semilobärer Holoprosenzephalie* imponiert eine partielle Trennung der Ventrikel und der hinteren Hirnhemisphäre, es besteht eine inkomplette Fusion der Thalami. Im Unterschied zur alobären zeigt sich bei der semilobären Holoprosenzephalie bei grundsätzlich ähnlichen Hirnstrukturdefekten mehr Hirngewebe, meist im Bereich der Temporallappen (Pilu et al. 1987). Sonographische Auffälligkeiten wie dorsale Zysten, Balkenagenesie, Zebozephalie oder Arrhinenzephalie können intrakranielle Begleitfehlbildungen einer Holoprosenzephalie sein und treten gehäuft im Rahmen von Aneuploidien auf (Bollmann und Sohn 1995, Chervenak et al. 1985, Tercanli und Holzgreve 2000).

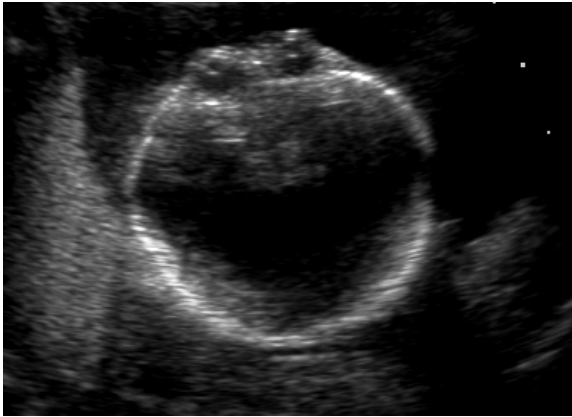


Abbildung 17: dilatierter Monoventrikel bei alobärer HPE 17. SSW (UFK Bonn)

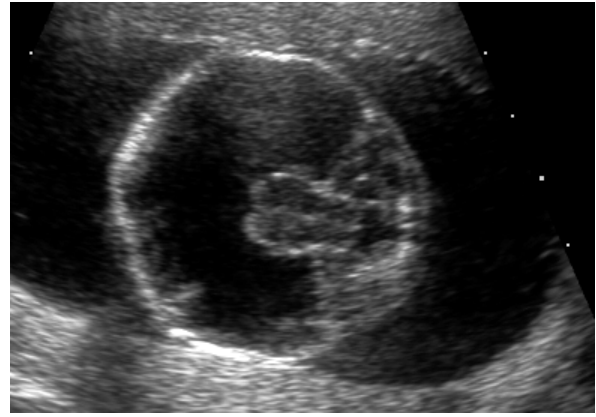


Abbildung 18: verschmolzene Thalami bei alobärer HPE 17. SSW (UFK Bonn)

Bei der grundsätzlich milder ausgeprägten und schwieriger zu diagnostizierenden *lobären Holoprosenzephalie* lassen sich sonographisch in einer koronaren Schnittebene eine Ventrikulomegalie, ein Fehlen des Septum pellucidum sowie eine Verschmelzung der Vorderhörner bei normaler Trennung der Hinterhörner und Thalami darstellen.

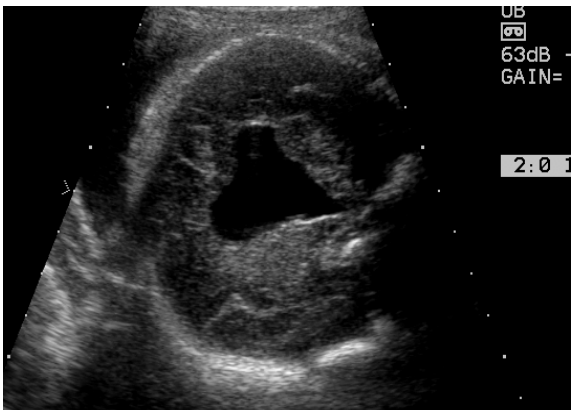

Abbildung 19: fehlendes Septum pellucidum, verschmolzene Vorderhörner, normale Trennung der Hinterhörner und Thalami bei lobärer HPE 31. SSW (UFK Bonn)

Bei Vorliegen einer Holoprosenzephalie ist der sonographische Nachweis weiterer, im Zusammenhang mit der Holoprosenzephalie gehäuft auftretender Begleitfehlbildungen wie Zyklopie, Proboscis, Nasenhypoplasie, Mikrostomie (kleine oder fehlende Mundspalte), Agnathie sowie Lippen-Kiefer-Gaumen-Spalten häufig möglich. In einer Studie an 27 Patienten mit Holoprosenzephalie wurden 58% aller postnatal bestätigten Gesichtsanomalien bereits pränatal im Ultraschall beschrieben (McGahan et al. 1990).

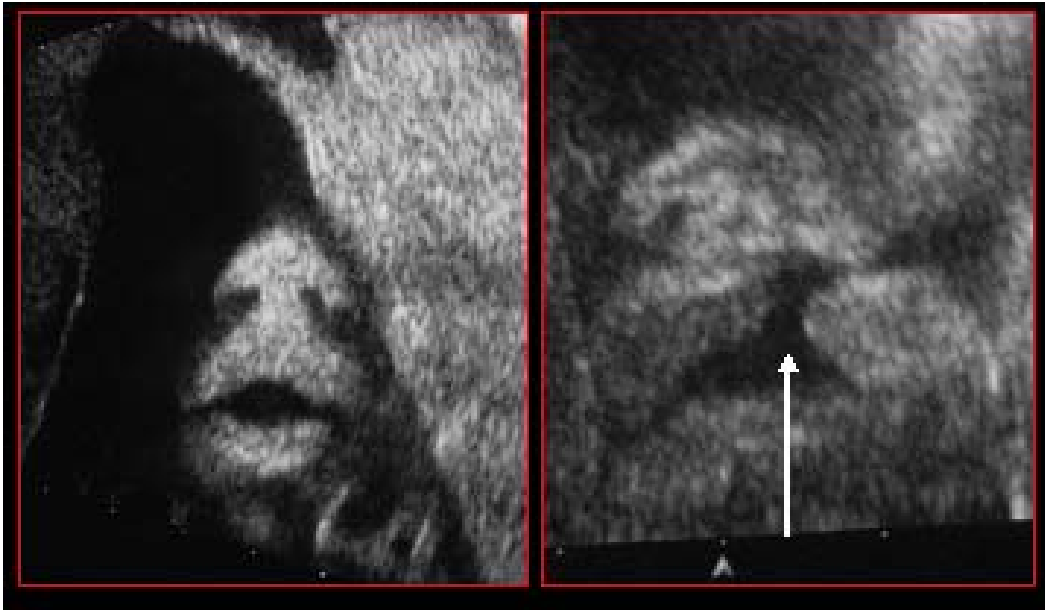


Abbildung 20: Normalbefund (links) und Lippen-Kiefer-Gaumen-Spalte (rechts) (UFK Bonn)

### 1.6.2. Invasive pränatale Diagnostik

Bei dem Verdacht auf Aneuploidien, Fehlbildungen oder Syndrome können ergänzend zur Ultraschalluntersuchung intrauterine diagnostische Eingriffe wie Amniozentese, Chorionzottenbiopsie oder fetale Blutentnahme mittels Nabelschnurpunktion mit dem Ziel der Chromosomenanalyse durchgeführt werden (Bekanntmachung BÄK in Dt Ärztebl 1998b).

Neben diversen vererblichen Stoffwechselstörungen und anderen Erkrankungen sind insbesondere die Fehlbildungssyndrome mit bekannten zytogenetisch nachweisbaren Chromosomenaberrationen sowie numerische Chromosomenmutationen nachweisbar (Bollmann und Sohn 1995, Wischnik 2002).

#### 1.6.2.1. Amniozentese

Bei der Amniozentese, die ab der 14. SSW durchgeführt wird, wird unter kontinuierlicher Ultraschallsicht transkutan die Fruchthöhle mit einer Hohlnadel punktiert und hierüber ca. 15ml Fruchtwasser aspiriert. Aus dem gewonnenen Material wird eine Chromosomenanalyse des Feten durchgeführt. Das Risiko eines durch den Eingriff induzierten Abortes wird mit 0,4 bis 0,7% angegeben (Wischnik 2002).

### 1.6.2.2. Chorionzottenbiopsie

Die Chorionzottenbiopsie kann zur frühen Chromosomenanalyse ab der 10.-12. SSW durchgeführt werden. Die Plazenta wird unter Ultraschallsicht transkutan mit einer Kanüle punktiert, worüber unter fächerförmiger Bewegung der Nadel Zottenmaterial aspiriert wird. Das Risiko eines durch den Eingriff induzierten Abortes wird mit 0,4 bis 0,7% angegeben (Wischnik 2002).

### 1.6.2.3. Kordozentese

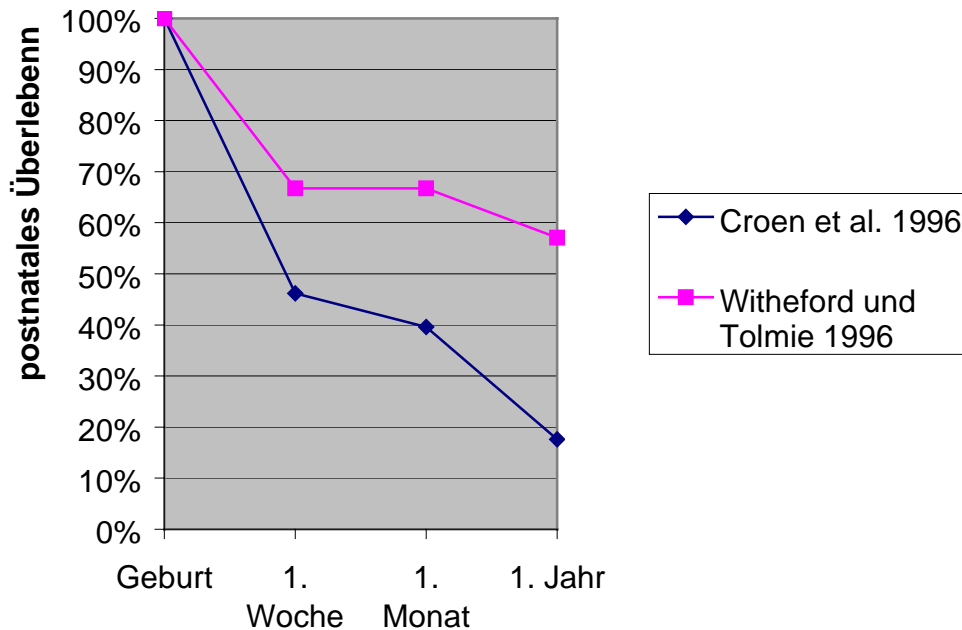Die Nabelschnurpunktion wird neben der Chromosomenanalyse zur erweiterten Labordiagnostik beim Feten genutzt. Sie ist grundsätzlich ab der 18. SSW möglich, birgt jedoch ein Abortrisiko von ca. 0,5 bis 1%. Unter kontinuierlicher Ultraschallsicht wird transkutan die Nabelschnurvene punktiert und fetales Blut aspiriert (Wischnik 2002).

## 1.7. Prognose

Insgesamt ist die Prognose der an Holoprosenzephalie erkrankten Kinder schlecht. Insbesondere bei alobärer Holoprosenzephalie kann die Prognose als infaust bezeichnet werden. Kinder, die an der lobären und teilweise auch semilobären Form erkrankt sind, zeigen bei schwerer geistiger Retardierungen und hoher Morbidität längere Überlebenszeiten bis in Kindesalter und darüber hinaus. Nachdem bereits im ersten und frühen zweiten Trimenon der größte Teil (~97%) der Embryonen und Feten abortiert wurde, versterben von den die 20. SSW erreichenden Feten ein weiterer großer Anteil (25-58%) entweder als spontaner Spätabort oder Totgeburt oder im Rahmen einer vorzeitigen Schwangerschaftsbeendigung. Von den lebend geborenen Kindern mit Holoprosenzephalie versterben wiederum viele innerhalb der ersten Woche (33-54%), oder innerhalb des ersten Jahres (43-86%) (Croen et al. 1996, Olsen et al. 1997, Whiteford und Tolmie 1996).

Studie	n	Outcome						
		Interruptio / Abort	Totgeburt	Lebendgeburt (Überlebensdauer)				
				Total	< 1 Woche	< 1 Monat	< 1 Jahr	> 1 Jahr
Croen et al. 1996	121	21	9	91	49	6	20	16
Whiteford und Tolmie 1996	50	24	5	21	7	0	2	12

**Tabelle 7: Outcome und Überlebenszeit bei Holoprosenzephalie**



**Diagramm 1: postnatales Überleben bei lebendgeborenen Kindern mit Holoprosenzephalie**

Alle 4 Kinder, die in einer Studie in Schottland das 5. Lebensjahr erreichten, waren an semilobärer Holoprosenzephalie erkrankt (Whiteford und Tolmie 1996). Zu ähnlichen Ergebnissen kommen auch Olsen et al. (1997), wo nach Ablauf des ersten Jahres noch 54% der Patienten mit isolierter Holoprosenzephalie lebten, in der Gruppe der Patienten mit Holoprosenzephalie in Verbindung mit chromosomalen Syndromen lebten noch 14%, in Verbindung mit multiplen Anomalien lebten nach dieser Zeit noch 25%.

Überleben die Patienten das Säuglingsalter, treten je nach Schweregrad in unterschiedlicher Ausprägung geistige Retardierung und Lernbehinderung bis hin zu völliger Idiotie sowie visuelle und olfaktorische Behinderungen auf (DeMyer und Zeman 1963, Filly et al. 1984).

### **1.8. Konsequenzen der Diagnose Holoprosenzephalie**

Bei der pränatal gestellten Diagnose der Holoprosenzephalie mit oder ohne begleitende Fehlbildungen oder Chromosomenanomalie stellt sich für die betroffenen Eltern, insbesondere für die Schwangere, sowie die behandelnden Ärzte die Frage der Konsequenz und der in der Folge zu ergreifenden Maßnahmen.

Das grundsätzlich rechtlich mögliche Vorgehen ist vom Schwangerschaftsalter zum Zeitpunkt der Entscheidung und damit der Frage einer extrauterinen Lebensfähigkeit unabhängig (Kainer 2002).

Eine interdisziplinäre Beratung und Betreuung der Schwangeren steht hierbei im Vordergrund. Neben der Beratung durch Pränataldiagnostiker und Geburtshelfer, Pädiater, Neuropädiater und Neonatologen ist eine intensive psychosoziale Betreuung sowie der Kontakt zu bereits betroffenen Eltern (Selbsthilfegruppen) als Angebot eingerichtet.

Neben der Fortsetzung der Schwangerschaft und abwartendem Vorgehen hinsichtlich des Einsetzens der spontanen Geburt besteht unter der Voraussetzung der mütterlichen Unzumutbarkeit die Möglichkeit, die Schwangerschaft aus medizinischer Indikation gemäß § 218a Absatz 2 StGB (gültig seit 1.10.1995) abubrechen. Eine Fristbindung ist seit Inkrafttreten der Gesetzesänderung im StGB am 1.10.1995 entfallen.

Nicht rechtswidrig ist demnach ein mit Einwilligung der Schwangeren durch einen Arzt vorgenommener Abbruch der Schwangerschaft, wenn der Abbruch unter Berücksichtigung gegenwärtiger und zukünftiger Lebensverhältnisse der Schwangeren nach ärztlicher Erkenntnis angezeigt ist, um eine Gefahr für das Leben oder die Gefahr einer schwerwiegenden Beeinträchtigung des körperlichen oder seelischen Gesundheitszustandes der Schwangeren abzuwenden, und die Gefahr nicht auf eine andere für sie zumutbare Weise abgewendet werden kann. Die Indikation zu einem Abbruch der Schwangerschaft gemäß § 218a Absatz 2 StGB ist von einem approbierten Arzt zu stellen, der den Schwangerschaftsabbruch nicht selbst durchführt (Bekanntmachung BÄK in Dt Ärztebl 1998a, Bekanntmachung BÄK in Dt Ärztebl 1998b).



### **1.9. Fragestellung**

Untersucht wurde ein Kollektiv von 51 Feten, bei denen zwischen 1990 und 2004 in der Abteilung für Geburtshilfe und Pränatale Medizin am Zentrum für Geburtshilfe und Frauenheilkunde der Universitätsklinik Bonn (32 Patientinnen) und im Bereich für Pränatalmedizin und Spezielle Geburtshilfe an der Klinik für Frauenheilkunde und Geburtshilfe der Universitätsklinik Lübeck (19 Patientinnen) die Diagnose der Holoprosenzephalie pränatal mittels ultrasonographischer Diagnostik gestellt wurde.

Welche unterschiedlichen Formen der Holoprosenzephalie werden diagnostiziert, welche assoziierten Fehlbildungen und chromosomalen Anomalien treten in welcher Häufigkeit auf?

Inwieweit sind die Ergebnisse der vorliegenden epidemiologischen und pränatalen Studien übertragbar und wie wirken sich die derzeit zur Verfügung stehenden diagnostischen Methoden auf den Diagnosezeitpunkt aus?

Bestätigen die postnatal erhobenen Befunde mittels klinischer Untersuchung der Neugeborenen bzw. pathologisch-anatomischer Begutachtung der abortierten oder totgeborenen Feten und verstorbenen Neugeborenen die pränatal gestellte Diagnose der Holoprosenzephalie sowie die pränatal beschriebenen assoziierten Fehlbildungen?

## **2. Material und Methodik**

### **2.1. Patientengut**

Von 1990 bis 2004 wurde in der Abteilung für Geburtshilfe und Pränatale Medizin am Zentrum für Geburtshilfe und Frauenheilkunde der Universitätsklinik Bonn (Leitung Prof. Dr. med. Hansmann, später Prof. Dr. med. Gembruch) bei 32 Feten und im Bereich für Pränatalmedizin und Spezielle Geburtshilfe an der Klinik für Frauenheilkunde und Geburtshilfe der Universitätsklinik Lübeck (Leitung Prof. Dr. med. Gembruch, ab 07/2002 PD Dr. med. Germer) bei 19 Feten sonographisch das Vorliegen einer Holoprosenzephalie diagnostiziert.

Sowohl bei der Abteilung für Geburtshilfe und Pränatale Medizin am Zentrum für Geburtshilfe und Frauenheilkunde der Universitätsklinik Bonn als auch bei dem Bereich für Pränatalmedizin und Spezielle Geburtshilfe an der Klinik für Frauenheilkunde und Geburtshilfe der Universitätsklinik Lübeck handelt es sich um pränataldiagnostische Zentren der DEGUM-Stufe III.

Im Untersuchungszeitraum von 1990 bis 2004 wurden in Bonn jährlich ca. 8000 Ultraschalluntersuchungen bei ca. 5000 Patientinnen und in Lübeck ca. 6000 Ultraschalluntersuchungen bei ca. 4000 Patientinnen durchgeführt.

Die Einweisung der Patientinnen erfolgte entweder über niedergelassene Gynäkologen oder durch auswärtige Kliniken. Retrospektiv wurde aus den Patientenakten der Überweisungsgrund ermittelt. Soweit möglich wurde eine detaillierte gynäkologische Anamnese (mütterliches Alter, Gravidität, Parität, Aborte, Schwangerschaftsverlauf) sowie potentielle Risikofaktoren (genetische Vorbelastung, exogene teratogene Einflüsse, physikalische Noxen, dysplastische Faktoren, Krankheiten während der Schwangerschaft) aus den Akten ermittelt.

### **2.2. Erfassung der Patientendaten und der Untersuchungsdaten**

Die Patientendaten der gesamten Untersuchungsperiode von 1990 bis 2004 wurden retrospektiv mittels *Pia Fetal Database* und standardisierter Datenbank erfasst. Die Daten der Ultraschalluntersuchungen wurden sowohl durch Fotodokumentation als auch durch digitale Speichermedien ohne Qualitätsverlust aufbewahrt.

Alle erhobenen Daten wurden in eine Base-Datenbank eingegeben. Die einzelnen Daten wurden kodiert und nach Erfassung klassifiziert.

### **2.3. Untersuchungsgeräte**

Die Ultraschalluntersuchungen wurden mit einem Acuson 128 XP (3.5 bis 7 MHz), einem Acuson Aspen TM (5 bis 7 MHz), einem Acuson Sequoia 512 (5 bis 8 MHz) der Firma Acuson, Mountain View, CA, USA oder mit einem ATL HDI 5000 (5 bis 7 MHz) der Firma ATL / Philips Medical Systems, MA, USA durchgeführt.

### **2.4 Sonographische Untersuchung**

Die pränataldiagnostischen Ultraschalluntersuchung der DEGUM-Stufe III beinhaltete neben der fetalen Biometrie eine detaillierte Fehlbildungsdiagnostik mit Darstellung des Profils sowie der einzelnen Organe. Art und Ausmaß von Fehlbildungen wurden detailliert dokumentiert. Besonderer Wert wurde auf die Erfassung von großen und kleinen Fehlbildungen, Anomalien, isoliert oder im Rahmen von Syndromen, Sequenzen und Assoziationen gelegt. Der Schwerpunkt der Untersuchung lag auf der Erfassung morphologischer Auffälligkeiten.

Je nach dem Grad der Trennung der zerebralen Hemisphären wurde eine Zuordnung zu den drei unterschiedlichen Formen der Holoprosenzephalie getroffen:

- Alobäre Form,
- Lobäre Form und
- Semilobäre Form.

### **2.5. Die Feten**

#### **2.5.1. Karyotypisierung**

Bei 45 von 51 Feten (88,2%) wurde pränatal eine Karyotypisierung durchgeführt. Die Entnahme fetaler Zellen erfolgte entweder durch Amniozentese, durch Chorionzottenbiopsie oder durch Cordozentese. Die Chromosomenanalyse wurde durch die jeweiligen Humangenetischen Labore und Institute durchgeführt, mit denen die Abteilung für Geburtshilfe und Pränatale Medizin am Zentrum für Geburtshilfe und Frauenheilkunde der Universitätsklinik Bonn und der Bereich für Pränatalmedizin und Spezielle Geburtshilfe an der Klinik für Frauenheilkunde und Geburtshilfe der Universitätsklinik Lübeck zusammen arbeiten.

## **2.5.2. Postnatale Befunderhebung**

### *2.5.2.1. Klinische Untersuchung der lebend geborenen Kinder*

Die pränatalen Ultraschallbefunde wurden im Fall einer Lebendgeburt mit den Untersuchungsbe-  
funden postnatal verglichen. Die lebend geborenen Kinder wurden durch die den Geburtskliniken  
angeschlossenen Kinderkliniken der Universitätskliniken Bonn und Lübeck behandelt. Die erho-  
benen Befunde der klinischen und apparativen Untersuchungen wurden dokumentiert und für  
diese Studie ausgewertet und interpretiert.

### *2.5.2.2. Pathologisch-anatomische Begutachtung der abortierten oder totgeborenen Feten*

Die pränatalen Ultraschallbefunde wurden im Fall eines Schwangerschaftsabbruchs, einer Totge-  
burt oder eines neonatalen Todes postnatal mit den Autopsiebefunden verglichen. Die patholo-  
gisch-anatomische Begutachtung der Feten wurde bei dem Kollektiv aus Bonn durch Frau Prof.  
Dr. med. Knöppfle in der Abteilung für Kinderpathologie des Pathologisch-Anatomischen  
Institutes der Universitätsklinik Bonn (Prof. med. Dr. Büttner) und bei dem Kollektiv aus Lübeck  
durch das Institut für Pathologie der Universitätsklinik Lübeck (Prof. Dr. med. Feller) durchge-  
führt. Die deskriptiven Autopsiebefunde und die Photodokumentation wurden für diese Studie in  
Zusammenarbeit mit den Pathologischen Instituten erneut ausgewertet und interpretiert.

## **2.5.3. Untersuchung des neonatalen Outcome**

Das Outcome aller Feten wurde nachuntersucht. Folgende Möglichkeiten lagen vor:

- 1) Normale termingerechte Geburt
- 2) Frühgeburt
- 3) Schwangerschaftsabbruch
- 4) Spontanabort
- 5) Totgeburt (IUFT)

### 3. Ergebnisse

#### 3.1. Tabellarische Übersicht

Hier folgt die tabellarische Übersicht der pränataldiagnostischen Befunde des Kollektivs.

Nr.	MA	G	GA	PND	AD	H/G	PD	SP	NF	MO	HY	AR	Outcome	Karyotyp
1	33	W	17+0	lobäre HPE		X			X				IR	69, XXX
2	34	M	18+5	alobäre HPE	X								IR	47, XY + 13
3	29	M	32+6	HPE		X			X	X			k.A.	46, XY del (7)(q21/p22-qter)
4	37	W	12+2	alobäre HPE			X			X		X	IR	47, XX + 13
5	32	W	24+1	semilobäre HPE						X			IR	47, XX + 13
6	31	W	14+0	alobäre HPE									IR	69, XXX
7	30	W	35+4	HPE		X			X				SPP	47, XX + 13 (fT13)
8	24	W	28+3	alobäre HPE	X						X		IR	46, XX
9	30	M	32+0	alobäre HPE	X			X		X	X	X	SPP	47, XY + 13
10	25	k.A.	29+5	HPE					X		X		k.A.	k.A.
11	29	M	24+5	semilobäre HPE	X								SPP	46, XY
12	37	W	16+3	semilobäre HPE		X	X		X		X	X	k.A.	48, XX + 18 der(21)
13	28	W	26+0	alobäre HPE			X		X				IR	47, XX + 13
14	31	M	18+2	alobäre HPE		X							IR	47, XY + 13
15	27	W	29+1	lobäre HPE	X			X			X		IR	46, XX
16	29	W	18+3	alobäre HPE		X	X	X					k.A.	47, XX + 13 inv(9)(p11q12)
17	26	W	21+6	alobäre HPE				X		X		X	IR	k.A.
18	30	W	21+4	alobäre HPE				X			X		IR	k.A.
19	29	W	11+3	alobäre HPE				X				X	IR	46, XX
20	30	W	36+5	semilobäre HPE		X			X				Sektio	46, XX
21	40	W	13+5	alobäre HPE		X			X				IR	47, XX + 13
22	34	W	20+5	semilobäre HPE				X				X	IR	44, XX t(13;15), t(5;18)
23	30	M	24+3	HPE			X	X		X			IR	47, XY + 13
24	39	M	16+4	alobäre HPE		X		X	X		X		IR	k.A.
25	33	M	20+0	alobäre HPE			X	X	X	X			IR	47, XY + 13
26	34	M	11+1	alobäre HPE		X	X						IR	47, XY + 13
27	22	W	14+1	lobäre HPE		X	X			X	X		IR	47, XX + 13
28	36	k.A.	14+2	alobäre HPE					X				IR	k.A.
29	18	W	22+2	alobäre HPE		X	X	X	X	X		X	k.A.	47, XX + 13
30	35	W	26+4	lobäre HPE				X				X	IR	47, XX + 13
31	36	M	12+2	HPE			X						IR	47, XY + 13
32	42	W	14+3	HPE				X					IR	47, XX + 13
33	41	W	21+0	alobäre HPE			X			X			k.A.	47, XX + 13
34	32	W	29+5	semilobäre HPE		X			X				k.A.	46, XX del(13)(q3.1/q3.2-pter)
35	37	W	13+3	HPE		X							IUFT	47, XX + 13
36	25	W	17+4	HPE				X					IR	47, XX + 13

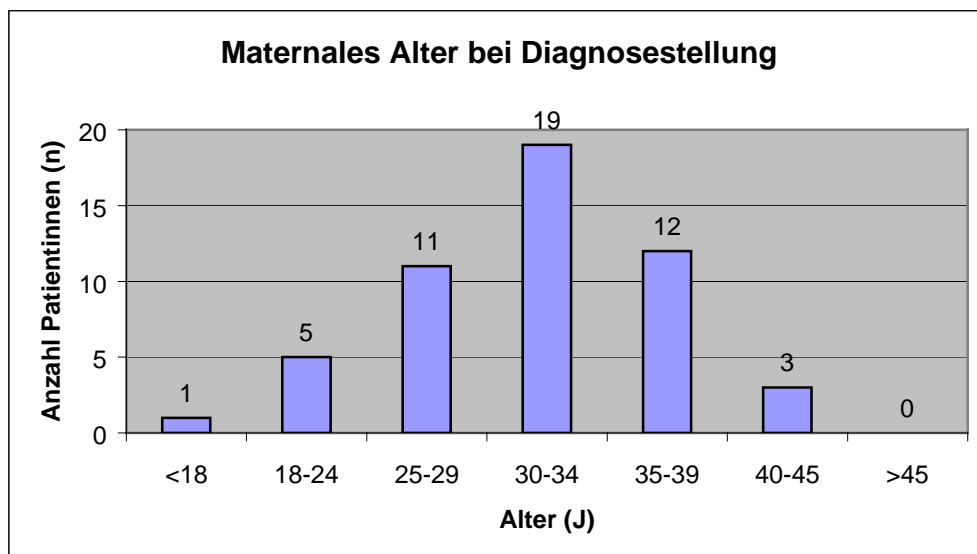
Nr.	MA	G	GA	PND	AD	H/G	PD	SP	NF	MO	HY	AR	Outcome	Karyotyp
37	28	k.A.	32+2	alobäre HPE		X	X		X	X			k.A.	k.A.
38	31	k.A.	23+5	semilobäre HPE	X								IR	k.A.
39	31	M	17+6	semilobäre HPE						X			k.A.	46, XY
40	28	W	23+3	alobäre HPE		X	X		X	X			IUFT	47, XX + 13
41	17	W	26+3	semilobäre HPE									IR	46, XX
42	37	W	19+3	HPE				X			X		IR	47, XX + 13
43	21	M	22+5	HPE									IR	46, XX
44	30	M	36+0	alobäre HPE							X		SPP	46, XX del(13)(pter-q31)
45	32	k.A.	12+4	alobäre HPE									IR	k.A.
46	24	W	28+5	HPE		X			X	X			IUFT	47, XX + 13
47	31	W	22+6	semilobäre HPE	X								IR	46, XX
48	38	W	17+5	alobäre HPE		X	X		X	X		X	IUFT	47, XX + 13
49	36	W	16+4	semilobäre HPE	X		X				X	X	IR	46, XX inv.(6)(p21 . 1q13)
50	38	M	15+2	alobäre HPE		X	X						IR	47, XY + 13
51	26	W	14+0	alobäre HPE	X					X			IR	k.A.

**Tabelle 8: Patientenkollektiv Bonn / Lübeck** (MA - Maternales Alter; G - Geschlecht; GA - Gestationsalter bei Diagnose; PND – pränatale Diagnose; AD – postnatal abweichende Diagnose; H/G - Fehlbildung Herz & herznahe Gefäße; PD - Polydaktylie; SP - Spaltbildung; NF - Nierenfehlbildung; MO - Mikroophthalmie; HY - Hypotelorismus; AR - Arhinie; IR - Interuptio; IUFT - Intrauteriner Fruchttod; SPP - Spontanpartus; k.A. - keine Angaben)

## 3.2. Anamnestische Befunde

### 3.2.1. Maternales Alter

Das mittlere maternale Alter bei Diagnosestellung im Patientenkollektiv lag bei 31 Jahren. Das Alter der jüngsten Patientin betrug 17 Jahre, das der ältesten Patientin 42 Jahre.



**Diagramm 2: Maternales Alter bei Diagnosestellung im Patientenkollektiv Bonn / Lübeck**

### 3.2.2. Familiäre Anamnese

Bei 88,2% (n = 45) der Patientinnen gab es in der Familienanamnese weder Hinweise auf Syndrome oder chromosomale Störungen noch auf Fehlbildungen bei nahen Verwandten.

Chromosomale Störungen bei nahen Verwandten gaben 7,8% (n = 4) der Patientinnen an; hierbei handelte es sich in zwei Fällen um vorangegangene Kinder der Patientinnen mit Trisomie 13 und Trisomie 21, in einem weiteren Fall war bei zwei Kindern in der Verwandtschaft eine Trisomie 21 bekannt. In einem Fall war bei der Kindsmutter eine Robertson'sche Translokation zwischen Chromosom 13 und 15 bekannt.

Fehlbildungen in der nahen Verwandtschaft gaben 5,9% (n = 3) der Patientinnen an. Hierbei handelte es sich in zwei Fällen um Lippen-Kiefer-Gaumen-Spalten, in einem Fall kombiniert mit einem Herzvitium und in einem weiteren Fall lag eine Spina bifida mit Hydrozephalus vor.

### 3.2.3. Vorherige Schwangerschaften

Im Rahmen der gynäkologischen Anamnese wurde die Anzahl der Schwangerschaften, der Lebendgeburten, der Aborte, der Abbrüche sowie der ektopen Schwangerschaften erfasst.

Bei 35,3% (n = 18) der Patientinnen handelte es sich um Erstgravida. Der Anteil der Zweitgravida lag bei 27,5% (n = 14), mehr als eine (2 bis 7) vorangehende Schwangerschaft gaben 37,3% (n = 19) der Patientinnen an.

Von den 33 Patientinnen mit einer oder mehreren vorangehenden Schwangerschaften in der Anamnese gaben 18,2% (n = 6) einen Abort und 18,2% (n = 6) zwei oder mehr Aborte an.

### 3.2.4. Schwangerschaftsverlauf

Den bisherigen Schwangerschaftsverlauf gaben 78,4% (n = 40) der Patientinnen als unauffällig an. Als Komplikationen wurden in 5,9% (n = 3) vaginale Blutungen im ersten Trimenon angegeben, in jeweils einem Fall (2%) wurden vorzeitige Wehentätigkeit, Hyperemesis gravidarum, Gestationsdiabetes sowie eine stattgehabte Infektion mit Coxsackievirus angegeben.

Bei 7,8% (n = 4) der Patientinnen entstand die Schwangerschaft im Rahmen einer *in-vitro-Fertilisation* (IVF).

### 3.2.5. Einwirkung teratogener Substanzen

Der Alkohol- und Nikotinkonsum konnte retrospektiv aus den anamnestischen Angaben in den Patientenakten in 32 Fällen beurteilt werden. In keinem Fall wurde der regelmäßige Genuss von Alkohol angegeben. Regelmäßigen Nikotinkonsum gaben 9,4% (n = 3) der 32 Patientinnen an. Einen Hinweis auf die Einnahme kritischer Medikamente oder beruflichen Kontakt mit potentiell teratogenen Substanzen ergab sich nicht.

## 3.3. Pränataldiagnostische Befunde

### 3.3.1. Indikation zur erweiterten Pränataldiagnostik

Der Überweisungsgrund in ein Zentrum für Pränataldiagnostik und hiermit die Indikation für eine differenzierte Ultraschalluntersuchung konnte bei 50 Patientinnen aus den Akten retrospektiv erfasst werden. Der häufigste Überweisungsgrund war hier mit 74,5% (n = 38) eine sonographische Auffälligkeit, die im Rahmen einer vorangegangenen Ultraschalluntersuchung durch den überweisenden Arzt diagnostiziert wurde. Bei diesen sonographischen Auffälligkeiten handelte es sich, soweit sie näher beschrieben waren, um fetale Wachstumsrestriktion (IUGR), pathologisch erhöhte Nackentransparenz (NT) oder um andere strukturelle fetale Anomalien oder Auffälligkeiten.

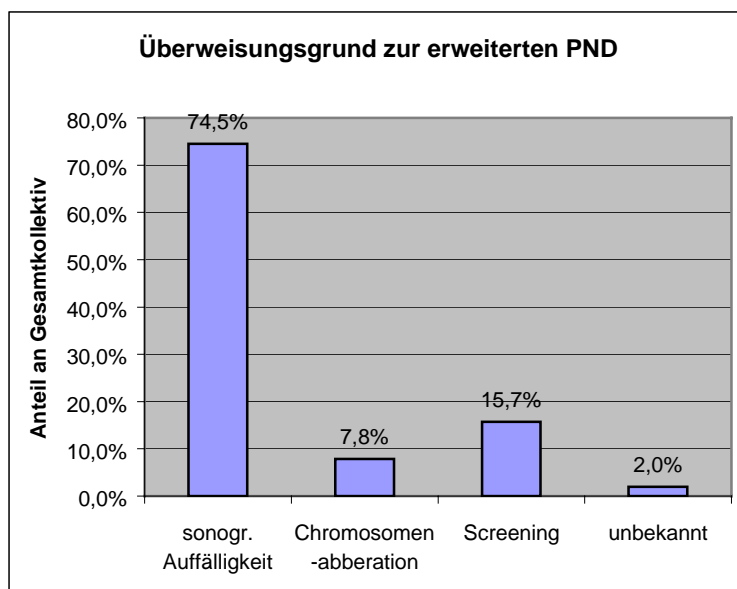


Diagramm 3: Überweisungsgrund zur erweiterten Pränataldiagnostik (PND) im Patientenkollektiv Bonn / Lübeck

Bei 7,8% (n = 4) der Patientinnen war eine bereits in einer anderen Klinik oder beim niedergelassenen Frauenarzt durchgeführte pathologische Chromosomenanalyse die Indikation.

Weitere Indikationen zur pränataldiagnostischen Untersuchung war eine Überweisung zum Screening mit einem Anteil von 15,7% (n = 8). Anlass hierzu war in vier Fällen das mütterliche Alter,



in zwei Fällen eine Geminigravidität und in zwei Fällen ein NT-Screening zur Risikoabschätzung hinsichtlich einer Chromosomenstörung ohne Altersindikation.

In einem Fall war weder Überweisungsgrund noch Indikation für die Untersuchung dokumentiert.

### 3.3.2. Sonographische Befunde der Fetalen Biometrie

#### 3.3.2.1. Fetale Biometrie des Kopfes

Die im Rahmen der fetalen Biometrie erhobenen Messdaten des Kopfes bleiben insgesamt deutlich hinter den für das jeweilige Gestationsalter erwarteten Werten zurück. Der biparietale Kopfdurchmesser liegt im 1. Trimenon bei 60,0%, im 2. Trimenon bei 51,7% und im 3. Trimenon bei 92,3% aller untersuchten Feten unterhalb der 5. Perzentile. Der frontookzipitale Kopfdurchmesser (im ersten Trimenon meist nicht bestimmt) liegt im zweiten Trimenon bei 80,0% und im dritten Trimenon bei 84,6% aller untersuchten Feten unterhalb der 5. Perzentile. Dementsprechend liegt der Kopfumfang im zweiten Trimenon bei 71,0% und im dritten Trimenon 92,3% aller untersuchten Feten unterhalb der 5. Perzentile.

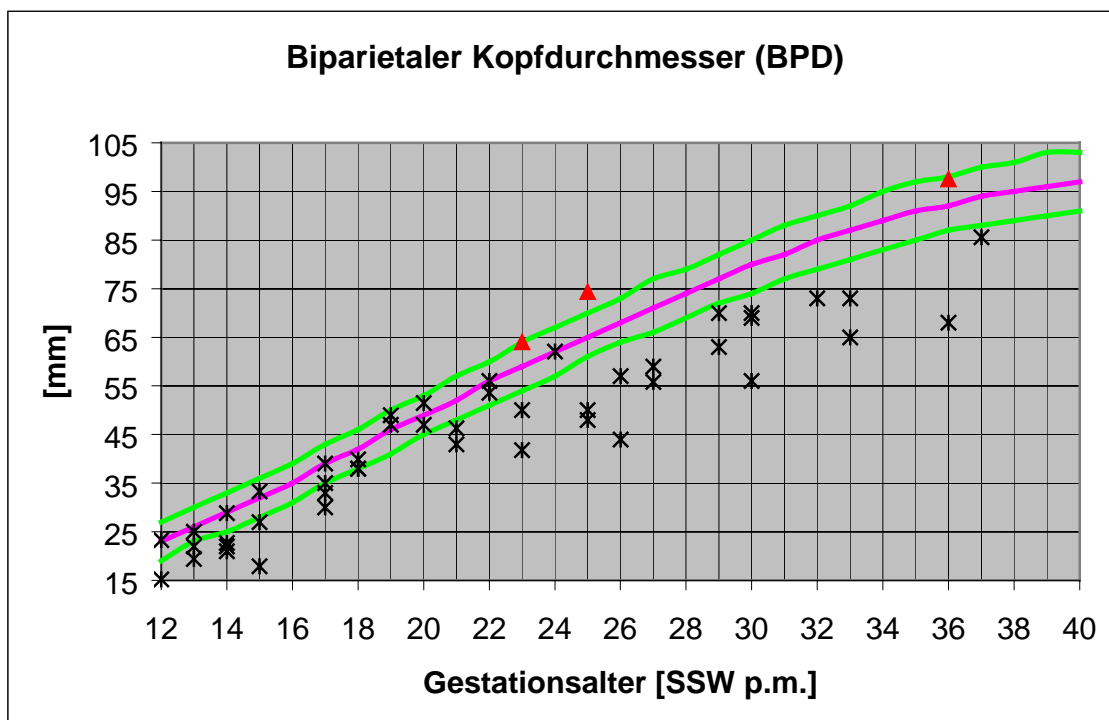


Diagramm 4: Biparietaler Kopfdurchmesser in Abhängigkeit des Gestationsalters im Patientenkollektiv Bonn / Lübeck, 5., 50. und 95. Perzentile (Merz und Wellek, 1996), ▲ *Hydrozephalus internus*

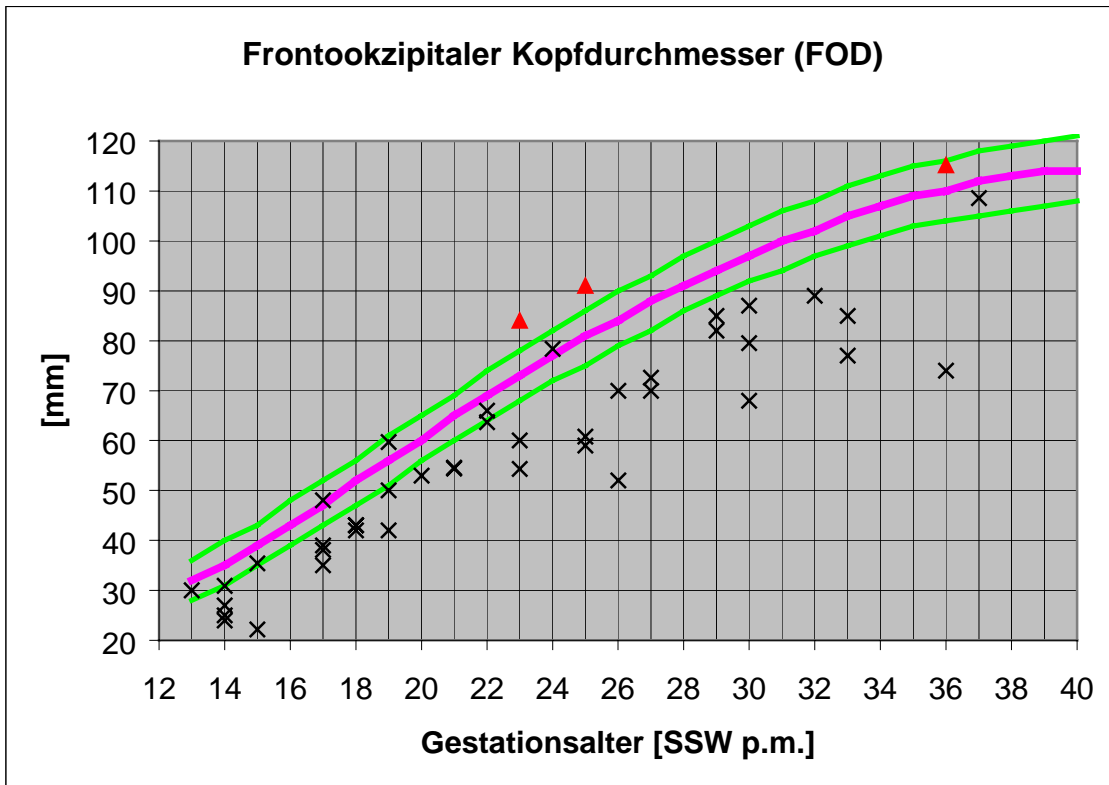


Diagramm 5: Frontookzipitaler Kopfdurchmesser in Abhängigkeit des Gestationsalters im Patientenkollektiv Bonn / Lübeck, 5., 50. und 95. Perzentile (Merz und Wellek, 1996), ▲ *Hydrocephalus internus*

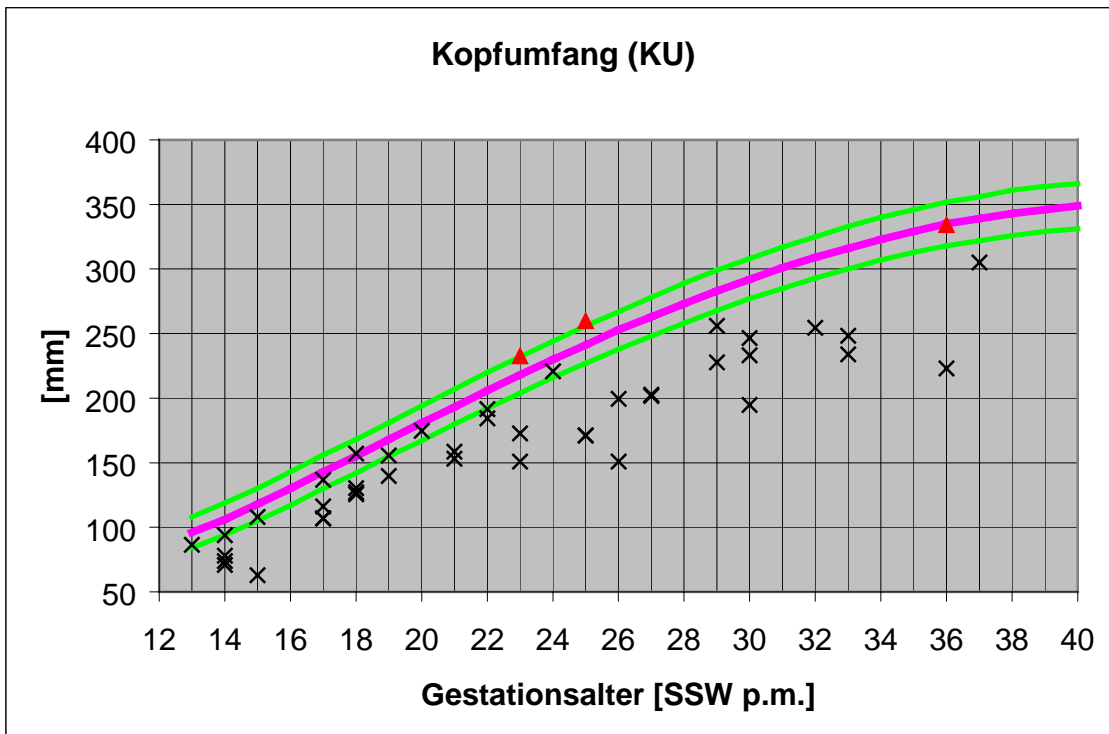


Diagramm 6: Kopfumfang in Abhängigkeit des Gestationsalters im Patientenkollektiv Bonn / Lübeck, 5., 50. und 95. Perzentile (Merz und Wellek, 1996), ▲ *Hydrocephalus internus*

Die bei den jeweiligen Parametern BIP, FOD und KU mit einem roten Dreieck markierten Feten liegen im Gegenteil zum Restkollektiv auf und oberhalb der 95. Perzentile. Bei zwei Feten wurde bereits pränatal ein Hydrozephalus internus beschrieben, bei einem postnatal.

### 3.3.2.2. Fetale Biometrie des Abdomens

Die im Rahmen der fetalen Biometrie erhobenen Messdaten des Abdomens bleiben bei einem Teil der Feten deutlich hinter den für das jeweilige Gestationsalter erwarteten Werten zurück. Der Abdomenumfang (im ersten Trimenon meist nicht bestimmt) liegt im zweiten Trimenon bei 42,9% und im dritten Trimenon bei 45,5% aller untersuchten Feten unterhalb der 5. Perzentile. Mit Ausnahme von 2 Feten mit normalem Karyotyp handelt es sich bei diesen, unterhalb der 5. Perzentile liegenden, um Feten mit chromosomalen Anomalien.

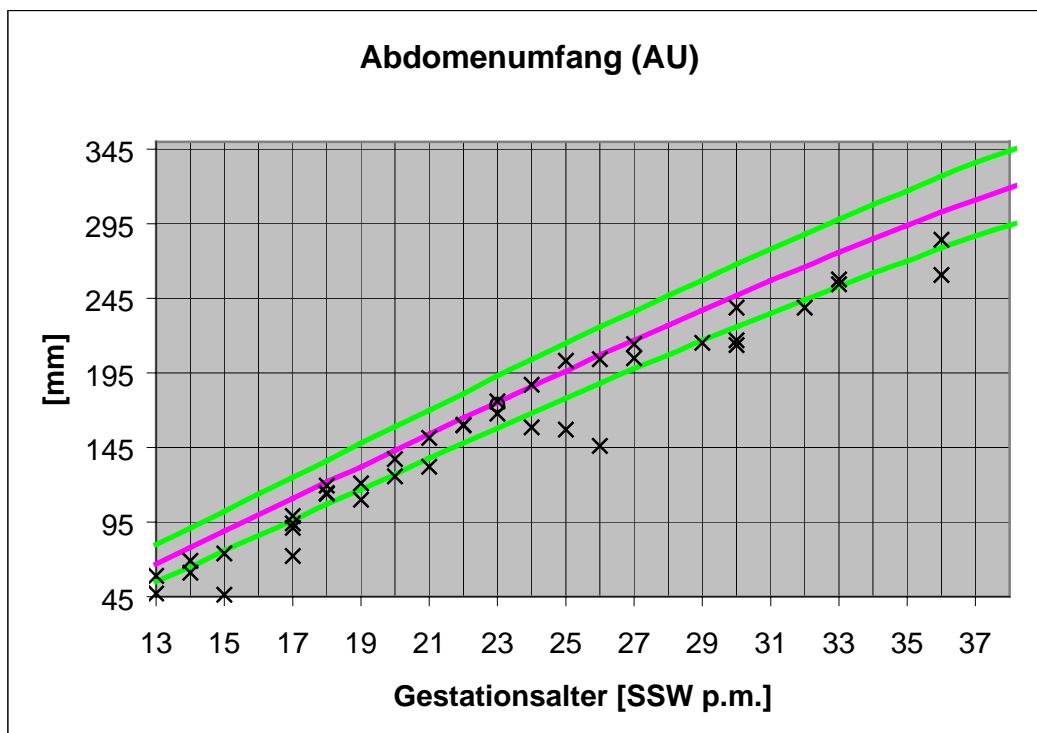


Diagramm 7: Abdomenumfang in Abhängigkeit des Gestationsalters im Patientenkollektiv Bonn / Lübeck, 5., 50. und 95. Perzentile (Merz und Wellek, 1996)

### 3.3.2.3. Fetale Biometrie der großen Extremitätenknochen

Die im Rahmen der fetalen Biometrie erhobenen Messdaten des Femurs bleiben beim überwiegenden Teil der Feten deutlich hinter den für das jeweilige Gestationsalter erwarteten Werten zurück. Die Femurlänge liegt im ersten und zweiten Trimenon bei 50,0% und im dritten Trimenon bei 58,3% aller untersuchten Feten unterhalb der 5. Perzentile.

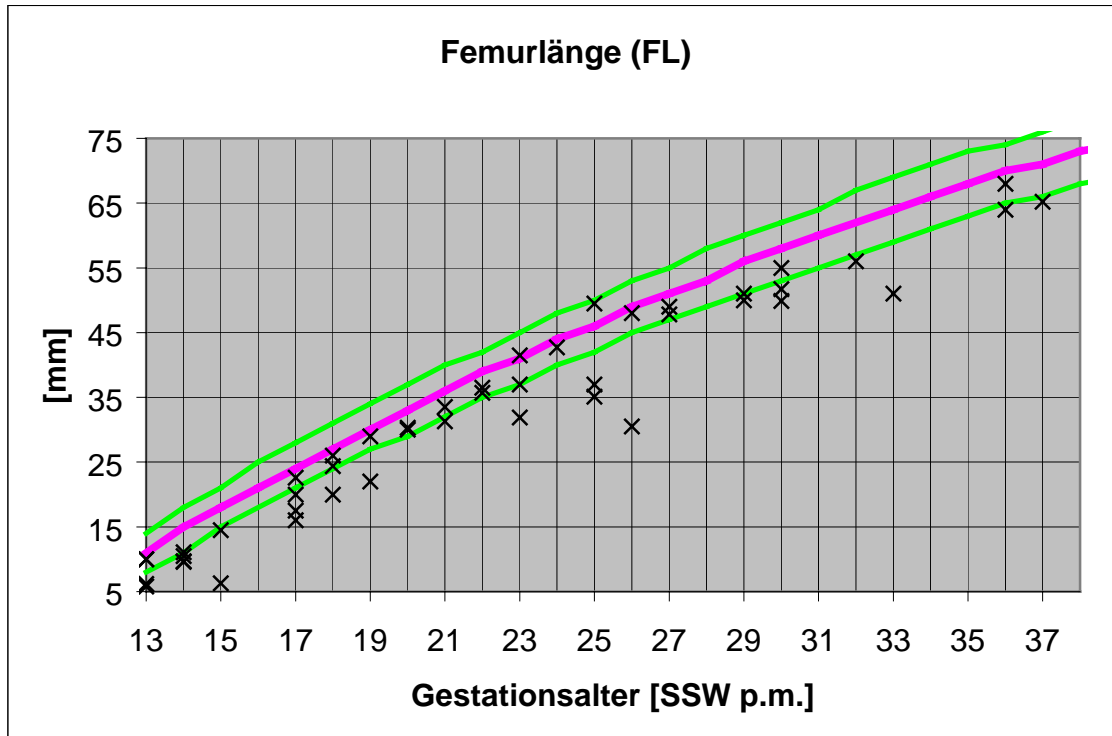
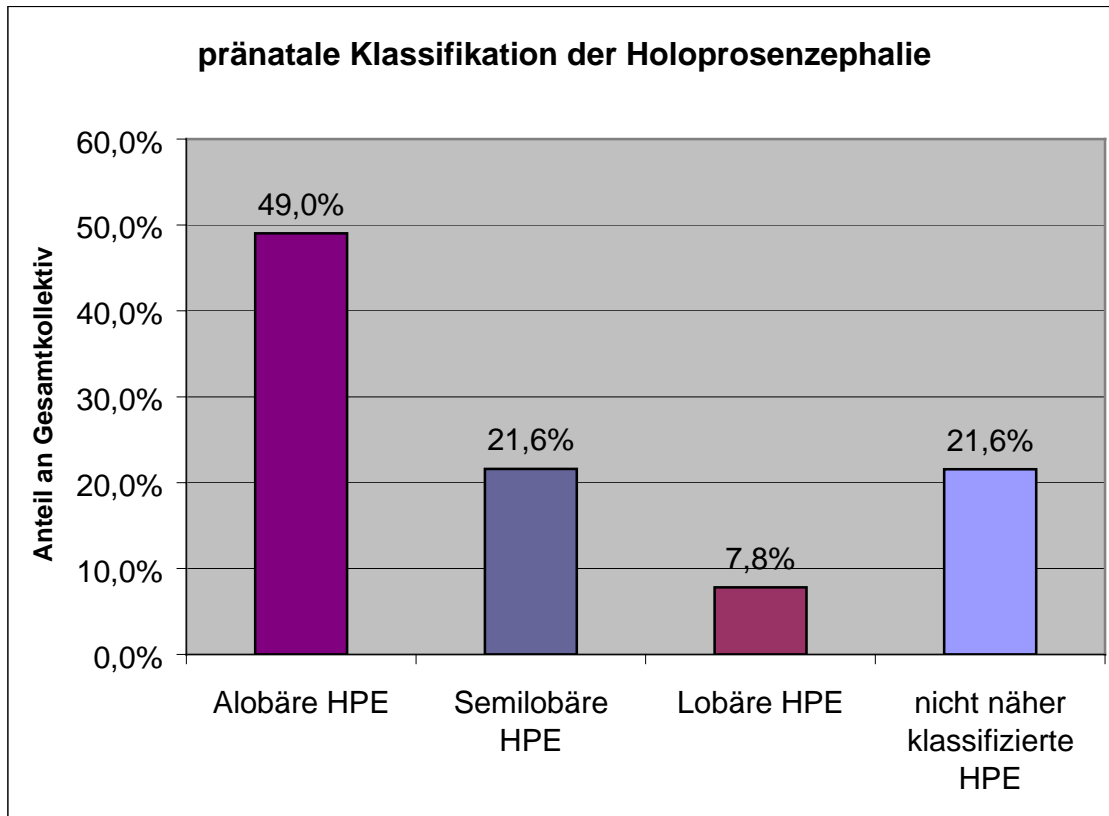


Diagramm 8: Femurlänge in Abhängigkeit des Gestationsalters im Patientenkollektiv Bonn / Lübeck, 5., 50. und 95. Perzentile (Merz und Wellek, 1996)

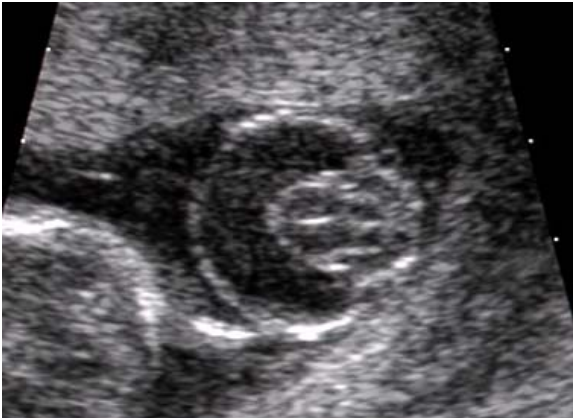### 3.3.3. Sonographische Feindiagnostik

#### 3.3.3.1. Klassifikation der Holoprosenzephalie

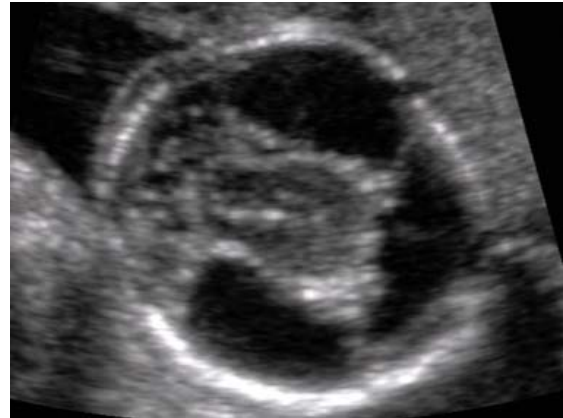Im Patientenkollektiv wurde bei 49,0% (n = 25) der Feten die Diagnose der alobären Holoprosenzephalie, bei 21,6% (n = 11) die Diagnose der semilobären Holoprosenzephalie sowie bei 7,8% (n = 4) die Diagnose der lobären Holoprosenzephalie gestellt. In 21,6% der Fälle (n = 11) wurde die Diagnose Holoprosenzephalie gestellt, ohne diese weiter zu klassifizieren.



**Diagramm 9: pränatale Klassifikation nach Ultraschalldiagnostik im Patientenkollektiv Bonn / Lübeck**



**Abbildung 21: alobäre HPE 12. SSW (UFK Bonn)**



**Abbildung 22: semilobäre HPE 17. SSW (UFK Bonn)**

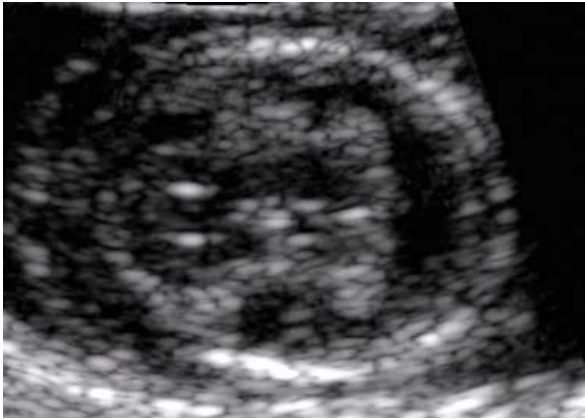

Abbildung 23: lobäre HPE 15. SSW (UFK Bonn)

### 3.3.3.2. Begleitfehlbildungen Gehirn

Bei 11,8% (n = 6) der Feten wurde die Diagnose einer „Dandy-Walker-Malformation“ gestellt oder das hierfür typische sonographische Bild mit großer Zyste in der hinteren Schädelgrube, der Kommunikation zwischen der Cisterna cerebellomedullaris und dem vierten Ventrikel sowie einer Kleinhirnhypoplasie beschrieben (Bollmann und Sohn 1995). Bei zwei Feten (3,9%) wurde ein Hydrozephalus internus beschrieben.

Karyotyp (Fehlbildungen / Feten)	alobäre HPE	semilobäre HPE	lobäre HPE	undiff. HPE
normal (n = 4/10)	1	2	0	1
pathologisch (n = 2/33)	0	1	0	1
unbekannt (n = 2/8)	2	0	0	0

Tabelle 9: Verteilung der Begleitfehlbildungen Gehirn in der Untergruppen

### 3.3.3.3. Begleitfehlbildungen Gesicht und Gesichtsschädel

Insgesamt wurden pränatal bei 52,9% (n = 27) aller Feten eine oder mehrere Begleitfehlbildungen an Gesicht und Gesichtsschädel beschrieben. Die Begleitfehlbildungen im Bereich Gesicht und Gesichtsschädel lassen sich weiter aufteilen in die am häufigsten auftretenden Anomalien der Augen und Orbita, die Spaltbildungen, die verschiedenen Anomalien der Nase sowie weitere seltene Anomalien.

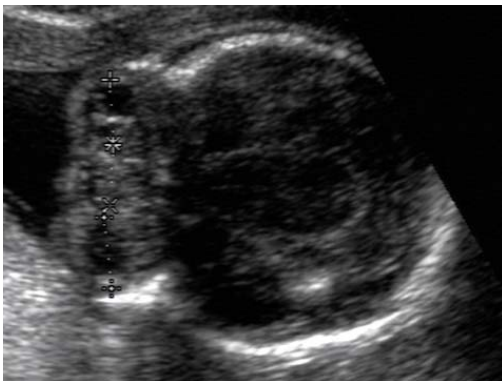
<i>Karyotyp (Fehlbildungen / Feten)</i>	<i>alobäre HPE</i>	<i>semilobäre HPE</i>	<i>lobäre HPE</i>	<i>undiff. HPE</i>
normal (n = 3/10)	0	3	0	0
pathologisch (n = 39/33)	<b>18</b>	<b>6</b>	<b>6</b>	<b>9</b>
unbekannt (n = 4/8)	4	0	0	0

**Tabelle 10: Verteilung der Begleitfehlbildungen Gesicht und Gesichtsschädel in den Untergruppen**

### *Anomalien der Augen und Orbita*

Formen der ein- und beidseitigen Anophthalmie und Zyklopie wurden bei 7,8% (n = 4) der Feten beschrieben, eine Mikroophthalmie bei 29,4% (n = 15) und ein Hypotelorismus bei 21,6% (n = 11). Sonographisch auffällige Augen ohne nähere Angaben wurden bei 5,9% (n = 3) der Feten beschrieben, in einem Fall ein Hypertelorismus.

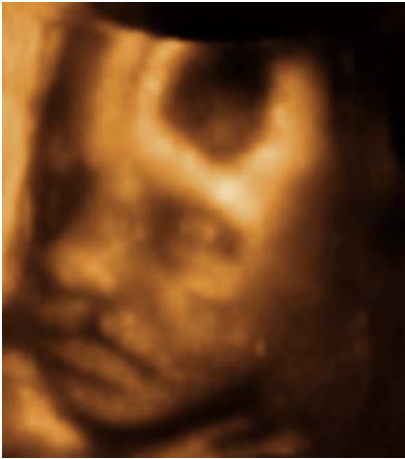Im Kollektiv der Holoprosenzephalie mit Chromosomendefekt konnte bei 33,3% (n = 11) der Feten eine Mikroophthalmie diagnostiziert werden, im Kollektiv der Holoprosenzephalie ohne Chromosomendefekt lediglich bei 11,1% (n = 1). Der Hypotelorismus war unabhängig vom Karyotyp gleichmäßig verteilt. Mit Ausnahme eines Feten traten allerdings alle weiteren Fälle von Anophthalmie und Zyklopie in der Gruppe der Feten mit Chromosomenanomalien auf.



**Abbildung 24: Mikroophthalmie 23. SSW (UFK Bonn)**

### *Spaltbildungen*

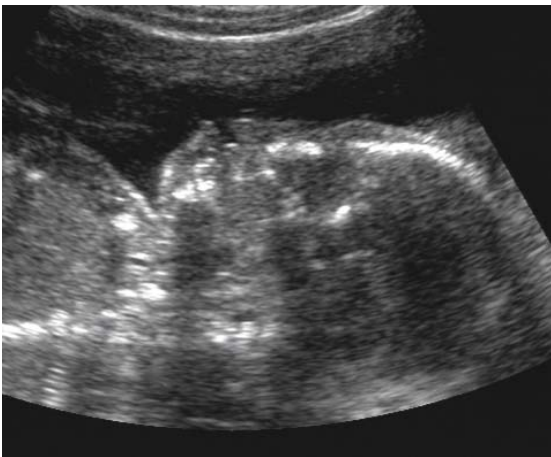Mediane oder bilaterale Lippenspalten mit oder ohne Gaumenspalte sowie isolierte Gaumenspalten konnten bei 35,3% (n = 18) der Feten diagnostiziert werden, bei zwei Feten wurde eine Philtrumagenesie beschrieben. Im Kollektiv der chromosomalen Form waren 36,4% (n = 12) der Feten betroffen, im Kollektiv der nicht-chromosomalen Form 33,3% (n = 3).



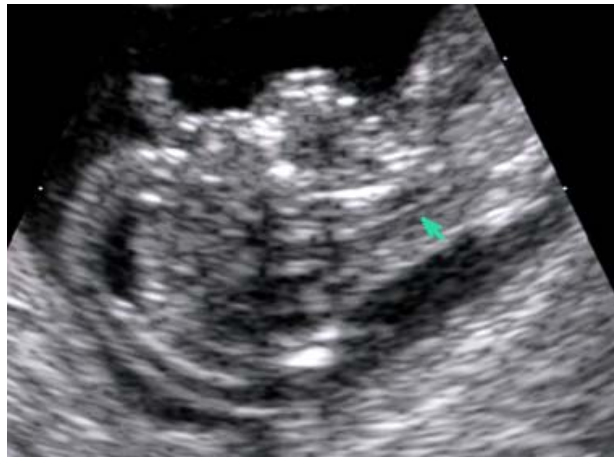
**Abbildung 25: LKGS im 3D-Bild (UFK Bonn)**

### *Anomalien der Nase*

Die als Arhinie bezeichnete Agenesie der Nase wurde bei 21,6% ( $n = 11$ ) der Feten beschrieben, eine Proboscis bei 7,8% ( $n = 4$ ) der Feten. Im Kollektiv der chromosomalen Holoprosenzephalie trat die Arhinie bei 27,3% ( $n = 9$ ) der Feten auf, im Kollektiv der nicht-chromosomalen Holoprosenzephalie lediglich bei 11,1% ( $n = 1$ ). Die Proboscis wurde im Kollektiv der chromosomalen Holoprosenzephalie bei 9,1% ( $n = 2$ ) der Feten beschrieben, im Kollektiv der nicht-chromosomalen Holoprosenzephalie bei 33,3% ( $n = 3$ ).



**Abbildung 26: Arhinie 23. SSW (UFK Bonn)**

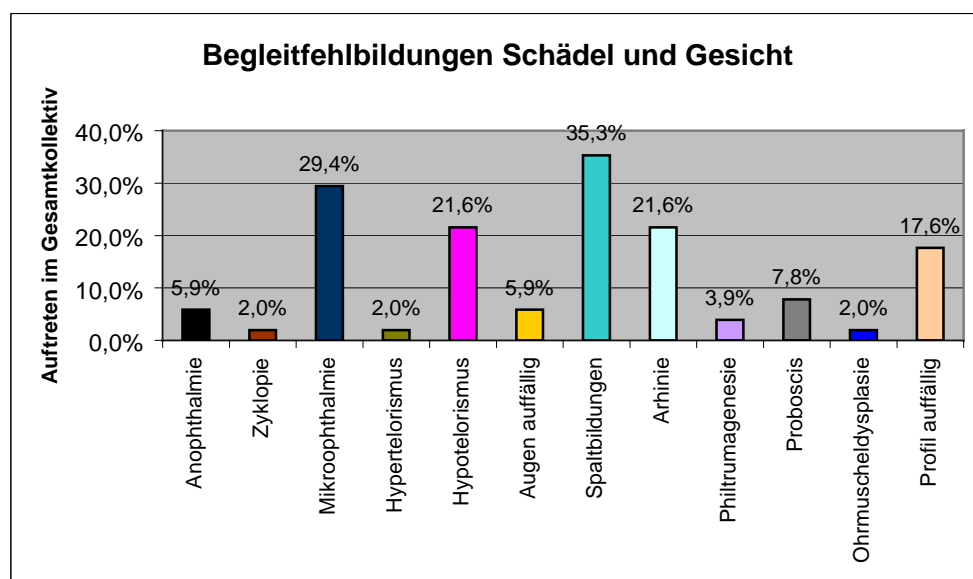


**Abbildung 27: Proboscis, Hypotelorismus 15. SSW (UFK Bonn)**

### *Seltene Anomalien*

Bei 17,9% ( $n = 9$ ) der Feten wurde ein auffälliges Profil oder eine schwere Gesichtsfehlbildung beschrieben, ohne diese näher zu konkretisieren. In einem Fall wurde eine Ohrmuscheldysplasie beschrieben.





**Diagramm 10: Zusammenfassung der Begleitfehlbildungen im Bereich Gesicht und Gesichtsschädel im Patientenkollektiv Bonn / Lübeck** \*(o.n.A.: ohne nähere Angaben)

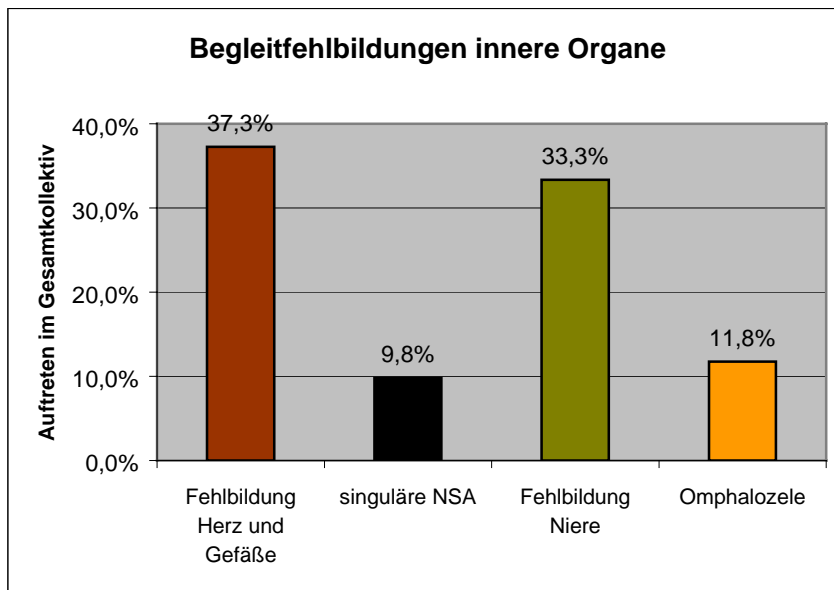
#### 3.3.3.4. Begleitfehlbildungen an inneren Organen

Als Begleitfehlbildungen an den inneren Organen wurden Fehlbildungen an Herz und herznahen Gefäßen mit 37,7% (n = 19) sowie an den Nieren mit 33,3% (n = 17) am häufigsten beschrieben. Seltener wurden bei 9,8% (n = 5) der Feten eine singuläre Nabelschnurarterie (Abb. 28) und bei 11,8% (n = 6) der Feten eine Omphalozele beschrieben.

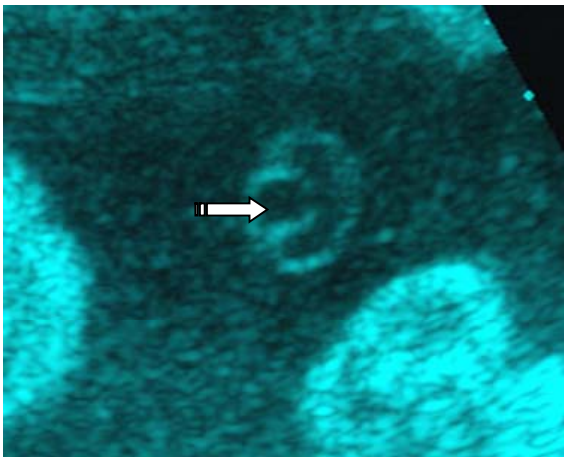
Karyotyp (Fehlbildungen / Feten)	alobäre HPE	semilobäre HPE	lobäre HPE	undiff. HPE
normal (n = 3/10)	1	2	0	0
pathologisch (n = 37/33)	<b>17</b>	5	3	<b>12</b>
unbekannt (n = 7/8)	6	0	0	1

**Tabelle 11: Verteilung der Begleitfehlbildungen der inneren Organe in den Untergruppen**

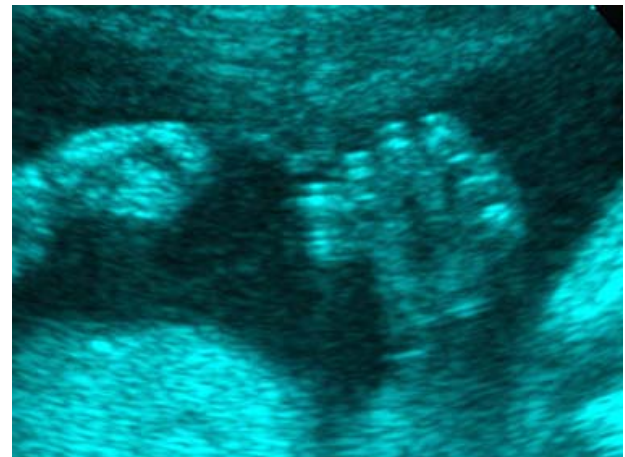
Im Kollektiv der chromosomalen Holoprosenzephalie wurden bei 48,5% (n = 16) der Feten Anomalien an Herz und herznahen Gefäßen sowie bei 30,3% (n = 12) Anomalien der Nieren beschrieben, im Kollektiv der nicht-chromosomalen Holoprosenzephalie wurden Anomalien an Herz und herznahen Gefäßen lediglich bei 11,1% (n = 1) und Anomalien der Nieren ebenfalls lediglich bei 11,1% (n = 1) beschrieben.



**Diagramm 11: Begleitfehlbildungen an sonstigen inneren Organen im Patientenkollektiv Bonn / Lübeck**



**Abbildung 28: singuläre Nabelschnurarterie 26. SSW (UFK Bonn)**



**Abbildung 29: Hexadaktylie 26. SSW (UFK Bonn)**

Unter den 19 beschriebenen *Anomalien an Herz und herznahen Gefäßen* überwiegt der VSD (Ventrikel-Septum-Defekt) mit 52,6% ( $n = 10$ ), in weiteren jeweils 10,5% ( $n = 2$ ) wurde eine massive Myokardhypertrophie und das Bild einer Fallot'schen Tetralogie beschrieben, die verbleibenden 26,3% ( $n = 5$ ) verteilen sich auf jeweils einen Fall von Aortenstenose, DORV (double-outlet-right-ventricle), HLHS (hypoplastisches Linksherzsyndrom), eine „reitende Aorta“ sowie die Situation eines univentrikulären Herzens.

Die 17 beschriebenen *Anomalien der Nieren* reichen von der mit 47,1% ( $n = 8$ ) häufigsten Hydronephrose über Formen der Nierendysplasie und -hyperplasie mit einem Anteil von 23,5%

(n = 4), jeweils einem Fall einer Hufeisenniere und Pyelektasie sowie drei als auffällig beschriebenen Nieren ohne nähere Angaben.

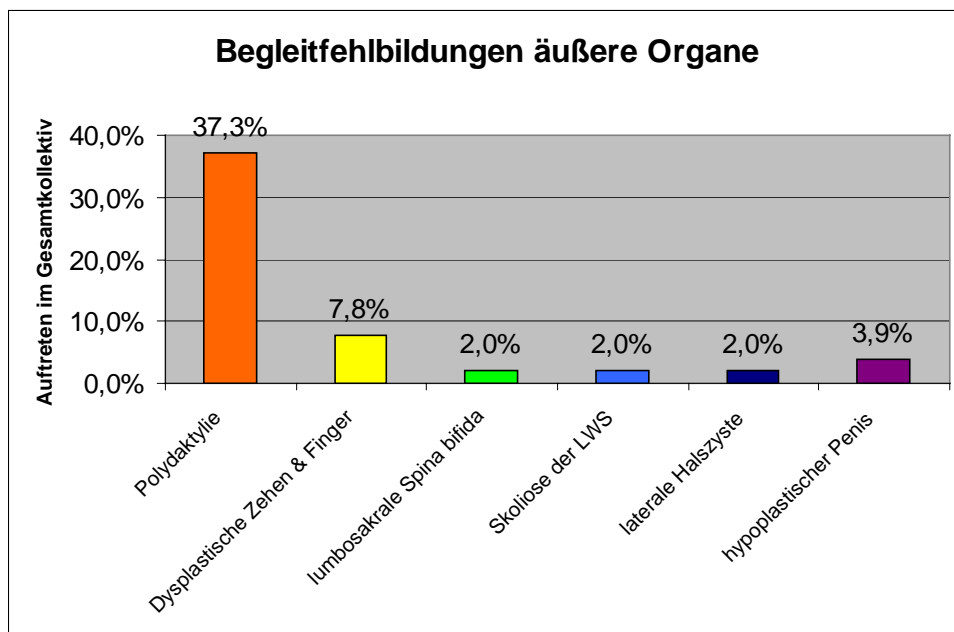
### 3.3.3.5. Begleitfehlbildungen an äußeren Organen

Als Begleitfehlbildung an äußeren Organen wurde bei 37,3% (n = 17) der Feten eine Polydaktylie beschrieben (siehe Abb. 29). Alle hiervon betroffenen Feten waren an der chromosomalen Form der Holoprosenzephalie erkrankt.

Karyotyp (Fehlbildungen / Feten)	alobäre HPE	semilobäre HPE	lobäre HPE	undiff. HPE
normal (n = 2/10)	1	1	0	0
pathologisch (n = 21/33)	<b>12</b>	<b>4</b>	1	<b>4</b>
unbekannt (n = 1/8)	1	0	0	0

**Tabelle 12: Verteilung der Begleitfehlbildungen der äußeren Organe in den Untergruppen**

Dysplastische Veränderungen an Zehen und Fingern wurden bei weiteren 7,8% (n = 4) der Feten beschrieben, in jeweils einem Fall ergab die sonographische Untersuchung eine lumbosakrale Spina bifida, die Skoliose der Lendenwirbelsäule und eine laterale Halszyste. Ein hypoplastisches männliches Genital wurde bei zwei Feten beschrieben.



**Diagramm 12: Begleitfehlbildungen an sonstigen äußeren Organen im Patientenkollektiv Bonn / Lübeck**

### 3.3.3.6. Fetale Nackentransparenz (NT)

Von den insgesamt 12 bis zur 14. SSW untersuchten Feten wurde bei 9 Feten eine sonographische Messung der Nackentransparenz (NT) dokumentiert.

Nackentransparenz (NT)	normaler Karyotyp	Trisomie 13	Triploidie	unbekannter Karyotyp
physiologisch (< 95%)	0	1	0	1
dorsonuchales Ödem (≥ 95%)	1	5	1	0

**Tabelle 13: NT-Messung im Kollektiv Bonn / Lübeck in der 11. – 14. SSW p.m.**

Bei 77,8% (n = 7) der Feten lag die NT oberhalb der 95. Perzentile im pathologischen Bereich (Snijders et al. 1998), hiervon zeigte sich bei 6 von 7 Feten eine Trisomie 13 oder Triploidie. Bei einem Fet mit unauffälligem Karyotyp war die NT ebenfalls pathologisch erhöht – andererseits zeigte sich bei einem Fet mit physiologischer NT (1,4 mm bei einer SSL von 64,5 mm in der 13+5 SSW) einer Trisomie 13.

### 3.3.4. Invasive Diagnostik und Karyotypisierung

#### 3.3.4.1. Durchführung invasiver Diagnostik

Bei der Diagnosestellung Holoprosenzephalie wurde der Patientin eine Chromosomenanalyse angeboten. Bei 80,4% (n = 41) der Patientinnen wurde eine invasive Diagnostik durchgeführt. In Abhängigkeit vom Schwangerschaftsalter kamen hierbei folgende Verfahren einzeln oder auch in Kombination zum Einsatz:

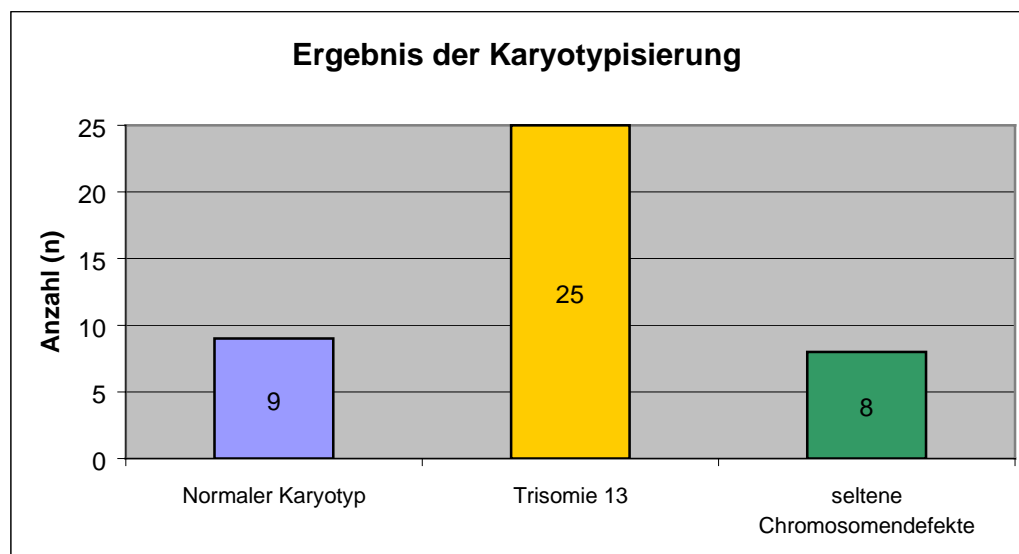
- Amniozentese (n = 21)
- Chorionzottenbiopsie (n = 18)
- Nabelschnurpunktion (n = 16)

Bei 11,8% (n = 6) der Patientinnen wurde nach Ablehnung (n = 4) oder bei präfinalem Feten (n = 2) keine invasive Diagnostik durchgeführt. In einem Fall wurde nach vorheriger Ablehnung die Chromosomenanalyse aus fetalem Gewebe nach stattgefundenener Totgeburt nachgeholt.

Bei 7,8% (n = 4) der Patientinnen lag bereits zum Zeitpunkt der Überweisung in das Zentrum für Pränataldiagnostik eine Chromosomenanalyse vor.

### 3.3.4.2. Ergebnis der Karyotypisierung

Von den insgesamt 46 Patientinnen, bei denen eine Karyotypisierung im Rahmen der Diagnostik durchgeführt wurde, konnte in 42 Fällen retrospektiv der fetale Karyotyp aus den Akten ermittelt werden. Von diesen 42 Feten wiesen 78,6% (n = 33) eine Chromosomenanomalie auf, bei 21,4% (n = 10) lag ein normaler Karyotyp (46, XX oder 46, XY) vor.



**Diagramm 13: Ergebnis der Karyotypisierung von 42 Feten im Patientenkollektiv Bonn / Lübeck**

Es traten verschiedene strukturelle und numerische Chromosomenaberrationen auf, wobei die Trisomie 13 (47, XX+13 oder 47, XY+13) mit 59,5% (n = 25) die häufigste numerische Chromosomenaberration darstellte. Weitere, seltener aufgetretene numerische und strukturelle Chromosomenaberrationen in diesem Patientenkollektiv sind in Tabelle 14 aufgeführt.

Anzahl (n)	Fetaler Karyotyp
2	69, XXX
1	48, XX+18 +der(21)
1	46, XX inv(6)
2	46, XX del(13)
1	46, XY del(7)
1	44, XX t(13;15), t(5;18)

**Tabelle 14: Seltene numerische und strukturelle Chromosomenaberrationen im Patientenkollektiv Bonn / Lübeck**

### 3.3.5. Diagnosezeitpunkt

Das über den gesamten Zeitraum ermittelte Gestationsalter zum Zeitpunkt der Diagnose lag in dieser Arbeit im Mittel bei 21,9 SSW p.m. (zwischen 11+1 SSW und 36+5 SSW p.m.). Hierbei ist im Untersuchungszeitraum ein Rückgang des mittleren Diagnosealters von 32,3 SSW p.m. im Jahr 1990 hin zu 18,8 SSW p.m. im Jahr 2004 zu beobachten.

## 3.4. Postnatale Befunde

### 3.4.1. Geschlecht des Kindes

Bei 45 der Feten konnte das Geschlecht retrospektiv anhand der Ultraschallbefunde, der Karyotypisierung oder postnatalen Befunderhebung ermittelt werden. Bei 6 Feten war das Geschlecht nicht bekannt oder nicht dokumentiert.

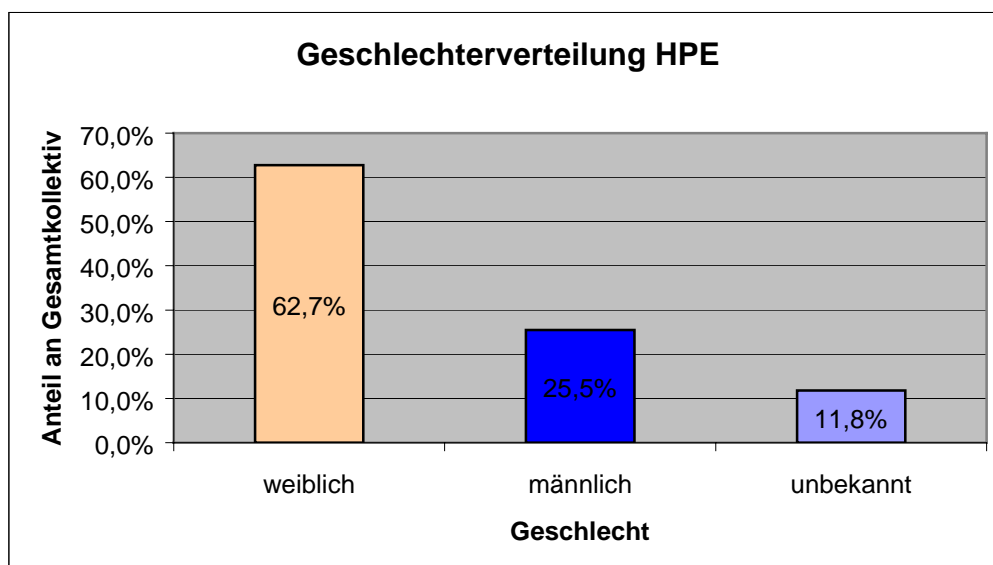
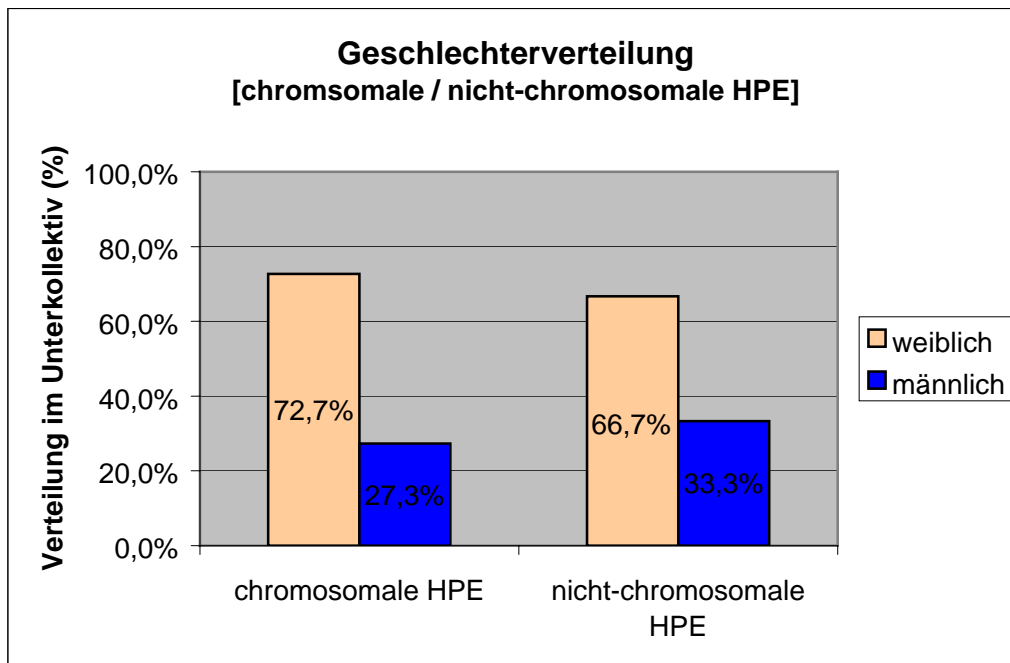


Diagramm 14: Geschlechterverteilung im Gesamtpatientenkollektiv Bonn / Lübeck

Betrachtet man das Gesamtkollektiv waren 62,7% (n = 32) der Feten weiblich, 25,5% (n = 13) der Feten männlich, bei 11,8% (n = 6) der Feten war das Geschlecht nicht bekannt.

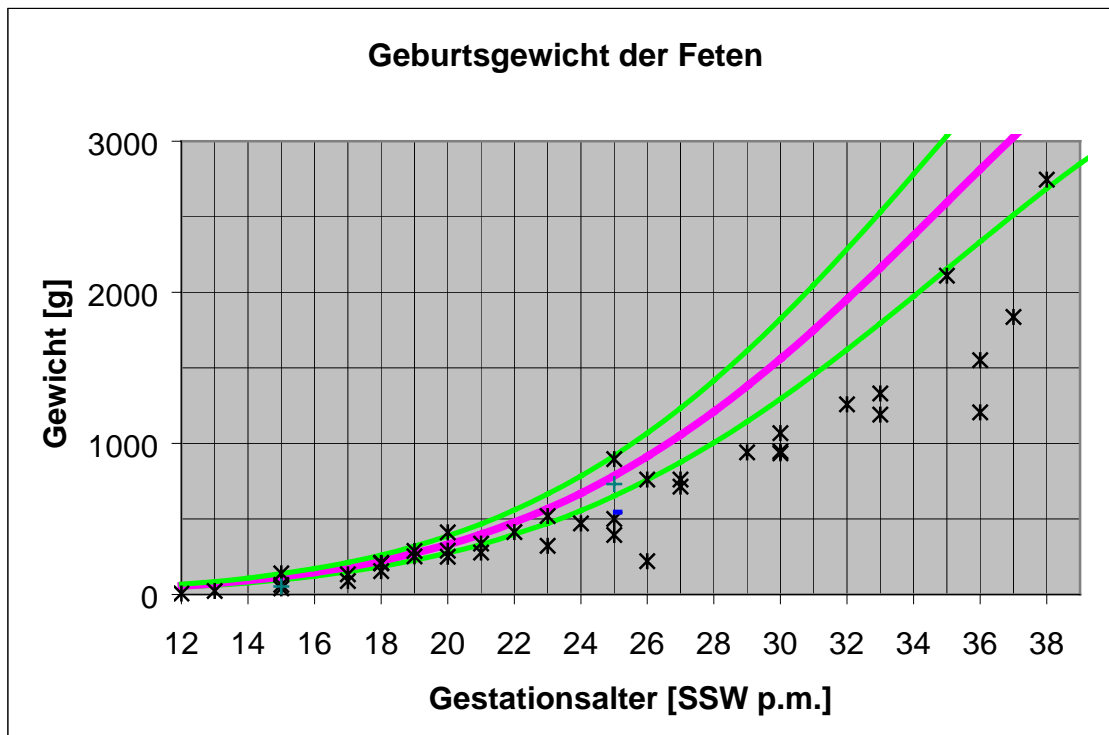
Differenziert man nach chromosomaler Form der Holoprosenzephalie, so findet man bei Vorliegen einer Chromosomenanomalie ein Geschlechterverhältnis von 2,7:1 (weiblich : männlich) – bei der nicht-chromosomalen Form der Holoprosenzephalie von 2:1 (weiblich : männlich).



**Diagramm 15: Geschlechterverteilung chromosomale vs. nicht-chromosomale HPE im Kollektiv Bonn / Lübeck**

### 3.4.2. Geburtsgewicht

Bei der Ermittlung des Geburtsgewichts wurden die jeweils zur Verfügung stehenden Daten verwendet, aus denen Gewicht und Schwangerschaftsalter zu entnehmen war. Bei 37,3% (n = 19) der Feten konnte hierbei das tatsächliche Geburtsgewicht ermittelt werden, bei weiteren 43,1% (n = 22) der Feten wurden die im Rahmen einer ultrasonographischen fetalen Biometrie in unmittelbarem zeitlichen Zusammenhang zur Geburt oder dem Schwangerschaftsabbruch erfolgten Gewichtsberechnungen anhand der Berechnungsformeln nach Hadlock verwendet. Hierbei muss hinsichtlich der Vorhersagegenauigkeit von einer Schwankungsbreite von +/- 10% ausgegangen werden (Hadlock et al. 1991). Bei 15,7% (n = 8) der Feten war weder das Gewicht dokumentiert, noch konnte aus den biometrischen Daten nachträglich eine zuverlässige Gewichtsberechnung durchgeführt werden.



**Diagramm 16: Gewicht der Feten in Abhängigkeit des Gestationsalters im Patientenkollektiv Bonn / Lübeck, 10., 50. und 90. Perzentile (Hadlock et al. 1991)**

Die im Rahmen des tatsächlich bekannten Geburtsgewichts sowie des Schätzwerts nach fetaler Biometrie erhobenen Daten bleiben beim überwiegenden Teil der Feten deutlich hinter den für das jeweilige Gestationsalter erwarteten Werten zurück. Das Gewicht liegt im ersten Trimenon in 100%, im zweiten Trimenon bei 51,9% und im dritten Trimenon bei 92,9% aller untersuchten Feten unterhalb der 10. Perzentile.

### 3.4.3. Neonatales Outcome

Die Feten wurden hinsichtlich des neonatalen Outcome einer der folgenden Gruppen zugeordnet:

Unter der *normalen termingerechten Geburt* wurden alle ab der abgeschlossenen 37. Schwangerschaftswoche p.m. lebend geborenen Feten erfasst. Dies war bei 3,9% (n = 2) der Fall, wobei eines der Kinder an alobärer Holoprosenzephalie erkrankt war und nach 80 Tagen verstarb. Das andere Kind war an semilobärer Holoprosenzephalie erkrankt und lebt 2005 im Alter von 9 Jahren.

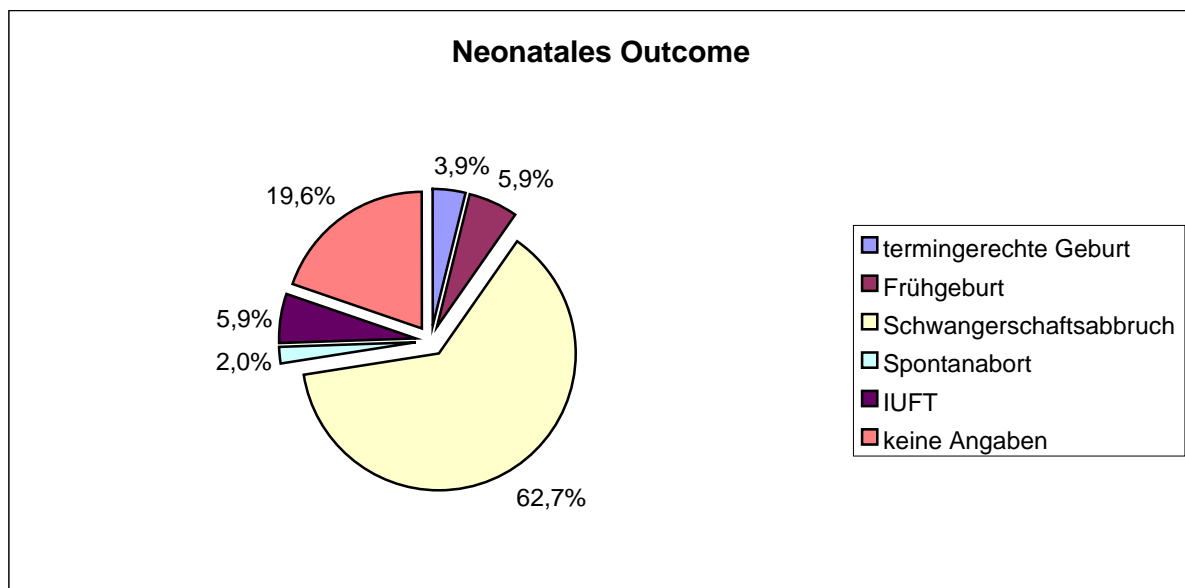


Als **Frühgeburt** wurden alle vor der abgeschlossenen 37. Schwangerschaftswoche p.m. lebend geborenen Feten erfasst. Es wurden 5,9% (n = 3) der Feten zwischen der 25. und 36. Schwangerschaftswoche p.m. geboren. Alle verstarben innerhalb der ersten beiden Lebenstage.

Ein **Schwangerschaftsabbruch** wurde in 62,7% (n = 32) der Schwangerschaften durchgeführt. Gemäß § 218a StGB wurde mit oder ohne vorherigen Fetocid der Schwangerschaftsabbruch zwischen der 12. und 30. Schwangerschaftswoche p.m. durchgeführt.

Zu einem **Spontanabort**, per Definition ein tot geborenen Feten mit einem Geburtsgewicht unter 500g, kam es lediglich in einem Fall.

Unter **Totgeburt** oder **intrauterinem Fruchttod** (IUFT) wurden alle vor der Geburt verstorbenen Feten mit einem Geburtsgewicht von mindestens 500g zusammen gefasst, hier mit einem Anteil von 5,9% (n = 3).



**Abbildung 30: Neonatales Outcome im Patientenkollektiv Bonn / Lübeck**

Bei insgesamt 19,6% (n = 10) der Feten konnte das Outcome nicht erfasst werden, da die weitere Behandlung in externen Kliniken vorgenommen wurde oder das weitere Vorgehen nicht ausreichend dokumentiert war.

#### 3.4.4. Klinische Untersuchung

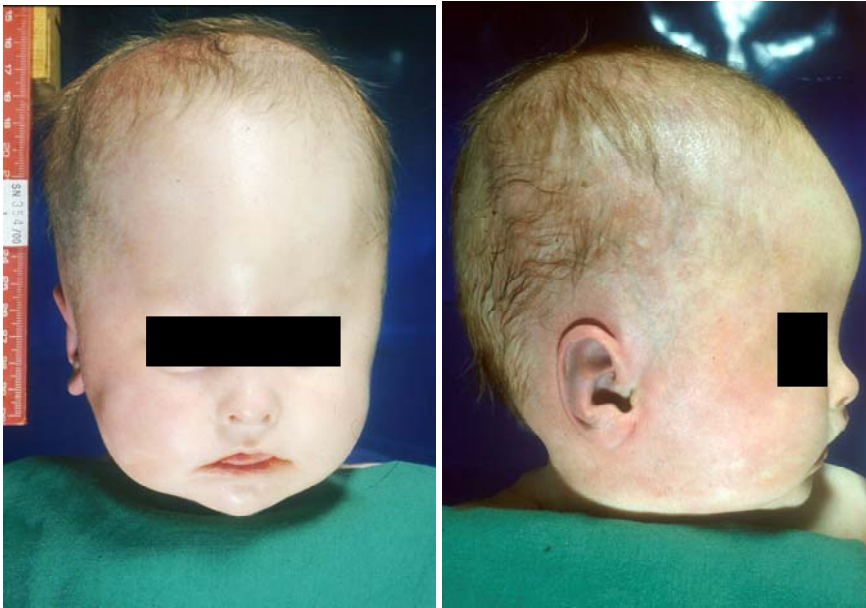Eine pädiatrische Untersuchung und Betreuung fand durch die Universitätskinderkliniken Bonn und Lübeck sowie die angeschlossenen Fachkliniken und behandelnden Kinderärzte statt.

Dies beinhaltete bei längerem Überleben auch entsprechend eine umfangreiche Diagnostik. Im untersuchten Kollektiv trifft dies bei zwei Feten zu:

Im **ersten Fall** bestätigte sich die in der 37. SSW gestellte pränatale Diagnose einer semilobären Holoprosenzephalie mit normalem weiblichen Karyotyp (46, XX) bei deutlicher Wachstumsrestriktion. In der 38+2 SSW wurde schließlich ein Mädchen mit einem Geburtsgewicht von 1.850g und einem APGAR von 8/9/10 per elektiver Sektio caesarea geboren. Die pränatal ultrasonographisch beschriebenen Begleitfehlbildungen einer lumbosakralen Spina bifida, einer Analatresie sowie einer Hydronephrose wurde von Seiten der Pädiater wie folgt beschrieben: gedeckte Lipomeningomyelocele, Lähmungsniveau inkomplett L5, Tethered cord (hier operative Lösung im Alter von 11 Monaten, zweimalige Revision von Liquorfisteln), Hydronephrose II. Grades rechts, Z.n. Anuserweiterungsplastik bei anteriorem Anus und chronischer Obstipation. Die pränatal beschriebene Myokardhypertrophie war klinisch asymptomatisch, der kardiale Befund wurde als unauffällig beschrieben. Im Jahr 2005 besucht das Kind im Alter von 9 Jahren die dritte Klasse der Grundschule. Das Kind zeigte eine gute motorische Entwicklung; trotz leichter Gleichgewichtsprobleme läuft sie frei, reitet und fährt Fahrrad. Hinsichtlich der psychosozialen Entwicklung zeigt sich das Mädchen auffällig und wird als schwer integrierbar beschrieben. Weiter besteht eine chronische neurogene Blasen- und Mastdarmlähmung mit chronischer Obstipation; bei regelmäßig durchgeführter Einmalkatheterisierung treten rezidivierende Harnwegsinfekte auf.

Im **zweiten Fall** bestätigte sich die in der 36. SSW gestellte pränatale Diagnose einer alobären Holoprosenzephalie mit auffälligem weiblichen Karyotyp (46, XX del(13)(pter-q31)). In der 37+4 SSW wurde ein Mädchen mit einem Geburtsgewicht von 2.745g und einem APGAR von 2/5/9 nach Geburtseinleitung vaginal geboren. Der pränatal ultrasonographisch beschriebene Hypotelorismus bestätigte sich nach pädiatrischer Diagnostik. Weiterhin wurde eine mongoloide Augenstellung beschrieben. Bei zunehmenden Hirndruck im Rahmen eines Hydrozephalus internus verstarb das Kind im Alter von 80 Tagen im zentralen Atemversagen. Im Rahmen der anschließenden Obduktion wurde eine alobäre Holoprosenzephalie mit ausgeprägtem Hydrozepha-

lus internus, ein deutlicher Hypotelorismus sowie eine ischämische Tubulopathie der Nieren beidseits beschrieben.



**Abbildung 31: Säugling mit alobärer HPE, Hypotelorismus und Hydrozephalus internus - verstorben im Alter von 80 Tagen (Institut für Pathologie der Universitätsklinik Lübeck)**

### 3.4.5. Pathologisch-anatomische Begutachtung

Bei 21 Feten konnten aussagekräftige Folgedaten in Form eines pathologisch-anatomischen Gutachtens akquiriert werden. In den anderen Fällen erfolgte die weitere Behandlung in externen Kliniken (n = 5), eine Autopsie wurde durch die Eltern abgelehnt (n = 2) oder die Dokumentation war nicht zugänglich (n = 23).

Von den 21 Feten, bei denen ein pathologisch-anatomisches Gutachten ausgewertet werden konnte, bestätigte sich die pränatale Diagnose einer Holoprosenzephalie bei 81,0% (n = 17). Bei 9,5% (n = 2) konnte eine exakte pathologische Beurteilung aufgrund fortgeschrittener Autolyse nicht durchgeführt werden: In diesen beiden Fällen wurde eine komplexe Fehlbildung im Rahmen einer Trisomie 13 beschrieben.

Bei ebenfalls 9,5% (n = 2) der hier untersuchten Feten konnte die pränatale Diagnose einer Holoprosenzephalie nicht bestätigt werden, beschrieben wurde im ersten Fall eine komplexe und der Holoprosenzephalie ähnliche Hirnfehlbildung mit bilateraler Arhinenzephalie und fehlender Gyrierung bei Trisomie 13 und im zweiten Fall ein massiver Hydrozephalus internus mit Kleinhirnhypoplasie bei normalem männlichen Karyotyp.

Die pränatale Differenzierung in alobäre, semilobäre und lobäre Holoprosenzephalie stimmte bei 52,9% (n = 9) der Feten mit der pathologischen Diagnose überein. Eine abweichende Einschätzung wurde bei 41,2% (n = 7) der Feten getroffen.

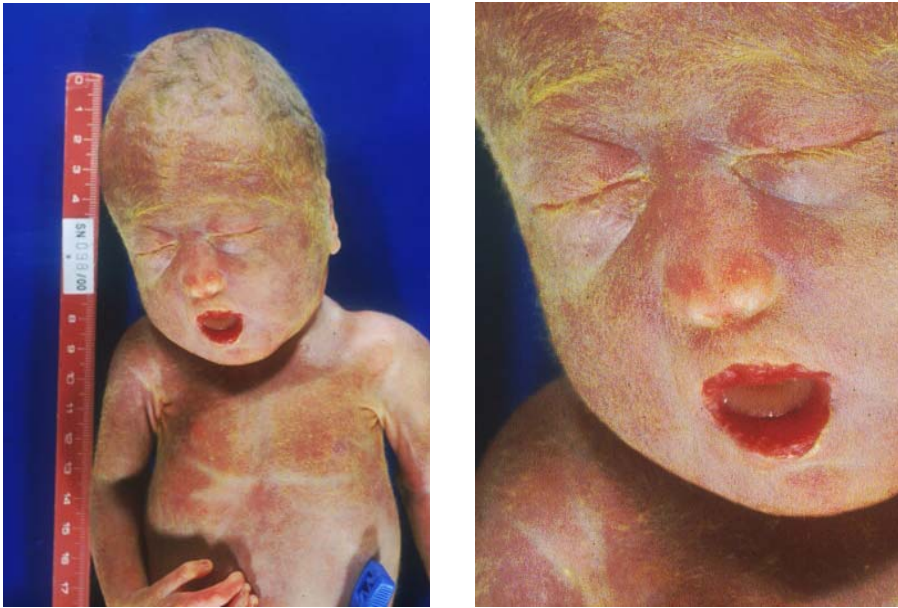Nr.	<i>Pränataler Befund</i>		<i>Postnataler Befund</i>	
	<i>SSW</i>	<i>Diagnose</i>	<i>SSW</i>	<i>Diagnose</i>
8	28+3	alobäre HPE	28+5	semilobäre HPE
9	32+0	alobäre HPE	34+5	semilobäre HPE
15	29+1	lobäre HPE	29+1	semilobäre HPE
38	23+5	semilobäre HPE	25+0	alobäre HPE
47	22+6	semilobäre HPE	24+1	alobäre HPE
49	16+4	semilobäre HPE	16+5	alobäre HPE
51	14+0	alobäre HPE	14+2	semilobäre HPE

**Tabelle 15: Übersicht der abweichenden Einschätzungen in pränataler und postnataler Befundung**

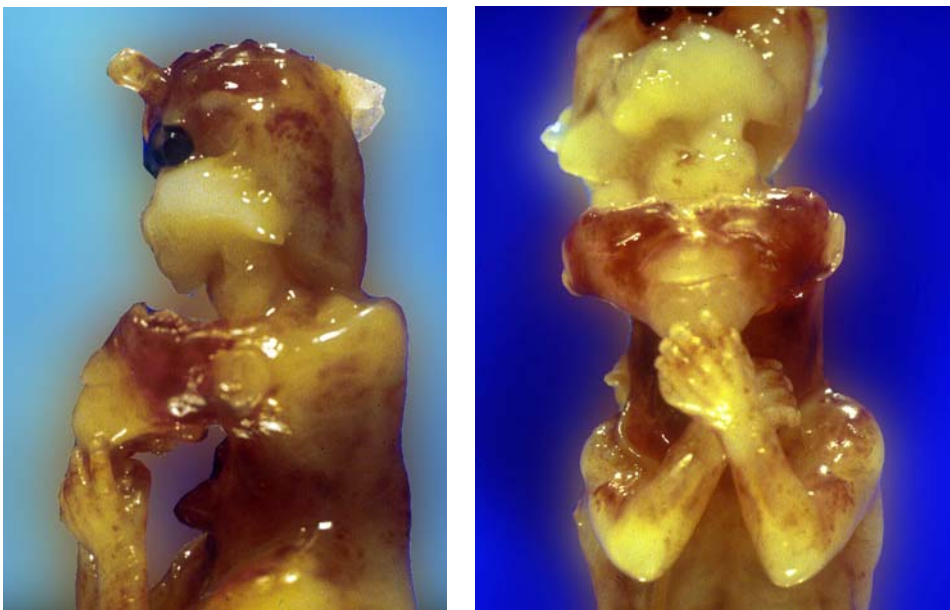
Bei 5,9% (n = 1) der Feten wurde keine Aussage hinsichtlich der Form einer Holoprosenzephalie getroffen.

#### 3.4.5.1. *Fehlbildungen Gehirn, Schädel, Gesicht*

Bei den pathologisch-anatomisch untersuchten Feten traten neben den im engeren Sinne zu der Diagnose der Holoprosenzephalie gehörenden strukturellen Veränderungen hier folgende Fehlbildungen auf: Mikrozephalie (n = 8), Hypotelorismus (n = 8), mediane oder bilaterale Spaltbildungen (n = 7), Proboscis / single nostril (n = 3), Mikroophthalmie (n = 2), Mikrognathie (n = 2), Zyklopie (n = 1) und Hypertelorismus (n = 1). Weitere, als auffällig beschriebene Befunde waren ein flaches Profil, auffällige Kopfform, hypoplastische Anlagen von Ohren, Mund und Nase sowie mongoloide Augenstellung.



**Abbildung 32: Fet mit Hypotelorismus, Mikrozephalie und singulärem Nasenloch in der 29+0 SSW (Institut für Pathologie der Universitätsklinik Lübeck)**



**Abbildung 33: Fet mit Zyklopie und Proboscis in der 11+2 SSW (Institut für Pathologie der Universitätsklinik Lübeck)**

#### 3.4.5.2. *Fehlbildungen an inneren Organen*

An begleitenden Fehlbildungen der inneren Organe wurden bei den pathologisch-anatomisch untersuchten Feten folgende Auffälligkeiten beschrieben: Fehlbildung oder Agenesie der Nieren ein- oder beidseits (n = 8), Ventrikelseptumdefekte (n = 5) und Fallot'sche Tetralogie (n = 2).

Weitere, als auffällig beschrieben Befunde waren multiple Fehlbildungen oder teilweise Agenesie bzw. Aplasie von Milz, Leber, Lunge, Darm und Uterus.

#### 3.4.5.3. *Fehlbildungen an äußeren Organen und Skelett*

An begleitenden Fehlbildungen der äußeren Organe und des Skeletts wurden bei den pathologisch-anatomisch untersuchten Feten folgende Auffälligkeiten beschrieben: Polydaktylie (n = 7), Klinodaktylie (n = 3) und 4-Finger-Furche (n = 2). Weitere Befunde waren Polythelie und multiple Fehlbildungen oder teilweise Agenesie bzw. Aplasie der Extremitäten.

<i>Organsystem</i>	<i>pränatale beschriebene Begleitfehlbildungen</i>	<i>postnatal beschriebene Begleitfehlbildungen</i>
Gehirn / Schädel und Gesicht	42	52
Innere Organe	18	36
Äußere Organe / Extremitäten	16	26

**Tabelle 16: Korrelation pränatal und postnatal beschriebener Begleitfehlbildungen**

## 4. Diskussion

### 4.1. Literatur

Anhand der vorliegenden pränatalen Studie mit 51 von einer Holoprosenzephalie betroffenen Feten wurde das Auftreten der verschiedenen Formen der Holoprosenzephalie, die Häufigkeit von assoziierten Fehlbildungen der unterschiedlichen Organsysteme sowie von chromosomalen Anomalien und deren Zusammenhang mit den unterschiedlichen Formen der Holoprosenzephalie untersucht. Hierbei wurde insbesondere der Stellenwert und die Möglichkeiten der Pränataldiagnostik beachtet. Erfasst wurden Diagnosezeitpunkt sowie Umfang und postnatale Korrelation der im Rahmen einer pränatalen Diagnostik nachweisbaren Pathologien bei Holoprosenzephalie. Verglichen wurden die hierbei gewonnenen Erkenntnisse mit verschiedenen postnatalen epidemiologischen und pränatalen Studien.

Während die Fallzahlen der zitierten postnatalen epidemiologischen Studien zwischen 6 und 150 betroffenen Feten liegen, ergab die Literaturrecherche bei den pränatalen Studien deutlich kleinere Fallzahlen. Neben einigen *case reports* (Bernard et al. 2002, Blaas et al. 2000, Blackwell et al. 1982, Bronshtein und Wiener 1991, Cayea et al. 1984, Gembruch et al. 1995, Gonzalez-Gomez et al. 1992, Kurtz et al. 1980, Nelson und King 1992, Tóth et al. 1986, Turner et al. 1999 und Yapar et al. 1995) liegt die erfasste Fallzahl bei der Mehrheit der Studien zwischen 3 und 17 Feten (Chervenak et al. 1985, Chow et al. 1996, Filly et al. 1984, Greene et al. 1986, Lai et al. 2000, Nyberg et al. 1987, Parant et al. 1997, Pilu et al. 1992, Pilu et al. 1987 und Wong et al. 1999), in zwei größeren Studien liegt die Fallzahl bei 30 (Blaas et al. 2002) und 38 Feten (Berry et al. 1990). Somit stellt die vorliegende Studie das weltweit größte Kollektiv von pränatal diagnostizierten Holoprosenzephalie dar.

### 4.2. Das Kollektiv der Mütter

Entscheidend für eine frühe und sichere Diagnosestellung im Sinne der Schwangeren ist eine konsequente Schwangerenvorsorge. Insbesondere der Ultraschalldiagnostik kommt hierbei eine herausragende Rolle zu. Bei 74,5% der Schwangeren im untersuchten Kollektiv führte diese Routinediagnostik beim niedergelassenen Frauenarzt aufgrund einer hier festgestellten Auffälligkeit zur Überweisung an das pränataldiagnostische Zentrum.

Unabhängig von einem eventuellen konkreten Fehlbildungsverdacht oder einem auffälligen Screeningmarker (NT) der sich bei einer Ultraschalluntersuchung bei der Schwangeren stellt,

sind also Abweichungen des regelhaften Wachstums der Feten von Bedeutung. Fallen einzelne Parameter im Rahmen der fetalen Biometrie von Kopf, Abdomen oder Extremitäten oder das fetale Schätzwicht durch deutliche Abweichungen auf, so sollte dies Anlass für eine weiterführende pränataldiagnostische Abklärung sein.

Das mittlere maternale Alter bei Diagnosestellung lag im Kollektiv Bonn / Lübeck bei 31 Jahren (17 – 42 Jahre) und weicht damit nicht wesentlich vom durchschnittlichen maternalen Alter bei Geburt ab, das in Deutschland im Jahr 2003 bei leicht ansteigender Tendenz bei 29,9 Jahren lag (Statistisches Bundesamt Deutschland, 2005). Die Studienlage ergibt hinsichtlich eines höheren Erkrankungsrisikos bei fortgeschrittenem maternalen Alter ebenfalls keinen eindeutigen Hinweis (Blaas et al. 2002, Matsunaga und Shiota 1977). Blaas et al. (2002) geben in ihrer Studie aus Norwegen ein Durchschnittsalter von 27 Jahren an. In der größten epidemiologischen Studie von Matsunaga und Shiota (1977) lag das maternale Durchschnittsalter bei 30,2 Jahren (vs. 29,7 Jahren in der Kontrollgruppe).

Die familiäre Anamnese ist mit 88,2% beim überwiegenden Anteil der Mütter als unauffällig zu beschreiben. Ein Wiederholungsrisiko für eine Holoprosenzephalie, was in der Literatur mit 1-6% angegeben wird (Pilu et al. 1992, Roach et al. 1975), kann aufgrund der vorliegenden Daten nicht belegt werden.

Im untersuchten Kollektiv gaben 23,5% der Patientinnen einen oder mehrere Aborte bei vorausgegangenen Schwangerschaften an. In der Literatur wird, abgesichert durch prospektive Studien, eine Abortrate von ca. 15% aller diagnostizierten Schwangerschaften (Surbeck und Holzgreve 2000) angegeben. Von den insgesamt 74 vorangegangenen Schwangerschaften im untersuchten Kollektiv endeten 25,7% (n = 19) vorzeitig in einem Spontanabort. Bei unklarer Genese dieser Aborte, deren Häufigkeit um den Faktor 1,7 höher lag, als nach prospektiver Studienlage zu erwarten, ist hier ein möglicher Zusammenhang im Sinne einer Häufung von Chromosomenanomalien zu sehen. Nachdem in bis zu 60% aller Spontanaborte die Ursache in einer Chromosomenanomalie liegt (Surbeck und Holzgreve 2000), ist im Rahmen eines erhöhten Wiederholungsrisikos hier eine Häufung denkbar, dies kann anhand der vorliegenden Daten jedoch nicht belegt werden.



Der bisherige Schwangerschaftsverlauf wurde überwiegend (78,4%) als unauffällig beschrieben, bei den geschilderten seltenen Komplikationen wie vorzeitige Wehentätigkeit und Hyperemesis gravidarum in jeweils einem Fall wird kein Zusammenhang deutlich.

Die Literatur gibt einen Diabetes in graviditate (Diabetes mellitus Typ1/2 oder Gestationsdiabetes) bei bis zu 6% der Schwangeren mit einem von Holoprosenzephalie betroffenen Feten an (Barr et al. 1983, Cohen 1989, Olsen et al. 1997). Im untersuchten Kollektiv trat ein Gestationsdiabetes lediglich bei 2% (n = 1) der Schwangeren auf.

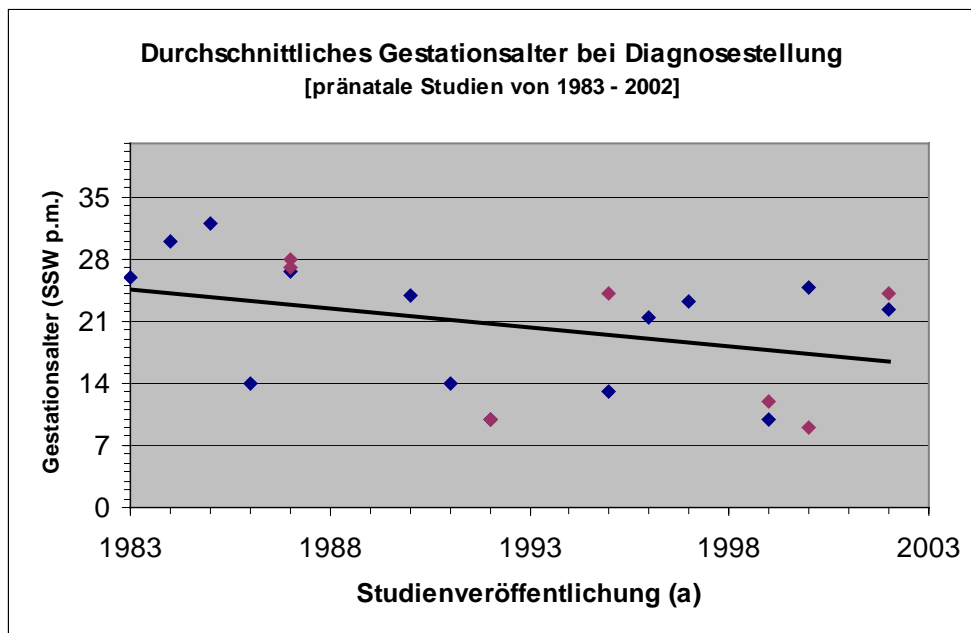
Für die in ebenfalls einem Fall beschriebene, in der Schwangerschaft durchgemachte Infektion mit dem Coxsackievirus lässt sich ein Zusammenhang nicht ausschließen, erscheint aber unwahrscheinlich. Dennoch stehen Virusinfektionen allgemein neben anderen Infektionserkrankungen im Verdacht, die Entstehung von Holoprosenzephalie zu begünstigen (Bollmann und Sohn 1995). Ein Hinweis auf mögliche vermehrte Exposition der Mütter hinsichtlich Alkohol, Nikotin, Medikamenten oder sonstigen Substanzen mit potentiell teratogener Wirkung bestand im Kollektiv nicht. Insgesamt lässt sich anhand der erfassten Daten des Schwangerschaftsverlaufes, wie auch bei Matsunaga und Shiota (1977) bestätigt, kein Risikofaktor hinsichtlich des Auftretens einer Holoprosenzephalie erkennen. Einen Hinweis für die Einwirkung exogener Noxen und damit verbundene Entstehung einer Holoprosenzephalie (Bönnemann und Meinecke 1990, Cohen 1989, Ronen und Andrews 1991) konnte nicht nachvollzogen werden.

In den vergangenen 20 Jahre haben sich die Möglichkeiten der Pränataldiagnostik durch technischen Fortschritt und umfassendere Kenntnisse hin zu einer früheren Erstdiagnose verschiedener fetaler Fehlbildungen entwickelt (Blaas et al. 2000, Merz et al. 1995). Dieser Zeitpunkt, der bei einer solch schwerwiegenden Erkrankung wie der Holoprosenzephalie mit häufig infauster Prognose von entscheidender Bedeutung ist (Gembruch et al. 1995), hat sich im Vergleich der einzelnen pränatalen Studien kontinuierlich nach vorne verlagert. Die Trendlinie in Diagramm 17, wo das jeweils durchschnittliche Diagnosealter aufgetragen ist gegen das Jahr der Studienveröffentlichung, spiegelt diese Entwicklung wieder. Das im Patientenkollektiv Bonn / Lübeck erreichte mittlere Diagnosealter von 21,9 SSW p.m. liegt, wie in Tabelle 16 dargestellt, unter dem durchschnittlichen Diagnosealter in neueren pränatalen Studien mit Fallzahlen  $\geq 10$  Feten (Blaas et al. 2002, Lai et al. 2000, Parant et al. 1997, Berry et al. 1990).

Studie	Fallzahl HPE	durchschnittliches Gestationsalter bei Diagnosestellung in SSW p.m.
Kollektiv Bonn / Lübeck 2005	51	21,9
Blaas et al. 2002	30	22,4
Lai et al. 2000	17	24,7
Parant et al. 1997	12	23,3
Berry et al. 1990	38	23,9

**Tabelle 17: Gestationsalter bei Diagnosestellung Holoprosenzephalie**

Deutlich frühere Diagnosezeitpunkte wurden in Einzelfällen beschrieben. So stellten 1999 Blaas und seine Mitarbeiter mit 2- und 3-dimensionaler transvaginalsonographischer Untersuchung in der 9+2 SSW p.m. die Diagnose einer alobären Holoprosenzephalie mit Proboscis. Weitere Diagnosen einer Holoprosenzephalie in der 10. SSW beschreiben Gonzalez-Gomez et al. (1992), Nelson und King (1992) und Turner et al. (1999).



**Diagramm 17: Entwicklung Gestationsalter bei Diagnose in pränatalen Studien mit Trendlinie** (Filly et al. 1983, Cayea et al. 1984, Chervenak et al. 1985, Tóth et al. 1986, Greene et al. 1987, Nyberg et al. 1987, Pilu et al. 1987, Berry et al. 1990, Bronshtein und Wiener 1991, Gonzalez-Gomez et al. 1992, Nelson und King 1992, Gembruch et al. 1995, Yapar et al. 1995, Chow et al. 1996, Parant et al. 1997, Turner et al. 1999, Wong et al. 1999, Blaas et al. 2000, Lai et al. 2000, Bernard et al. 2002, Blaas et al. 2002)

Das durchschnittliche Diagnosealter im untersuchten Kollektiv ist aufgrund der kleinen Fallzahlen von 1 bis 7 pro Untersuchungszeitpunkt relativ großen Schwankungen unterworfen. Die Entwicklung in Form einer Trendlinie in Diagramm 18 zeigt jedoch eindrucksvoll den kontinuierlichen Rückgang des mittleren Diagnosealters im Beobachtungszeitraum von 32,3 SSW p.m. im Jahr 1990 hin zu 18,8 SSW p.m. im Jahr 2004.

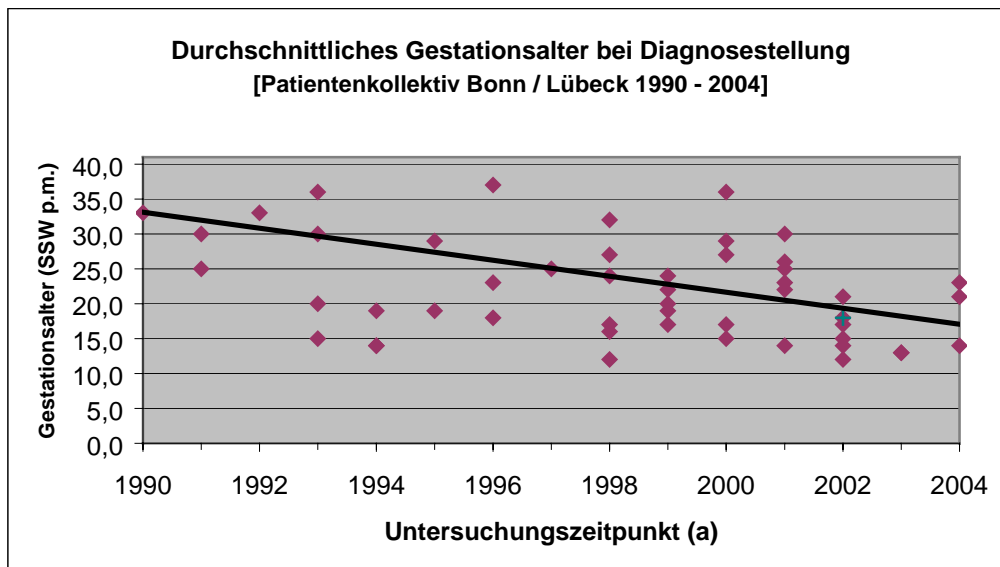


Diagramm 18: Mittleres Gestationsalter bei Diagnose im Patientenkollektiv Bonn / Lübeck mit *Trendlinie*

### 4.3. Das fetale Kollektiv

Insgesamt ergibt der Vergleich in der vorliegenden Arbeit bei der chromosomalen Holoprosenzephalie ein Geschlechterverhältnis von 2,7:1 (w : m). Das deutliche Überwiegen des weiblichen Geschlechts lässt sich in den meisten der aufgeführten Studien wieder finden. Eine Ausnahme bildet hier lediglich die Studie von Blaas et al. (2002), die von der Fallzahl kleinste Studie in diesem Vergleich. Die großen epidemiologischen Studien zeigen ein Geschlechterverhältnis von ungefähr 1,5:1 bis 2:1 (w : m) (Croen et al. 1996, Forrester und Merz 2000, Olsen et al. 1997).

Demgegenüber wird das hier vorgefundene Geschlechterverhältnis bei der nicht-chromosomalen Holoprosenzephalie von 2:1 (w : m) zwar von Olsen et al. (1997) vergleichbar beschrieben, in den beiden kleineren pränatalen Studien kommt es zu einem leichten Überwiegen der männlichen Feten. Die großen epidemiologischen Studien zeigen ein Geschlechterverhältnis von ungefähr 1,2-1,5:1 (w : m) (Olsen et al. 1997, Roach et al. 1975, Witheford und Tolmie 1996).

<i>Studie</i>	<i>Geschlechterverteilung w:m chromosomale HPE</i>		<i>Geschlechterverteilung w:m nicht-chromosomale HPE</i>	
		<i>w:m</i>		<i>w:m</i>
Croen et al. 1996	34/16	2,1:1	k.A.	-
Olsen et al. 1997	9/6	1,5:1	29/19	1,5 :1
Berry et al. 1990	7/4	1,8:1	12/15	0,8 :1
Blaas et al. 2002	4/6	0,7:1	7/10	0,7:1
Koll. Bonn/Lübeck, 2006	24/9	2,7:1	6/3	2,0:1

**Tabelle 18: Geschlechterverteilung bei chromosomaler und nicht-chromosomaler Holoprosenzephalie**

Bei 78,6% (n = 33) der kariotypisierten Feten im Kollektiv Bonn / Lübeck wurde eine chromosomale Anomalien nachgewiesen. Damit waren chromosomale Anomalien deutlich häufiger, als in den verglichenen epidemiologischen postnatalen und den pränatalen Studien. In den epidemiologischen Studien wiesen zwischen 18,3% und 41,3% der Feten eine entsprechende Anomalie auf (Berry et al. 1990, Croen et al. 1996, Forrester und Merz 2000, Olsen et al. 1997, Rasmussen et al. 1996, Withford und Tolmie 1996); in den großen pränatalen Studien traten chromosomale Anomalien bei 28,9% (Berry et al. 1990) und 37,9% (Blaas et al. 2002) auf.

Die Trisomie 13 stellte mit 59,5% (n = 25) die häufigste chromosomale Anomalie dar; dies entspricht der Häufigkeit von 53,3-76,4% in den verglichenen Studien (Berry et al. 1990, Croen et al. 1996, Forrester und Merz 2000, Olsen et al. 1997, Rasmussen et al. 1996, Withford und Tolmie 1996).

Eine mögliche Ursache der Häufung von chromosomalen Anomalien im Kollektiv Bonn / Lübeck lässt sich durch das Zusammentreffen von verschiedenen Faktoren erklären: Durch den sich in den letzten Jahren nach vorne verlagernden Diagnosezeitpunkt, im Kollektiv Bonn / Lübeck unterhalb der 22. SSW, werden zunehmend erkrankte Feten gesehen, die möglicherweise bei einer Untersuchung im späten zweiten oder dritten Trimenon bereits verstorben wären (Berry et al. 1990). So kommt es bei Feten mit schwerwiegenden Aneuploidien wie der Trisomie 13, der in diesem Zusammenhang häufigsten chromosomalen Anomalie, im Schwangerschaftsverlauf gehäuft zum Spontanabort oder intrauterinen Fruchttod mit folgender Totgeburt (Baty et al. 1994). Darüber hinaus ist die Gruppe der Feten mit chromosomaler Anomalie deutlich häufiger von mehrfach kombinierten Begleitfehlbildungen betroffen (Olsen et al. 1997), was sich auch im Kollektiv Bonn / Lübeck bestätigte.

Das Geburtsgewicht lag bei 65,1% (n = 28) der Feten im gesamten Kollektiv unterhalb der 10. Perzentile, was einer deutlichen Wachstumsrestriktion (IUGR) entspricht (Meyberg und Sohn 1995). Dies lässt sich mit fortschreitendem Gestationsalter bei einer zunehmenden Zahl der Feten beobachten: Ab der 25. SSW fällt (mit Ausnahme von 2 Feten) eine deutliche IUGR auf. Betrachtet man die einzelnen Wachstumsparameter wird deutlich, dass insbesondere der Kopf bei der Mehrzahl der Feten hinter den für das jeweilige Gestationsalter erwarteten Werten zurückbleibt. Während im 1. und 2. Trimenon der biparietale Kopfdurchmesser (BPD) bei 51,7% und 60% der Feten unterhalb der 5. Perzentile liegt, ist dies im 3. Trimenon bereits bei 92,3% aller Feten im Kollektiv der Fall. Entsprechend hierzu ist der sich daraus ergebende Kopfumfang deutlich zu klein und liegt im Sinne einer Mikrozephalie ab dem 2. Trimenon bei 71% der Feten, ab dem 3. Trimenon gar bei 92,3% der Feten unter der 5. Perzentile (Hadlock et al. 1991, Merz und Wellek 1996). Die eingeschränkte Gehirnentwicklung mit dem reduzierten Gehirnvolumen kann als fehlender Wachstumsreiz für die knöcherner Schädelentwicklung angesehen werden. Betrachtet man die verbleibenden Feten im Kollektiv mit Kopfmaßen oberhalb der 5. Perzentile, fallen drei Feten auf, die in der 23., 25. und 36. SSW erstmals gesehen wurden. Besonders deutlich liegt der FOD, aber auch BIP und KU bei diesen oberhalb des Restkollektivs und bei zwei der Feten oberhalb der 95. Perzentile. Bei den beiden letzten Feten wurde pränatal wie postnatal ein Hydrozephalus internus beschrieben, bei dem dritten Feten wurde der Hydrozephalus internus postnatal beschrieben und führte ursächlich im Alter von 80 Tagen zum zentralen Atemversagen. Insgesamt zeigt sich demnach im Rahmen der Ultraschalluntersuchung ab dem späten zweiten oder frühen dritten Trimenon neben einer häufig vorliegenden IUGR bei nahezu allen Feten im Kollektiv entweder eine deutliche Minusdiskrepanz beim Kopfwachstum oder ein Hydrozephalus internus.

Die Nackentransparenz (NT) gilt als bedeutendster Screeningmarker zur Entdeckung von Chromosomenstörungen in der 11. – 14. SSW. Liegt die Nackentransparenz in diesem Schwangerschaftsalter oberhalb der 95. Perzentile, besteht ein erhöhtes Risiko für eine Trisomie 21, 18 oder 13 sowie weitere seltene Chromosomenstörungen (Nicolaidis et al. 1994, Snijders et al. 1998). Von den insgesamt 12 bis zur 14. SSW untersuchten Feten im Kollektiv wurde bei 9 Feten eine sonographische Messung der NT dokumentiert. Bei pathologisch erhöhter NT lag bei 6 von 7 Feten neben der Holoprosenzephalie eine Aneuploidie (Trisomie 13 oder Triploidie) vor, lediglich einer dieser Feten wies einen unauffälligen Karyotyp auf. So bestätigt sich hier die Aussage-

kraft der NT-Messung im Rahmen der Pränataldiagnostik als Hinweis für das Vorliegen einer Aneuploidie.

Dieser Screeningmarker trägt damit, auch im Zusammenhang mit weiteren sonographischen Auffälligkeiten, mit zur Entscheidung über das weitere Vorgehen hinsichtlich dem Einsatz invasiver Untersuchungstechniken bei.

Die pränatal ultrasonographisch gestellte Diagnose der Holoprosenzephalie bestätigte sich im untersuchten Kollektiv bei den postnatal untersuchten Feten bei 81,0% (n = 17 von 21). Bei den vier verbleibenden Feten konnte bei 9,5% (n = 2) aufgrund fortgeschrittener Autolyse bei schwerwiegenden Fehlbildungen im Rahmen einer gesicherten Trisomie 13 keine detaillierte Diagnose gestellt werden. Bei weiteren 9,5% (n = 2) wurden ebenfalls schwerwiegende, vom Aspekt mit den Veränderungen bei Holoprosenzephalie vergleichbare Hirnfehlbildungen beschrieben.

Somit wurde in keinem Fall eine Fehldiagnose gestellt. Die eingesetzte Methode des 2-dimensionalen transvaginalen und transabdominalen Ultraschalls war geeignet, die Diagnose Holoprosenzephalie sicher zu stellen. Aufgrund der Schwere der Erkrankung mit meist infauster Prognose und der Tragweite der damit verbundenen therapeutischen Entscheidungen ist die hier erreichte Sicherheit und damit verbundene hohe Spezifität der Diagnose Voraussetzung für eine verantwortungsvolle Betreuung der Patientin.

Hinsichtlich der Differentialdiagnose der Untergruppen entspricht die in vergleichbaren Studien (Olsen et al. 1997, Croen et al. 1996) mit gemischtem Kollektiv gefundene Verteilung wie in Tabelle 17 dargestellt der Verteilung im Kollektiv Bonn / Lübeck. Die Hälfte der Feten war von einer alobären Holoprosenzephalie betroffen, an zweiter Stelle folgt die semilobäre Form und schließlich an dritter Stelle die lobäre Form der Holoprosenzephalie.

Mit ungefähr 20% scheint die Anzahl der nicht näher klassifizierten Holoprosenzephalien recht hoch; dieser Anteil stellt sich in den vergleichbaren, unten aufgeführten Studien konstant dar. Dies mag zum einen Ausdruck eines fließenden Übergangs in der Ausprägung des Mittelliniendefekts von der alobären bis hin zur lobären Holoprosenzephalie sein, mit der Schwierigkeit der Einstufung in Grenzfällen. Zum anderen werden in Abhängigkeit der Ultraschallbedingungen die Grenzen der Diagnostik aufgezeigt (Chervanak et al. 1985, Filly et al. 1984).

<i>Studie</i>	<i>alobäre HPE</i>	<i>semilobäre HPE</i>	<i>lobäre HPE</i>	<i>nicht näher klassifiziert</i>
Olsen et al. 1997	53,7%	18,3%	9,8%	18,3%
Croen et al. 1996	46,3%	19,8%	9,1%	24,8%
Kollektiv Bonn / Lübeck, 2005	52,0%	19,0%	10,0%	19,0%

**Tabelle 19: Differenzierung in alobäre, semilobäre und lobäre Holoprosenzephalie**

Die pränatal gestellte Differentialdiagnose in alobäre, semilobäre und lobäre Holoprosenzephalie wurde in 43,8% (n = 7) der Fälle postnatal im Rahmen der Obduktion nicht bestätigt. In drei Fällen wurde bei pränataler Diagnose einer semilobären Holoprosenzephalie postnatal durch den Pathologen die Diagnose der alobären Holoprosenzephalie gestellt. In vier Fällen wurde bei pränataler Diagnose einer alobären (n = 3) oder lobären (n = 1) Holoprosenzephalie postnatal durch den Pathologen die Diagnose der semilobären Holoprosenzephalie gestellt. Die hier abweichende Beurteilung lässt sich nicht abschließend auflösen. Erklärungsansatz sind die Bedingungen, unter denen die jeweilige Diagnose zustande kam. Die Möglichkeiten der Darstellung im Ultraschall im Rahmen der Pränataldiagnostik an dem zu diesem Zeitpunkt lebenden Feten steht gegenüber die Situation im Rahmen der pathologisch-anatomischen Untersuchung nach Geburt eines toten Feten, der häufig bereits beginnender oder auch fortgeschrittener Autolyse unterliegt und damit eine detaillierte Untersuchung erschwert ist.

Im Kollektiv Bonn / Lübeck wurden pränatal Begleitfehlbildungen an Gesicht und Gesichtsschädel, den inneren Organen und äußeren Organen mit 97 von 117 Fehlbildungen überwiegend bei den 33 Feten mit chromosomaler Anomalie beschrieben. Innerhalb dieser Gruppe traten 48,5% (n = 47) der Fehlbildungen bei den 16 Feten mit alobärer Holoprosenzephalie auf, 15,5% (n = 15) bei den 5 Feten mit semilobärer und 10,3% (n = 10) bei den 3 Feten mit lobärer Holoprosenzephalie. Die Verteilung dieser Begleitfehlbildungen innerhalb der Feten mit chromosomaler Anomalie entsprach der Häufigkeit der einzelnen Unterformen (Croen et al. 1996, Olsen et al. 1997).

Unterschiede bestanden lediglich darin, welche der Fehlbildungen bei welcher Form der Holoprosenzephalie auftraten. Bei alobärer Holoprosenzephalie traten im Vergleich häufiger Polydaktylie und Mikroophthalmie auf. Fehlbildungen an Herz und herznahen Gefäßen, Spaltbildungen und Nierenfehlbildungen traten ausgeglichen auf, Hypotelorismus und Arhinie häufiger bei semilobärer und lobärer Holoprosenzephalie.

Auch in den ausgewerteten Studien traten gehäuft Fehlbildungen bei Vorliegen einer chromosomalen Anomalie auf. So beschrieben Olsen et al. (1997) bei chromosomaler Holoprosenzephalie neben kraniofazialen Anomalien in allen Fällen assoziierte Fehlbildung aus mindestens einem, meist (66,7%) jedoch aus zwei und mehr Organsystemen auf. Bei der nicht-chromosomalen Form hingegen beobachteten sie häufig ausschließlich kraniofaziale Fehlbildungen oder assoziierte Fehlbildungen aus nur ein oder zwei weiteren Organsystemen; Fehlbildungen in drei oder mehr Organsystemen traten nur selten in 18,8% der Fälle auf. Bei 82 Feten fand Olsen insgesamt 250 Fehlbildungen des Gesichts und Gesichtsschädels (Olsen et al. 1997).

Innerhalb der Untergruppe mit normalem Karyotyp sind die Fallzahlen mit insgesamt 9 Feten zu klein, um die erhobenen Zahlen inhaltlich weiter zu interpretieren.

Die Übereinstimmung zwischen den pränatal und den postnatal beschriebenen Begleitfehlbildungen war hoch, unterschied sich jedoch in Abhängigkeit der betroffenen Organsysteme. Sie reichte von 80,8% im Bereich Gehirn, Schädel und Gesicht über 61,5% bei den äußeren Organen und Extremitäten bis hin zu 50,0% bei den inneren Organen. Der Umfang der Dokumentation und die Angabe von Details unterschieden sich sowohl bei den pränatalen Ultraschallbefunden als auch bei den Obduktionsberichten deutlich und teilweise wurden Regionen pauschalisierend als „auffällig“ beschrieben. Einzelne postnatal beschriebene Fehlbildungen wie Uterusanomalien oder Malrotation des Darms sind pränatal ultrasonographisch nicht darstellbar (Berry et al. 1990).

Kommt es nicht zu einem Spontanabort oder Abbruch der Schwangerschaft, dann sind für das geburtshilfliche Management die Form der Holoprosenzephalie und die Schwere der begleitenden Fehlbildungen entscheidend. Wird die Prognose als insgesamt infaust (alobäre Holoprosenzephalie, schwerwiegende und multiple Begleitfehlbildungen oder Chromosomenanomalien mit ungünstiger Prognose) eingestuft, so wird im Rahmen der mütterlich Risikominimierung die Spontangeburt zu empfehlen sein. Die Risikominimierung für die Mutter steht im Falle einer milden Ausprägung der Holoprosenzephalie mit behandelbaren Begleitfehlbildungen ohne Chromosomenanomalie der fetalen Risikominimierung gegenüber; hier ist situationsabhängig eine Entbindung per elektiver Sectio caesarea zu überdenken und mit der Patientin zu diskutieren (Bolte und Schlensker 1989, Harrison et al. 1991).



## 5. Zusammenfassung

Bei einer Prävalenz der fetalen Holoprosenzephalie zwischen 0,48 und 1,2 / 10.000 Geburten gelang es, über einen Zeitraum von 14 Jahren in zwei pränataldiagnostischen Zentren ein pränatales Patientenkollektiv von 51 Feten zu erfassen. Ziel der vorliegenden Arbeit war es, die unterschiedlichen Formen der Holoprosenzephalie, assoziierten Fehlbildungen und chromosomale Anomalien zu erfassen. Es wurden die Möglichkeiten der pränatalen Diagnostik aufgezeigt und die Vergleichbarkeit mit den postnatal erhobenen Befunde untersucht. Weiterhin wurden die Daten mit den bisherigen Erkenntnissen aus den vorliegenden Studien verglichen.

Das durchschnittliche Diagnosealter im untersuchten Kollektiv liegt mit 21,9 SSW p.m. niedriger als in den vergleichbaren pränatalen Studien. Im Beobachtungszeitraum der Studie zeigte sich ein Rückgang des mittleren Diagnosealters von 32,3 SSW p.m. (1990) hin zu 18,8 SSW p.m. (2004). Dieser Trend eines rückläufigen Diagnosealters lässt sich in den verglichenen pränatalen Studien zwischen 1983 und 2003 ebenfalls nachweisen.

Bei 61,5% aller Feten bestand eine deutliche Wachstumsrestriktion. Mit fortschreitendem Schwangerschaftsalter fielen besonders die Biometriedaten des Kopfes auf: Im zweiten Trimenon lag der Kopfumfang bei 71%, im dritten Trimenon bei 92,3% der Feten unter der 5. Perzentile. Postnatal wurden die Diagnose der Holoprosenzephalie bei 81% der untersuchten Feten direkt bestätigt – die verbleibenden 19% wiesen ebenfalls schwerwiegende Störungen (Trisomie 13, vergleichbare Fehlbildung). In keinem Fall kam es demnach zu einer Fehldiagnose.

Bei 82,4% der Feten traten assoziierte Fehlbildungen auf. Besonders häufig in jeweils über 20% der Fälle traten Fehlbildungen an Herz und herznahen Gefäßen, Polydaktylie, Spaltbildungen, Nierenfehlbildungen, Mikroophthalmie, Hypotelorismus und Arhinie auf.

Der Anteil an weiblichen Feten war erhöht; bei der chromosomalen Holoprosenzephalie mit einem Geschlechterverhältnis von 2,67 : 1 (w : m) und bei der nicht-chromosomalen Holoprosenzephalie von 2 : 1 (w : m). Ein hoher Anteil von 78,6% der karyotypisierten Feten zeigte eine chromosomale Anomalie, bei 59,5% handelte es sich um eine Trisomie 13.

Mit 62,7% wurde in der Mehrzahl der Fälle die Schwangerschaften abgebrochen, bei 19,6% existierten keine Angaben zum Outcome. In den seltenen Fällen der Lebendgeburt (9,8%) muss nach individueller Risikoeinschätzung und Prognose hinsichtlich der Lebensfähigkeit ein adaptiertes geburtshilfliches Management erfolgen.

## 6. Literaturverzeichnis

- (1) Barr M Jr, Hanson JW, Currey K, Sharp S, Toriello H, Schmickel RD, Wilson GN: Holoprosencephaly in infants of diabetic mothers. *J Pediatr* 1983;102, 4: 565-568
- (2) Baty BJ, Blackburn BL, Carey JC: Natural history of Trisomie 18 and Trisomie 13: I. Growth, physical assessment, medical histories, survival and recurrence risk. *Am J Med Genet* 1994; 49: 175-188
- (3) Bekanntmachung BÄK in Dt Ärztebl 1998a: Erklärung zum Schwangerschaftsabbruch nach Pränataldiagnostik. *Dt Ärztebl* 1998; 95 Heft 47: A 3013-3016
- (4) Bekanntmachung BÄK in Dt Ärztebl 1998b: Richtlinien zur pränatalen Diagnostik von Krankheiten und Krankheitsdispositionen. *Dt Ärztebl* 1998; 95 Heft 50: A 3236-3242
- (5) Bernard JP, Drummond CL, Zaarour P, Molho M, Ville Y: A new clue to the prenatal diagnosis of lobar holoprosencephaly: the abnormal pathway of the anterior cerebral artery crawling under the skull. *Ultrasound Obstet Gynecol* 2002; 19: 605-607
- (6) Berry SM, Gosden CM, Snijders RJM: Fetal holoprosencephaly: Associated malformations and chromosomal defects. *Fetal Diagn Ther* 1990; 5: 92-99
- (7) Blaas H-GK, Eik-Nes SH, Vainio T, Vogt Isaksen C: Alobar holoprosencephaly at 9 weeks gestational age visualized by two- and three-dimensional ultrasound. *Ultrasound Obstet Gynecol* 2000; 15: 62-65
- (8) Blaas H-GK, Eriksson AG, Salvesen KA, Isaksen CV, Christensen B, Mollerlokken G, Eik-Nes SH: Brains and faces in holoprosencephaly: pre- and postnatal description in 30 cases. *Ultrasound Obstet Gynecol* 2002; 19: 24-38

- (9) Blackwell DE, Spinnato JA, Hirsch G, Gilles HR, Sackler J: Antenatal ultrasound diagnosis of holoprosencephaly: A case report. *Am J Obstet Gynecol* 1982; 143, 7: 848-849
- (10) Bollmann R, Sohn C: Das zweite und dritte Trimenon. In: Sohn C, Holzgreve W, Hrsg.: *Ultraschall in Gynäkologie und Geburtshilfe*. Stuttgart – New York: Thieme, 1995
- (11) Bolte A, Schlensker K-H: *Fetale Erkrankungen Diagnostik und Therapie*. München – Wien – Baltimore: Urban & Schwarzenberg, 1989
- (12) Bönnemann C, Meinecke P: Holoprosencephaly as a possible embryonic alcohol effect: Another observation. *Am J Med Genet* 1991; 37: 431-432
- (13) Bronshtein M, Wiener Z: Early transvaginal sonographic diagnosis of alobar holoprosenzephal. *Prenatal Diagnosis* 1991; 11: 459-462
- (14) Cayea PD, Balcar I, Alberti O, Jones TB: Prenatal diagnosis of semilobar holoprosencephaly. *A J R* 1984; 142: 401-402
- (15) Chervanak FA, Isaacson G, Hobbins JC, Chitkara U, Tortora M, Berkowitz RL: Diagnosis and management of fetal holoprosencephaly. *Obstet Gynecol* 1985; 66: 322-326
- (16) Chow HC, Loh SF, Yan YL, Ang HK, Yeo GSH: Holoprosencephaly and chromosomal anomalies. *Singapore Med J* 1996; 37: 394-397
- (17) Cohen MM Jr, Jirásek JE, Guzman RT, Gorlin RJ, Peterson MQ: Holoprosencephaly and facial dysmorphia: Nosology, etiology and pathogenesis. *Birth Defects* 1971; 7, 7: 125-135

- (18) Cohen MM Jr: Perspectives on holoprosencephaly: Part I. Epidemiology, genetics and syndromology. *Teratology* 1989; 40: 211-235
- (19) Cohen MM Jr, Sulik KK: Perspectives on holoprosencephaly. Part II. Central nervous system, craniofacial anatomy, syndrom commentary, diagnostic approach and experimental studies. *J Craniofac Genet Dev Biol* 1992; 12: 196-244
- (20) Croen LA, Shaw GM, Lammer EJ: Holoprosencephaly: Epidemiologie and clinical characteristics of a California population. *Am J Med Genetics* 1996; 64: 465-472
- (21) DeMyer W: Holoprosencephaly (Cyclopia- arhinencephaly). In: Vinken PJ and Bruyn GW, Hrsg.: *Handbook of Clinical Neurology*. Amsterdam: North Holland Publishing Co., 1977, Vol 30, 431-478
- (22) DeMyer W, Zeman W, Palmer CG: The face predicts the brain: diagnostic significance of median facial anomalies for holoprosencephaly (arhinencephaly). *Pediatrics* 1964; 34: 265-263
- (23) DeMyer W, Zeman W: Alobar holoprosencephalie (arhinencephaly) with median cleft lip and palate: clinical, electroencephalographic and nosologic considerations. *Confin Neurol* 1963; 23: 1-36
- (24) Dubourg C, Lazaro L, Pasquier L, Bendavid C, Blayau M, Le Duff F, Durou M-R, Odent S, David V: Molecular screening of SHH, ZIC2, SIX3 and TGIF genes in patients with features of holoprosencephaly spectrum: mutation review an genotype-phenotype correlations. *Human Mutation* 2004; 24: 43-51
- (25) Filly RA, Chin DH, Callen P: Alobar holoprosencephaly: Ultrasonographic prenatal diagnosis. *Radiology* 1984; 151: 455-459

- (26) Forrester MB, Merz RD: Epidemology of holoprosencephaly in Hawaii, 1986-97. *Paed Perinat Epidemiology* 2000; 14: 61-63
- (27) Gembruch U, Baschat AA, Reusche E, Wallner SJ, Greiwe M: First trimester diagnosis of holoprosencephaly with a Dandy-Walker malformation by transvaginal ultrasonography. *J Ultrasound Med* 1995; 14: 619-622
- (28) Golden JA: Holoprosencephaly: A defect in brain patterning. *J Neuropath Experim Neurol* 1998; 57: 991-999
- (29) Gonzalez-Gomez F, Salamanca A, Padilla MC, Camara M, Sabatel RM: Alobar holoprosencephaly embryo detected via transvaginal sonography. *Europ J of Obstet Gynecol and Reprod Biol* 1992; 47: 266-270
- (30) Greene MF, Benacerraf BR, Frigoletto FD Jr: Reliable criteria for the prenatal sonographic diagnosis of alobar holoprosencephaly. *Am J Obstet Gynecol* 1987; 156, 3: 687-689
- (31) Hadlock FP, Harrist RB, Martinez-Poyer J: In utero analyses of fetal growth: A sonographic weight standard. *Radiology* 1991; 181: 129-133
- (32) Harrison MR, Golbus MS, Filly RA: *The Unborn Patient, Prenatal Diagnosis and Treatment*, 2.nd ed.. Philadelphia. W.B. Saunders Company, 1991
- (33) Kainer F: Pränataldiagnostik: Verantwortliche ärztliche Tätigkeit im Grenzbereich. *Dt. Ärztebl.* 2002; 99 Heft 39: C 2037-2042
- (34) Kalache KD, Bollmann R: Das zweite und dritte Trimenon, Kopf und Hals. In: Sohn C, Tercanli S, Holzgreve W, Hrsg.: *Ultraschall in Gynäkologie und Geburtshilfe*. Stuttgart – New York: Thieme, 2002

- (35) Kundrat H: Arhinencephalie als typische Art von Mißbildungen. Graz: Verlag Von Leuschner & Lubinsky, 1882
- (36) Kurtz AB, Wapner RJ, Rubin CS, Cole-Beuglet C, Ross DR, Goldberg BB: Ultrasound criteria for in utero diagnosis of microcephaly. J Clin Ultrasound 1980; 8: 11-16
- (37) Lai TH, Chang CH, Yu CH, Kuo PL, Chang FM: Prenatal diagnosis of alobar holoprosencephaly by two-dimensional und three-dimensional ultrasound. Prenat Diagn 2000; 20: 400-403
- (38) Matsunaga E, Shiota K: Holoprosencephaly in human embryos: Epidemiologic studies of 150 cases. Teratology 1977; 16: 261-272
- (39) McGahan J, Nyberg DA, Mack LA: Sonography of facial features of alobar and semilobar holoprosencephaly. A J R 1990; 154: 143-148
- (40) Merz E, Bahlmann F, Weber G: Volume scanning in the evaluation of fetal malformations: a new dimension in prenatal diagnosis. Ultrasound Obstet Gynecol 1995; 5: 222-227
- (41) Merz E, Eichhorn KH, Hansmann M, Keinel K: Qualitätsanforderungen an die weiterführende differenzialdiagnostische Ultraschalluntersuchung der pränatalen Diagnostik (=DEGUM-Stufe II) im Zeitraum 18 bis 22 Schwangerschaftswochen. Ultraschall in Med 2002; 23: 11-12
- (42) Merz E, Wellek S: Das normale fetale Wachstumsprofil – ein einheitliches Modell zur Berechnung von Normkurven für die gängigen Kopf- und Abdomenparameter sowie die großen Extremitätenknochen. Ultraschall in Med 1996; 17: 153-162

- (43) Meyberg GC, Sohn C: Störungen des fetalen Wachstums. In: Sohn C, Holzgreve W, Hrsg.: *Ultraschall in Gynäkologie und Geburtshilfe*. Stuttgart – New York: Thieme, 1995
- (44) Muenke M, Gurrieri F, Bay C, Yi DH, Collins AL, Johnson VP, Hennekam RCM, Schaefer GB, Weik L, Lubinsky MS, Daack-Hirsch S, Moore CA, Dobyns WB, Murray JC, Price RA: Linkage of a human brain malformation, familial holoprosencephaly, to chromosome 7 and evidence for genetic heterogeneity. *Proc Natl Acad Sci USA* 1994; 91: 8102-8106
- (45) Muenke M, Bone LJ, Mitchell HF, Hart I, Walton K, Hall-Johnson K, Ippel EF, Dietz-Band J, Kvaloy K, Fan CM: Physical mapping of the holoprosencephaly critical region in 21q22.3, exclusion of SIM2 as a candidate gene for holoprosencephaly, and mapping of SIM2 to a region of chromosom 21 importatnt for Down syndrome. *Am J Hum Genet* 1995 Nov; 57, 5: 1074-1079
- (46) Müller H, Riede UN, Müntefering H, Christ B: Störungen der Vererbung und Entwicklung. In: Riede UN, Schaefer HE, Hrsg.: *Allgemeine und spezielle Pathologie*. Stuttgart – New York: Thieme 1999
- (47) Nanni L, Schelper RL, Muenke MT: Molecular genetics of holoprosencephaly. *Front Biosci* 2000; 5: 334-342
- (48) Nelson LH, King M: Early diagnosis of holoprosencephaly. *Ultrasound Med* 1992; 11: 57-59
- (49) Nicolaides KH, Brizot ML, Snijders RJ: Fetal nuchal translucency: ultrasound screening for fetal trisomy in the first trimester of pregnancy. *Br J Obstet Gynaecol* 1994; 101: 782-786

- (50) Nishimura H, Okamoto N: Iniencephaly. In: Vinken PJ and Bruyn GW, Hrsg.: *Handbook of Clinical Neurology*. Amsterdam: North Holland Publishing Co., 1977, Vol 30, 257-268
- (51) Nyberg DA, Mack LA, Bronstein A, Hirsch J, Pagon RA: Holoprosencephaly: Prenatal sonographic diagnosis. *A J R* 1987; 149: 1051-1058
- (52) Olsen CL, Hughes JP, Youngblood LG, Sharp-Stimac M: The epidemiology of holoprosencephaly and phenotypic characteristics of affected children: New York State 1984-1989. *Am J Med Genet* 1997; 73: 217-226
- (53) Parant O, Sarramon MF, Delisle MB, Fournié A: Diagnostic anténatal de l'holoprosencéphaly. *J Gynecol Obstet Biol Reprod* 1997; 26: 687-696
- (54) Pilu G, Romero R, Rizzo N: Criteria for the prenatal diagnosis of holoprosencephaly. *Am J Perinatol* 1987; 4, 1: 41-49
- (55) Pilu G, Sandri F, Perolo A, Giangaspero F, Cocchi G, Salvioli GP, Bovicelli L: Prenatal diagnosis of lobar holoprosencephaly. *Ultrasound Obstet Gynecol* 1992; 2: 88-94
- (56) Rasmussen SA, Moore CA, Khoury MJ, Cordero JF: Descriptive epidemiology of holoprosencephaly and arhinencephaly in metropolitan Atlanta 1968-1992. *Am J Med Genet* 1996; 66: 320-333
- (57) Roach E, DeMyer W, Palmer K, Connelly M, Merrit A: Holoprosencephaly: Birth data, genetic and demographic analyses of 30 families. *Birth Defects* 1975; 11: 294-313
- (58) Roche Lexikon Medizin, CD 4. Auflage. München – Jena: Urban & Fischer Verlag, 1999



- (59) Roessler E, Mittaz L, Du Y, Scott HS, Chang J, Rossier C, Guipponi M, Matsuda SPT, Muenke M, Antonarakis SE: Structure of the human lanosterol synthase gene and its analysis as a candidate for holoprosencephaly (HPE1). *Hum Genet* 1999; 105, 5: 489-495
- (60) Ronen GM, Andrews WL: Holoprosencephaly as a possible embryonic alcohol effect. *Am J Med Genet* 1991; 40: 151-154
- (61) Saunders ES, Shortland D, Dunn PM: What is the incidence of holoprosencephaly ? *J Med Genet* 1984; 21: 21-26
- (62) Schell U, Wienberg J, Köhler A, Bray-Ward P, Ward DE, Wilson WG, Allen WP, Lebel RR, Sawyer JR, Jakobs PA, Aughton DJ, Punnet HH, Lammer EJ, Kao F-T, Ward DC, Muenke M: Molecular characterisation of breakpoints in patients with holoprosencephaly and definition of the HPE2 critical region in 2p21. *Hum Mol Genet* 1996; 5, 2: 223-229
- (63) Siebert JR, Cohen MM, Sulik KK, Shaw CM, Lemire RJ: Holoprosencephaly: An Overview and Atlas of cases. New York: Wiley-Liss, 1990
- (64) Snijders RJ, Noble P, Sebire N, Souka A, Nicolaides KH: UK multicentre project on assessment of risk of trisomy 21 by maternal age and fetal nuchal-translucency thickness at 10-14 weeks of gestation. Fetal Medicine Foundation First Trimester Screening Group. *Lancet* 1998 Aug 1; 352, 9125: 343-346
- (65) Surbek PV, Holzgreve W: Pathologie der Frühschwangerschaft. In: Diedrich K, Holzgreve W, Jonat W, Schneider K-TM, Weiss JM, Hrsg.: Gynäkologie und Geburtshilfe. Berlin-Heidelberg: Springer-Verlag, 2000

- (66) Tercanli S, Holzgreve W: Pränatale Diagnostik. In: Diedrich K, Holzgreve W, Jonat W, Schneider K-TM, Weiss JM, Hrsg.: Gynäkologie und Geburtshilfe. Berlin-Heidelberg: Springer-Verlag, 2000
- (67) Tóth Z, Csécei K, Szeifert G, Török O, Papp Z: Early prenatal diagnosis of cyclopia associated with holoprosencephaly. *J Clin Ultrasound* 1986; 14: 550-553
- (68) Traiffort E, Dubourg C, Faure H, Rognan D, Odent S, Durou M-R, David V, Ruat M: Functional characterization of sonic hedgehog mutations associated with holoprosencephaly. *J of Biol Chem* 2004; 279, 41: 42889-42897
- (69) Turner CD, Silva S, Jeanty P: Prenatal diagnosis of alobar holoprosencephaly at 10 weeks of gestation. *Ultrasound Obstet Gynecol* 1999; 13: 360-362
- (70) Wallis DE, Muenke M: Molecular mechanisms of holoprosencephaly. *Mol Genet Metab* 1999; 68: 126-138
- (71) Whiteford ML, Tolmie JL: Holoprosencephaly in the west of Scotland 1975-1994. *J Med Genetics* 1996; 33: 578-584
- (72) Wischnik A, Hrsg.: Kompendium Gynäkologie und Geburtshilfe: Weiterbildungsinhalte und Facharztstandards. Landsberg/Lech: Ecomed, 2002
- (73) Wong HS, Lam YH, Tang MHY, Cheung LWK, Ng LKL, Yan KW: First-trimester ultrasound diagnosis of holoprosencephaly: Three case reports. *Ultrasound Obstet Gynecol* 1999; 13: 356-359
- (74) Yapar EG, Ekici E, Gökmen O: Sonographic diagnosis of epignathus (oral teratoma), prosencephaly, meromelia and oligohydramnios in a fetus with trisomy 13. *Clin Dysmorph* 1995; 4: 266-271

## 7. Verzeichnis der Abbildungen, Tabellen und Diagramme

ABBILDUNG 1: SÄUGLING MIT HOLOPROSENZEPHALIE: ZYKLOPIE, ARHINIE UND PROBOSCIS (BOLLMANN UND SOHN 1995, S. 163) .....	6
ABBILDUNG 2: SCHEMATISCHE DARSTELLUNG DER HIRNSTRUKTUR BEI HOLOPROSENZEPHALIE: (A) NORMALE ANLAGE BEIDER HEMISPHEREN MIT FRONTALLAPPEN (FL) (B) ALOBÄRE HOLOPROSENZEPHALIE MIT HOLOVENTRIKEL (H) UND NICHT GETEILTEN HEMISPHEREN (C) SEMILOBÄRE HOLOPROSENZEPHALIE MIT BEGINNENDER HEMISPHERENTEILUNG MIT TEILWEISER ANLAGE DER OKZIPITAL- (OL) UND TEMPORALLAPPEN (TL) (D) LOBÄRE HOLOPROSENZEPHALIE MIT FAST KOMPLETTER TEILUNG DER HEMISPHEREN MIT AUSNAHME DER FRONTALLAPPEN (FL) (NACH PILU ET AL. 1987, S. 42).....	11
ABBILDUNG 3: SPEKTRUM DER UNTERSCHIEDLICHEN GESICHTSFORMEN BEI HOLOPROSENZEPHALIE (NISHIMURA UND OKAMOTO 1976) (A) ZYKLOPIE, SOLITÄRE MITTELSTÄNDIGE ORBITA – (B) ZYKLOPIE, TEILWEISE DOPPELTE OKULARE STRUKTUREN – (C) ZYKLOPIE, TEILWEISE DOPPELTE OKULARE STRUKTUREN MIT PROBOSCIS – (D) ETHMOZEPHALIE – (E) ZEBOZEPHALIE – (F) MEDIANE LIPPEN-KIEFER-GAUMEN-SPALTE, HYPOTELORISMUS .....	13
ABBILDUNG 4: ASSOZIIERTE ANOMALIEN: (A) MEDIANE LIPPEN-KIEFER-GAUMEN-SPALTE (PROBST ET AL. 1979, S. 30) (B) LIPPEN-KIEFER-GAUMEN-SPALTE, PROBOSCIS (COHEN ET AL. 1971, S. 133 ) (C) HYPOTELORISMUS, MEDIANE LIPPEN-KIEFER-GAUMEN-SPALTE (DEMYER 1977, S. 447) (D) HYPOTELRISMUS, PROBOSCIS, ARHINIE (DEMYER 1977, S. 445) (E) ZYKLOPIE (SIEBERT ET AL. 1990, S. 24) (F+G) FEHLBILDUNG BEI ZEBOZEPHALY (SIEBERT ET AL. 1990, S. 287+297) (H) AGNATHIE, RUDIMENTÄRER MUND, SYNOTIE (OHRENVERWACHSUNG), ZEBOZEPHALIE (COHEN UND SULIK 1992, S. 205).....	14
ABBILDUNG 5: POTENTIELL TERATOGENE WIRKUNG BEI EINWIRKUNG IN UNTERSCHIEDLICHEN PHASEN DER SCHWANGERSCHAFT (ROCHE LEXIKON MEDIZIN, CD 4. AUFLAGE ABB. 475)..	19
ABBILDUNG 6: SCHEMATISCHE ENTWICKLUNG BEI NORMALER UND VERKÜRZTER CHORDA DORSALIS (COHEN ET AL. 1971, S. 133) .....	20
ABBILDUNG 7: NORMALE GESICHTSENTWICKLUNG UND GESICHTSENTWICKLUNG BEI ALOBÄRER HOLOPROSENZEPHALIE (COHEN ET AL. 1971, S. 133) .....	20
ABBILDUNG 8: VENTRALAUFSICHT*      ABBILDUNG 9: BASALAUFSICHT*.....	21
ABBILDUNG 10: MONOVENTRIKEL, ANSICHT VON UNTEN* .....	21
ABBILDUNG 11: SSL IM 1. SCREENING, HIER 11+2 SSW (UFK BONN) .....	25
ABBILDUNG 12: KOPF IM 2. + 3. SCREENING, HIER 19+4 SSW (UFK BONN) .....	25
ABBILDUNG 13: ABDOMEN IM 2. + 3. SCREENING, HIER 19+4 SSW (UFK BONN) .....	25
ABBILDUNG 14: FEMUR IM 2. + 3. SCREENING, HIER 19+4 SSW (UFK BONN) .....	25
ABBILDUNG 15: FETALES NACKENÖDEM VON 3,7MM (UFK BONN).....	26
ABBILDUNG 16: ZEREBRALE LEITSTRUKTUREN IM TRANSVERSALSCHNITT (UFK BONN).....	27
ABBILDUNG 17: DILATIERTER MONOVENTRIKEL BEI ALOBÄRER HPE 17. SSW (UFK BONN) .....	28
ABBILDUNG 18: VERSCHMOLZENE THALAMI BEI ALOBÄRER HPE 17. SSW (UFK BONN).....	28
ABBILDUNG 19: FEHLENDES SEPTUM PELLUCIDUM, VERSCHMOLZENE VORDERHÖRNER, NORMALE TRENNUNG DER HINTERHÖRNER UND THALAMI BEI LOBÄRER HPE 31. SSW (UFK BONN)..	28
ABBILDUNG 20: NORMALBEFUND (LINKS) UND LIPPEN-KIEFER-GAUMEN-SPALTE (RECHTS) (UFK BONN).....	29
ABBILDUNG 21: ALOBÄRE HPE 12. SSW (UFK BONN).....	45
ABBILDUNG 22: SEMILOBÄRE HPE 17. SSW (UFK BONN).....	45
ABBILDUNG 23: LOBÄRE HPE 15. SSW (UFK BONN) .....	46
ABBILDUNG 24: MIKROOPHTHALMIE 23. SSW (UFK BONN) .....	47

ABBILDUNG 25: LKGS IM 3D-BILD (UFK BONN) .....	48
ABBILDUNG 26: ARHINIE 23. SSW (UFK BONN)	
ABBILDUNG 27: PROBOSCIS, HYPOTELORISMUS 15. SSW (UFK BONN).....	48
ABBILDUNG 28: SINGULÄRE NABELSCHNURARTERIE 26. SSW (UFK BONN) .....	50
ABBILDUNG 29: HEXADAKTYLIE 26. SSW (UFK BONN) .....	50
ABBILDUNG 30: NEONATALES OUTCOME IM PATIENTENKOLLEKTIV BONN / LÜBECK .....	57
ABBILDUNG 31: SÄUGLING MIT ALOBÄRER HPE, HYPOTELORISMUS UND HYDROZEPHALUS INTERNUS - VERSTORBEN IM ALTER VON 80 TAGEN (INSTITUT FÜR PATHOLOGIE DER UNIVERSITÄTSKLINIK LÜBECK) .....	59
ABBILDUNG 32: FET MIT HYPOTELORISMUS, MIKROZEPHALIE UND SINGULÄREM NASENLOCH IN DER 29+0 SSW (INSTITUT FÜR PATHOLOGIE DER UNIVERSITÄTSKLINIK LÜBECK).....	61
ABBILDUNG 33: FET MIT ZYKLOPIE UND PROBOSCIS IN DER 11+2 SSW (INSTITUT FÜR PATHOLOGIE DER UNIVERSITÄTSKLINIK LÜBECK) .....	61

Alle Ultraschallbilder mit dem Hinweis „UFK Bonn“ stammen aus der Abteilung für Geburtshilfe und Pränatale Medizin der Universitätsklinik Bonn.

TABELLE 1: NACH ISODORE GEOFFROY SAINT-HILAIRE´S ZYKLOZEPHALIEN (MIBILDUNG MIT VERWACHSENEN BULBI OCULI, FEHLENDEM RIECHHIRN UND GEMEINSAMER ORBITA) (1832) (SIEBERT ET AL. 1990) .....	7
TABELLE 2: VERGLEICH DER PRÄVALENZ VON HOLOPROSENZEPHALIE AUS UNTERSCHIEDLICHEN STUDIEN.....	9
TABELLE 3: UNTERSCHIEDLICHE AUSPRÄGUNG DER HOLOPROSENZEPHALIE (NACH DEMYER ET AL. 1964, S. 256) .....	12
TABELLE 4: AUFTRETEN VON CHROMOSOMENANOMALIEN BEI HOLOPROSENZEPHALIE *(SELTENE CHROMOSOMENANOMALIE WIE TRIPLOIDIEN, DELETIONEN ODER TRANSLOKATIONEN) .....	15
TABELLE 5: CHARAKTERISTIKA AUTOSOMALER TRISOMIESYNDROME (MÜLLER ET AL. 1999, S. 288) .....	16
TABELLE 6: GENE MIT BEKANNTEM ZUSAMMENHANG ZUR HOLOPROSENZEPHALIE (CROEN ET AL. 1996, DUBOURG ET AL. 2004, MUENKE ET AL. 1994, NANNI ET AL. 2000, SCHELL ET AL. 1996, TRAIFFORT ET AL. 2004, WALLIS UND MUENKE 1999).....	22
TABELLE 7: OUTCOME UND ÜBERLEBENSZEIT BEI HOLOPROSENZEPHALIE .....	30
TABELLE 8: PATIENTENKOLLEKTIV BONN / LÜBECK (MA - MATERNALES ALTER; G - GESCHLECHT; GA - GESTATIONSALTER BEI DIAGNOSE; PND – PRÄNATALE DIAGNOSE; AD – POSTNATAL ABWEICHENDE DIAGNOSE; H/G - FEHLBILDUNG HERZ & HERZNAHE GEFÄßE; PD - POLYDAKTYLIE; SP - SPALTBILDUNG; NF - NIERENFEHLBILDUNG; MO - MIKROOPHTHALMIE; HY - HYPOTELORISMUS; AR - ARHINIE; IR - INTERRUPTIO; IUFT - INTRAUTERINER FRUCHTTOD; SPP - SPONTANPARTUS; K.A. - KEINE ANGABEN) .....	38
TABELLE 9: VERTEILUNG DER BEGLEITFEHLBILDUNGEN GEHIRN IN DER UNTERGRUPPEN.....	46
TABELLE 10: VERTEILUNG DER BEGLEITFEHLBILDUNGEN GESICHT UND GESICHTSSCHÄDEL IN DEN UNTERGRUPPEN .....	47
TABELLE 11: VERTEILUNG DER BEGLEITFEHLBILDUNGEN DER INNEREN ORGANE IN DEN UNTERGRUPPEN .....	49
TABELLE 12: VERTEILUNG DER BEGLEITFEHLBILDUNGEN DER ÄUßEREN ORGANE IN DEN UNTERGRUPPEN .....	51
TABELLE 13: NT-MESSUNG IM KOLLEKTIV BONN / LÜBECK IN DER 11. – 14. SSW P.M. ....	52

TABELLE 14: SELTENE NUMERISCHE UND STRUKTURELLE CHROMOSOMENABERRATIONEN IM PATIENTENKOLLEKTIV BONN / LÜBECK.....	53
TABELLE 15: ÜBERSICHT DER ABWEICHENDEN EINSCHÄTZUNGEN IN PRÄNATALER UND POSTNATALER BEFUNDUNG .....	60
TABELLE 16: KORRELATION PRÄNATAL UND POSTNATAL BESCHRIEBENER BEGLEITFEHLBILDUNGEN .....	62
TABELLE 17: GESTATIONSALTER BEI DIAGNOSESTELLUNG HOLOPROSENZEPHALIE.....	66
TABELLE 18: GESCHLECHTERVERTEILUNG BEI CHROMOSOMALER UND NICHT-CHROMOSOMALER HOLOPROSENZEPHALIE .....	68
TABELLE 19: DIFFERENZIERUNG IN ALOBÄRE, SEMILOBÄRE UND LOBÄRE HOLOPROSENZEPHALIE	71
DIAGRAMM 1: POSTNATALES ÜBERLEBEN BEI LEBENDGEBORENEN KINDERN MIT HOLOPROSENZEPHALIE .....	31
DIAGRAMM 2: MATERNALES ALTER BEI DIAGNOSESTELLUNG IM PATIENTENKOLLEKTIV BONN / LÜBECK.....	38
DIAGRAMM 3: ÜBERWEISUNGSGRUND ZUR ERWEITERTEN PRÄNATALDIAGNOSTIK (PND) IM PATIENTENKOLLEKTIV BONN / LÜBECK.....	40
DIAGRAMM 4: BIPARIETALER KOPFDURCHMESSER IN ABHÄNGIGKEIT DES GESTATIONSALTERS IM PATIENTENKOLLEKTIV BONN / LÜBECK, 5., 50. UND 95. PERZENTILE (MERZ UND WELLEK, 1996), <i>HYDROZEPHALUS INTERNUS</i> .....	41
DIAGRAMM 5: FRONTOKZIPIITALER KOPFDURCHMESSER IN ABHÄNGIGKEIT DES GESTATIONSALTERS IM PATIENTENKOLLEKTIV BONN / LÜBECK, 5., 50. UND 95. PERZENTILE (MERZ UND WELLEK, 1996), <i>HYDROZEPHALUS INTERNUS</i> .....	42
DIAGRAMM 6: KOPFUMFANG IN ABHÄNGIGKEIT DES GESTATIONSALTERS IM PATIENTENKOLLEKTIV BONN / LÜBECK, 5., 50. UND 95. PERZENTILE (MERZ UND WELLEK, 1996), <i>HYDROZEPHALUS INTERNUS</i> .....	42
DIAGRAMM 7: ABDOMENUMFANG IN ABHÄNGIGKEIT DES GESTATIONSALTERS IM PATIENTENKOLLEKTIV BONN / LÜBECK, 5., 50. UND 95. PERZENTILE (MERZ UND WELLEK, 1996) .....	43
DIAGRAMM 8: FEMURLÄNGE IN ABHÄNGIGKEIT DES GESTATIONSALTERS IM PATIENTENKOLLEKTIV BONN / LÜBECK, 5., 50. UND 95. PERZENTILE (MERZ UND WELLEK, 1996).....	44
DIAGRAMM 9: PRÄNATALE KLASSIFIKATION NACH ULTRASCHALLDIAGNOSTIK IM PATIENTENKOLLEKTIV BONN / LÜBECK.....	45
DIAGRAMM 10: ZUSAMMENFASSUNG DER BEGLEITFEHLBILDUNGEN IM BEREICH GESICHT UND GESICHTSSCHÄDEL IM PATIENTENKOLLEKTIV BONN / LÜBECK *(O.N.A.: OHNE NÄHERE ANGABEN) .....	49
DIAGRAMM 11: BEGLEITFEHLBILDUNGEN AN SONSTIGEN INNEREN ORGANEN IM PATIENTENKOLLEKTIV BONN / LÜBECK.....	50
DIAGRAMM 12: BEGLEITFEHLBILDUNGEN AN SONSTIGEN ÄUßEREN ORGANEN IM PATIENTENKOLLEKTIV BONN / LÜBECK.....	51
DIAGRAMM 13: ERGEBNIS DER KARYOTYPISIERUNG VON 42 FETEN IM PATIENTENKOLLEKTIV BONN / LÜBECK .....	53
DIAGRAMM 14: GESCHLECHTERVERTEILUNG IM GESAMTPATIENTENKOLLEKTIV BONN / LÜBECK	54
DIAGRAMM 15: GESCHLECHTERVERTEILUNG CHROMOSOMALE VS. NICHT-CHROMOSOMALE HPE IM KOLLEKTIV BONN / LÜBECK.....	55

DIAGRAMM 16: GEWICHT DER FETEN IN ABHÄNGIGKEIT DES GESTATIONSALTERS IM PATIENTENKOLLEKTIV BONN / LÜBECK, 10., 50. UND 90. PERZENTILE (HADLOCK ET AL. 1991) .....	56
DIAGRAMM 17: ENTWICKLUNG GESTATIONSALTER BEI DIAGNOSE IN PRÄNATALEN STUDIEN MIT <i>TRENDLINIE</i> (BERNARD ET AL. 2002, BLAAS ET AL. 2002, BLAAS ET AL. 2000, LAI ET AL. 2000, TURNER ET AL. 1999, WONG ET AL. 1999, PARANT ET AL. 1997, CHOW ET AL. 1996, GEMBRUCH ET AL. 1995, YAPAR ET AL. 1995, GONZALEZ-GOMEZ ET AL. 1992, NELSON UND KING 1992, BRONSHEIN UND WIENER 1991, BERRY ET AL. 1990, NYBERG ET AL. 1987, PILU ET AL. 1987, GREENE ET AL. 1986, TÓTH ET AL. 1986, CHERVENAK ET AL. 1985, CAYEA ET AL. 1984, FILLY ET AL. 1984) .....	66
DIAGRAMM 18: MITTLERES GESTATIONSALTER BEI DIAGNOSE IM PATIENTENKOLLEKTIV BONN / LÜBECK MIT <i>TRENDLINIE</i> .....	67

## 8. Danksagung

Für das Anvertrauen dieses interessanten Themas und die geduldige sowie stets motivierende Betreuung gilt mein besonderer Dank Herrn Univ.-Prof. Dr. med. Dr. med. dent. Stefaan Bergé.

Mein Dank gilt ebenfalls Frau PD Dr. med. Annegret Geipel, die mich während der gesamten Arbeit seitens der Abteilung für Geburtshilfe und Pränatale Medizin der Universitätsklinik Bonn betreute und mit Rat und Tat zur Seite stand.

Für die Überlassung der pränatalen Untersuchungsbefunde aus zwei Stufe III Zentren danke ich Herrn Univ.-Prof. Dr. med. Manfred Hansmann (Bonn), Herrn Univ.-Prof. Dr. med. Ulrich Gembruch (Lübeck, Bonn), Frau PD Dr. med. Ute Germer, Herrn PD Dr. med. Martin Krapp und PD Dr. med. Roland Axt-Flidner (Lübeck).

Dem gesamten Team der Abteilung für Geburtshilfe und Pränatale Medizin der Universitätsklinik Bonn, allen voran Frau Christiana Ernst sowie Frau Katarina Frechen danke ich für die freundliche Aufnahme und tatkräftige Unterstützung.

Als Kontaktperson zum Bereich für Pränatalmedizin und spezielle Geburtshilfe an der Klinik für Frauenheilkunde und Geburtshilfe der Universitätsklinik Lübeck danke ich Frau Minack für die vertrauensvolle Zusammenarbeit.

Für das Überlassen der Befunde und Bilddokumentationen danke ich den Pathologischen Instituten der Universitätskliniken Bonn und Lübeck, stellvertretend Frau Univ.-Prof. Dr. med. Gisela Knöpfle (Bonn) und Frau Dr. med. Manuela Krokowski aus Lübeck für die Unterstützung. Gleicher Dank gilt Herrn Univ.-Prof. Dr. med. J. Sperner und der Klinik für Pädiatrie in Lübeck.

Für die freundliche Beratung und Unterstützung bei der Auswertung der Biometriedaten gilt mein Dank Herrn Dr. med. Olaf Dathe, View Point GmbH, GE Medical Systems Company.